október 2/2026, VIII. ročník

SLOVENSKÁ ORTODONTICKÁ SPOLOČNOSŤ

čeľustný ortopéd

Recenzovaný časopis Slovenskej ortodontickej spoločnosti



2/2026 ISSN 2644-500X

solventum | Authorized Distributor

RETENTION ESSENTIALS

Pátek 23. dubna 2027 | PRAHA



Dr. Simon J. Littlewood
Kompletní průvodce ortodontickou retencí



MUDr. Ivana Dubovská, Ph.D.
Retence špičáku

Základy retence – komplexní průvodce ortodontickou retencí

Ortodontická retence patří k nejdůležitějším tématům oboru, zároveň však zůstává jednou z jeho největších výzev. Dr. Simon Littlewood, uznávaný britský ortodontista se zkušenostmi v klinické praxi, výzkumu a výuce ortodontické retence, nabídne ve třech přednáškách ucelený přehled jejích základních principů.

Kurz propojí nejlepší dostupné vědecké důkazy s praktickými klinickými tipy a retenčními protokoly. Zaměří se na příčiny změn po léčbě, možnosti dlouhodobého udržení výsledků a výběr retenčních aparátů. Pozornost bude věnována také jejich rizikům a prevenci komplikací. Představí rovněž, jak mohou budoucnost retence ovlivnit nové technologie, 3D tisk, vzdálené monitorování a kvalitativní výzkum.

Část 1: Retenční přístupy ve světě, změny po léčbě a možnosti stabilizace výsledků, retence založená na důkazech, současné Hawleyovy retenční aparáty a transparentní plastové retainery.

Část 2: Materiály a techniky lepení fixních retainerů, jejich komplikace, možnosti snížení rizik a doplňkové postupy.

Část 3: Individuálně přizpůsobená retence, technologické inovace, biologické přístupy a edukace pacientů.

Není retence jako retence. Zatímco retence po ortodontické léčbě je nezbytná, retence stálého špičáku představuje zcela jinou výzvu. Špičáky jsou druhými nejčastěji retinovanými stálými zuby a jejich retence postihuje přibližně 2 % populace. Včasné rozpoznání problému může zásadně ovlivnit průběh i výsledek léčby.
Přednáška nabídne především praktický pohled na možnosti léčby retinovaných špičáků, prognostické faktory a význam interceptivních postupů. Stručně bude probrána také diagnostika a její využití při volbě optimálního léčebného postupu. Na klinických případech představíme techniky zařazení palatinálně i vestibulárně retinovaných horních špičáků a možnosti léčby retinovaných dolních špičáků. Zaměříme se na plánování ortodonticko-chirurgického postupu, volbu vhodné biomechaniky a průběžné hodnocení prognózy. Probereme také prevenci a řešení komplikací, včetně situací, kdy je již při plánování léčby vhodné zvážit jinou léčebnou alternativu, a případů, kdy je v průběhu léčby nutné postup zastavit, aby nedošlo k poškození pacienta. Kazuistiky z dlouhodobé klinické praxe autorky ukážou různé léčebné postupy, jejich úskalí, komplikace a praktická rozhodnutí v jednotlivých fázích terapie.

JPS s.r.o., Velichovská 14, 155 00 Praha 5,
tel.: +420 235 518 936, www.jps.cz, **e-mail:** objednavky@jps.cz,
zelená linka (volání zdarma): 800 111 577 (Česká republika), 0800 004 277 (Slovensko)

čeľustný ortopéd

Recenzovaný časopis
Slovenskej ortodontickej spoločnosti

Šéfredaktor:
MUDr. et MUDr. Miriam Alexandrová (Bratislava)

Zástupca šéfredaktora:
MUDr. Madalena Krošláková (Brezno)

Redakčná rada:
MDDr. Ľubomír Gazdík (Dolný Kubín)
MUDr. Richard Šilla (Prešov)
MDDr. Anna Nováková, PhD. (Bratislava)

Recenzenti časopisu Čeľustný ortopéd:
MUDr. Anna Antalová
MUDr. Gabriela Alexandrová
MUDr. Matúš Cinzer
MDDr. Peter Dírer
MUDr. Ondrej Dvoran
MUDr. Daniela Kafková
MDDr. Daniel Hlaušek
MDDr. Anna Hlaušková
MUDr. Blanka Chovančíková Suchancová, PhD.
MUDr. Irena Klímová
MUDr. Barbora Križanová
MDDr. Soňa Lisá
MDDr. Ivana Moňoková
MDDr. Soňa Pintešová, PhD.
MDDr. Renáta Urban, PhD.

Recenzenti pre medziodborové/ interdisciplinárne články:
prof. MUDr. Neda Markovská, CSc.
MUDr. Dušan Hollý, PhD., MPH
doc. MUDr. Mgr. Ján Kováč, PhD., MPH
MDDr. Bronislava Dvoranová, PhD.
MUDr. Michal Vavro, PhD.

16. vydanie časopisu Čeľustný ortopéd (2/2026), 8. ročník
Dátum vydania: 29. 10. 2026
Názov vydavateľa: Slovenská ortodontická spoločnosť, o.z.,
Sídlo vydavateľa: Zuzany Chalupovej 4029/7A, 85107, Bratislava
IČO vydavateľa: 36 068 934
ISSN 2644-500X
EV 5785/19

Príjem príspevkov a ohlasov: casopis.co@gmail.com
Inzercia: inzercia.casopis.co@gmail.com
Informácie pre autorov: www.orto.sk/casopis-celustny-ortoped/
Grafická úprava: Clockwise s.r.o., www.clockwise.sk
Časopis Čeľustný ortopéd vychádza 2x ročne ako recenzovaný odborný a informačný časopis Slovenskej ortodontickej spoločnosti v predpokladanom náklade 3 000 ks.

Časopis je indexovaný v Bibliographia medica Slovaca a zaradený do citačnej databázy CiBaMed.

Publikované rukopisy ani obrazový materiál redakcia nevracia.
Cena jedného čísla: 10 € (s DPH) + poštovné
(pre členov SOS a SKZL zdarma)

Cenník inzercie – časopis Čeľustný ortopéd

1/1 strany	828	€
1/2 strany	464	€
1/3 strany	342	€

Cenník inzercie – časopis Čeľustný ortopéd

Inzercia na zadnej vnútornej strane obálky časopisu	1 000	€
Inzercia na prednej vnútornej strane obálky časopisu	1 100	€
Inzercia na vonkajšej strane obálky časopisu	2 100	€

Ceny sú uvádzané bez DPH

Presná diagnostika a digitálne odtlačky

Riešenia pre modernú ortodonciu od diagnostiky
k digitálnemu plánovaniu liečby





MyRay Hyperion X9 Pro FullView

Komplexný zobrazovací systém 4 v 1
pre modernú diagnostiku

Pokročilý RTG systém pre kvalitné 2D a 3D zobrazovanie.
Široký výber FOV umožňuje prispôsobiť vyšetrenie konkrétnej klinickej potrebe.

- **Digital Portrait** – 3D zobrazenie tváre bez RTG expozície
- **Detailné 2D & 3D zobrazovanie** – Pre presnú diagnostiku a plánovanie

Medit i900 Mobility

Prémiový intraorálny skener
novej generácie

Medit i900 Mobility prináša skutočne mobilné intraorálne skenovanie bez viazanosti na jedno pracovisko. Vďaka natívnej podpore iPadu a bezdrôtovému pripojeniu umožňuje flexibilný digitálny workflow priamo pri kresle.



- **Wi-Fi 6E** – Rýchle a stabilné bezdrôtové skenovanie
- **FOV 18 × 15 mm** – Väčšia plocha skenovania na jeden záber
- **Natívne skenovanie s iPadom** – Mobilný workflow s Medit Link Express

Komplexné služby pre zubné ambulancie a moderný showroom stomatologickej techniky

+421 910 237 472
turcsanyi@medima-sk.sk
www.medima-sk.sk | www.digitalnastomatologia.sk

MEDIMA-SK
SPOĽAHLIVÝ SERVIS NA CELOM ÚZEMÍ SLOVENSKA

Editoriál

Milé kolegyne, milí kolegovia,



tešíme sa, že Vám prinášame ďalšie číslo časopisu Čeľustný ortopéd, ktoré je pre nás zároveň trochu výnimočné. Týmto číslom sa totiž zaraďujeme medzi recenzované odborné periodiká, podobne ako časopis Ortodoncie našich českých kolegov a v poslednom období aj časopisy Stomatológ a Zubný lekár na Slovensku. Za cenné rady a odborné podnety pri nastavovaní recenzného procesu ďakujeme prof. Kamínkovi. Veľmi si vážime aj ochotu našich kolegov – recenzentov, ktorí prijali túto úlohu a svojimi skúsenosťami a odborným pohľadom nám pomáhajú posúvať časopis ďalej a zvyšovať jeho odbornú úroveň. Veríme, že sa nám aj vďaka tomu bude dariť prinášať Vám stále kvalitné a zaujímavé odborné čítanie, ktoré bude užitočné aj v každodennej ortodontickej praxi. Rada by som v závere spomenula aj marcový Kongres Slovenskej ortodontickej spoločnosti, ktorého prípravy sú už v plnom prúde. Tento rok by sme radi program kongresu obohatili aj o e-posterovú sekciu a budeme sa tešiť, ak zvážite svoju účasť.

Ďakujeme Vám za priazeň a tešíme sa na ďalšie spoločné stretnutia.
MUDr. Miriam Alexandrová

Obsah

- Zo zasadania Výboru SOS 6
- Správy z kongresov a školení 10
- Zlyhanie erupcie prvých a druhých stálych molárov, diferenciálna diagnostika a možnosti terapie – 1. časť 12
  MDDr. Jana Tkáčiková, MDDr. Soňa Pintešová, PhD., MDDr. Zuzana Brezová, MDDr. Efim Cocier, MDDr. Vladimíra Hosťansk, MDDr. Eva Tokarčíková, MDDr. Alessandro Emanuele Sangalli, MUDr. Mária Lysá, MUDr. et MUDr. Juraj Lysý, PhD., MHA
- Presnosť a spoľahlivosť automatizovanej kefalometrickej analýzy WebCeph využívajúcej umelú inteligenciu v porovnaní s manuálnym meraním 17
  MDDr. Romana Havlínová, MDDr. Alžbeta Metesová, MUDr. Simona Dianišková, PhD., MPH
- Všeobecné zásady ortognátnej predoperačnej prípravy pacienta 22
  MDDr. Ondrej Dvoran, MDDr. Bronislava Dvoranová, PhD., MDDr. David Med, MDDr. Natália Gurčíková, doc. MUDr. Ladislav Czakó, PhD., MPH, doc. MUDr. Mária Janíčková, PhD., MPH, MUDr. Simona Dianišková, PhD., MPH, MDDr. Michal Vavro, PhD.
- Rozhovor s Dr. Alessandrom Mariom Grecom 32
- Spoločenská rubrika 34

Informácie z Výboru Slovenskej ortodontickej spoločnosti

Vážené kolegyne, vážení kolegovia,
po letnom období sa opäť naplno rozbehla činnosť našej spoločnosti a spolu s ňou aj príprava viacerých odborných a organizačných projektov, ktoré nás čakajú v nasledujúcich mesiacoch a rokoch. Septembrové rokovanie Výboru SOS prinieslo široké spektrum tém – od prípravy budúcich kongresov cez odborné stanoviská a komunikáciu so zdravotnými poisťovňami až po modernizáciu našej digitálnej infraštruktúry a praktické otázky každodenného fungovania ortodontických pracovísk. Významnú časť rokovania sme venovali príprave Kongresu SOS 2027 v Bratislave, ktorý sa uskutoční 18. – 20. marca 2027.

Program bude venovaný aktuálnym témam modernej ortodoncie – liečbe alignermi a fixnými aparátmi, problematike spánkového apnoe, využitiu 3D tlače, ortognátnej chirurgii a ďalším otázkam našej klinickej praxe. Kongresu budú predchádzať aj samostatné odborné kurzy pripravené v spolupráci s našimi partnermi. Teší ma, že príprava napreduje nielen po odbornej, ale aj po organizačnej a ekonomickej stránke. Už v tejto fáze sa podarilo zabezpečiť významnú podporu partnerov a rokovania s ďalšími pokračujú. Spustená bola aj propagácia kongresu a postupne budeme zverejňovať ďalšie informácie o programe a prednášajúcich. Kongres však pre mňa nikdy nie je iba súborom prednášok. Je predovšetkým miestom, kde máme možnosť osobne sa stretnúť, diskutovať o našich skúsenostiach a problémoch a udržiavať kolegiálne vzťahy, ktoré sú pre zdravé fungovanie odbornej komunity rovnako dôležité ako samotné vzdelávanie. Popri Bratislave už myslíme aj na rok 2028. V súlade so snahou organizovať naše hlavné podujatie v rôznych regiónoch Slovenska pripravujeme ďalší kongres v stredoslovenskom regióne. Pred definitívnym rozhodnutím o mieste konania chceme dôkladne posúdiť kongresové a ubytovacie kapacity, technické možnosti, dostupnosť aj ekonomické podmienky tak, aby sme zvolili riešenie, ktoré bude komfortné pre účastníkov a zároveň zodpovedné z pohľadu hospodárenia spoločnosti.

Veľmi dôležitú časť septembrového rokovania tvorili odborné otázky, pri ktorých by podľa môjho názoru mala mať Slovenská ortodontická spoločnosť jasný a rešpektovaný hlas. Pracujeme na odbornom stanovisku k interceptívnej ortodontickej liečbe s cieľom presnejšie definovať jej ciele, časový rámec a limity, najmä pri liečbe detí v mladšom veku. Našou ambíciou nie je vytvárať rigidné pravidlá, ktoré by obmedzovali individuálne klinické rozhodovanie lekára. Naopak, chceme vytvoriť odborný rámec, ktorý pomôže rozlišovať medzi účelnou včasnou intervenciou a liečbou, ktorá sa môže bez jasne stanoveného cieľa neprimerane predlžovať. Stanovisko by malo obsahovať aj rámcové vymedzenie použitia jednotlivých typov aparátov vrátane snímateľných, funkčných a expanzných aparátov. Podobne pracujeme na odporúčaniach týkajúcich sa ortodontickej starostlivosti o pacientov s rázštepovými chybami. Táto liečba je špecifická svojou dĺžkou, interdisciplinárnym charakterom a potrebou dobrej koordinácie jednotlivých odborností. Cieľom pripravovaného materiálu je rozdeliť starostlivosť do jasnejšie definovaných etáp – od obdobia po narodení cez zmiešaný a trvalý chrup až po starostlivosť v dospelosti – a tým prispieť k väčšej štandardizácii postupov. Diskutovali sme tiež o potrebe jasne rozlišovať medzi kŕmnou platňou a aktívnou moldingovou platňou, ktorej používanie si vyžaduje špecifické odborné vedomosti a úzku spoluprácu s plastickým chirurgom. Aj v tejto oblasti chceme vytvoriť priestor pre ďalšie vzdelávanie kolegov. Vnímam tieto odborné stanoviská ako jednu z podstatných úloh našej spoločnosti. Naša odbornosť sa totiž neprejavuje iba tým, ako pracujeme vo vlastných ambulanciách, ale aj schopnosťou spoločne formulovať odporúčania, ktoré vychádzajú z klinickej skúsenosti a zároveň pomáhajú vytvárať zrozumiteľnejšie pravidlá pre celý odbor.

S odbornými štandardmi úzko súvisí aj komunikácia so zdravotnými poisťovňami, ktorá bola ďalšou významnou témou rokovania. Skúsenosti z posledného obdobia ukazujú, že poisťovne venujú čoraz

väčšiu pozornosť správnosti vykazovania výkonov a kvalite zdravotnej dokumentácie. Pre našu každodennú prax z toho vyplýva potreba dôsledne dokumentovať priebeh liečby a presne špecifikovať použité materiály. Diskutovali sme aj o praktických problémoch súvisiacich s vekovým limitom pre úhradu ortodontickej liečby, evidenciou pacientov v observačnej fáze a obmedzeniami úhrad niektorých výkonov. Osobitne sme sa venovali aj pacientom odosielaným na ortognátnu poradňu. Skúsenosti konziliárnych pracovísk ukazujú, že dokumentácia, s ktorou sú pacienti odosielaní, nie je vždy kompletná, čo následne komplikuje posúdenie pacienta a môže zbytočne predlžovať celý liečebný proces. Preto pripravujeme jednotný protokol pre všetky tri ortognátne poradne, ktorý by mal jasne definovať rozsah požadovanej dokumentácie vrátane modelov, rádiologických vyšetrení a fotografickej dokumentácie. Zavedenie jednotného postupu by malo uľahčiť prácu kolegom na poradniach, odosielajúcim ortodontistom a v konečnom dôsledku predovšetkým pacientom. Považujem za dôležité zdôrazniť, že cieľom týchto krokov nie je pridávať ďalšiu administratívu do už aj tak administratívne náročnej praxe. Práve naopak – jasné a jednotné pravidlá môžu predchádzať nedorozumeniam, opakovaným vyšetreniam a situáciám, keď sa pacient alebo lekár dostáva do neistoty pre rozdielny výklad požiadaviek. O konkrétnych zmenách v úhradách a odporúčaniach pre vykazovanie preto budeme členov priebežne informovať.

Ďalším projektom, ktorý považujem za dôležitý pre moderné fungovanie SOS, je príprava novej webovej stránky a členskej digitálnej platformy. Spôsob, akým dnes komunikujeme, registrujeme sa na odborné podujatia, pristupujeme k dokumentom alebo získavame informácie, sa za posledné roky výrazne zmenil a tomu by mala zodpovedať aj infraštruktúra našej spoločnosti. Nechceme preto vytvoriť iba novú grafickú podobu existujúcej stránky, ale funkčný nástroj, ktorý bude mať praktický význam pre členov. Verejná časť má poskytovať prehľadné informácie o spoločnosti a jej aktivitách, zatiaľ čo členská zóna by mala umožniť prístup k zápisniciam, archívu časopisu, registráciám na odborné podujatia či sťahovaniu certifikátov a zároveň umožniť členom aktualizovať vlastné údaje. Do budúcnosti počítame aj s elektronickým hlasovaním a dotazníkmi, ktoré môžu zjednodušiť získavanie spätnej väzby od členskej základne.

Teší ma tiež záujem nastupujúcej generácie kolegov o život našej spoločnosti. Výbor schválil mimoriadne členstvo desiatich postgraduálnych študentov z Košíc. Podporu mladých kolegov považujem dlhodobo za investíciu do budúcnosti nášho odboru. Ich účasť na odborných podujatiach, kontakt so skúsenejšími kolegami a postupné zapájanie do života SOS sú najlepším predpokladom toho, aby mala naša odborná komunita prirodzenú kontinuitu aj v ďalších rokoch.

Keď sa pozrieme na rozsah tém, ktorým sa dnes Výbor venuje, je zrejmé, že úloha Slovenskej ortodontickej spoločnosti ďaleko presahuje organizovanie kongresov a odborných podujatí. Čoraz viac sa dotýkame otázok, ktoré priamo ovplyvňujú podmienky našej každodennej práce – od komunikácie so zdravotnými poisťovňami a tvorby odborných odporúčaní cez medziodborovú spoluprácu až po kompetencie členov ortodontického tímu a digitálne služby pre našich členov. Som presvedčený, že práve v týchto oblastiach má mať SOS jasný, vecný a odborne rešpektovaný hlas. Výbor môže dobre zastupovať členskú základňu iba vtedy, ak pozná problémy, s ktorými sa kolegovia stretávajú v každodennej praxi. Preto budem rád za vaše podnety, skúsenosti a konštruktívnu spätnú väzbu. Ďakujem všetkým členom Výboru, pracovných skupín a kolegom, ktorí venujú svoj čas jednotlivým témam nad rámec vlastnej klinickej práce. Rovnako ďakujem vám, členom našej spoločnosti, za dôveru a aktívny záujem o dianie v našej odbornej komunite. Verím, že otvorenou komunikáciou a spoločnou odbornou prácou dokážeme postupne vytvárať lepšie podmienky pre výkon nášho povolania a zároveň udržiavať vysokú odbornú úroveň slovenskej ortodoncie. Teším sa na naše ďalšie osobné stretnutia a predovšetkým na spoločný Kongres SOS v Bratislave v marci 2027.

S úctou

Dr. med. dent. Marián Sabo
prezident Slovenskej
ortodontickej spoločnosti



Pozvánka na Kongres Slovenskej ortodontickej spoločnosti 2027

Milé kolegyne, milí kolegovia,

máte aj vy pocit, že jednoduché prípady, ako napríklad stesnanie v Angleovej I. triede, sa z našich ambulancií pomaly vytrácajú? Že do kresla čoraz častejšie sadajú pacienti s komplexnejšími a komplikovanejšími problémami? Nároky každodennej praxe sú čoraz vyššie. Zároveň sa však aj samotná ortodoncia posúva vpred. V posledných rokoch sa veľa hovorí o aligneroch, fixných aparátoch a nových technológiách. To všetko sú dôležité nástroje, no stále sme predovšetkým ortodontisti. Našou úlohou je správne diagnostikovať, premyslieť liečebný plán a vybrať riešenie, ktoré je pre konkrétneho pacienta najlepšie. A práve o tom by mal byť dobrý ortodontický kongres – nie o tom, ktorá technika vyhrá, ale o tom, ako premýšľame nad pacientom, keď veci nejdú podľa plánu.

Téma kongresu: Komplexné a komplikované prípady

Kongres Slovenskej ortodontickej spoločnosti 2027 sa ponesie práve v duchu tém, ktoré som načrtla v úvode. Venovať sa budeme komplexným a komplikovaným prípadom, ale aj novým možnostiam liečby. **Podujatie sa uskutoční 18. – 20. marca 2027 v hoteli Crowne Plaza v Bratislave** a už teraz sa naň veľmi teším. Nie preto, že by som mala pocit, že po troch dňoch prednášok konečne budeme mať odpoveď na všetko, čo nám naši pacienti v praxi pripravia. To by bolo asi príliš optimistické. Teším sa preto, že sa opäť stretneme ako kolegovia, ktorí majú spoločný cieľ – robiť ortodonciu čo najlepšie.

Tri dni bohatého programu

Som rada, že sa nám podarilo pripraviť program, ktorý je pestrý nielen témami, ale aj formou – od praktických workshopov cez odborné prednášky až po spoločenský večer.

Štvrtok 18. marca

Prvý deň kongresu bude patriť paralelným odborným blokom a workshopom. Účastníci sa môžu venovať fixným aparátom s Dr. Sampermansom, alebo alignerom s Dr. Grecom, kde sa pozrú na pokročilé koncepty a postupy pri komplikovaných prípadoch. Pripravený je aj Study Club Dental Monitoring s Dr. Cinzerom. Zároveň vás čaká workshop o remineralizácii.

Piatok 19. marca

Piatok bude patriť dvom paralelným odborným programom. Na Align Technology Stage čaká lekárov program venovaný biomechanike alignerov s Dr. Grecom, biomechanike fixných aparátov s Dr. Sampermansom a tiež téme, ktorá je v ortodontickej praxi čoraz aktuálnejšia – spánkovému apnoe a úlohe ortodontistu pri jeho riešení s s Dr. Arti Hindochou. Súčasne bude prebiehať program pre ortodontické asistentky – od fotodokumentácie a ergonómie až po hygienu pri ortodontických aparátoch, Guided Biofilm Therapy, Dental Monitoring, stratégiu a etiku v ortodontickej praxi. Piatkový večer bude patriť Prezidentskému večeru v duchu Masquerade – nezabudnite preto na spoločenské oblečenie a masku.

Sobota 20. marca

V sobotu sa budeme venovať téme palatinálnej expanzie s MUDr. Nagyovou. Čaká nás aj prednáška MUDr. Mareka o interdisciplinárnej spolupráci s implantológom, minútová kalkulácia a ekonomika ambulancie s Ing. Košumberským a 3D tlač v ordinácii s MUDr. Gazdíkom, ktorá ukáže možnosti vlastnej výroby individuálnych súčiastok. Nasledovať bude téma, ktorá je pre náš kongres typická – komplexné prípady a aligner. Je nám veľkou cťou, že naše pozvanie prijala Dr. María Hernández Vilarrasa zo Španielska, ktorej skúsenosti budú pre mnohých z nás veľmi cenné. Na záver sa program bude venovať ortognátnej chirurgii. Dva chirurgické tímy predstavia nové guidelines pre spoluprácu ortodontistu a ortognátneho chirurga a Dr. Stebel nás prevedie virtuálnym chirurgickým plánovaním – témou, pri ktorej si znova uvedomíme, že najlepší ortodontický výsledok sa niekedy nezačína ani nekončí v našej ambulancii.

Zdieľajte svoju skúsenosť

Súčasťou kongresu bude aj posterová sekcia. Povzbudzujem vás, aby ste prihlásili svoj poster – či už zaujímavú kazuistiku, klinickú skúsenosť, vlastný výskum alebo postup, ktorý sa vám v praxi osvedčil. Aj zdieľanie konkrétnych prípadov a skúseností môže byť pre kolegov cennou inšpiráciou. Autori najlepších posterov navyše získajú hodnotné ceny.

Tešíme sa na vás

Verím, že sa nám podarilo pripraviť kongres, ktorý bude odborný, praktický, ale zároveň príjemný a ľudský. Kongres, na ktorom sa nebudeme báť hovoriť o komplikovaných prípadoch, o veciach, ktoré nám v praxi nefungujú vždy ideálne, ani o tom, že občas všetci potrebujeme trochu pomoci. A kongres, na ktorom sa opäť stretneme ako kolegovia, ktorí majú radi svoju prácu.

Nezabudnite sledovať aj webovú stránku orto.sk a Instagram @ortokongres_sk, kde budeme postupne zverejňovať ďalšie informácie.

Teším sa na stretnutie.



MUDr. Daniela Kafková
Prezidentka Kongresu Slovenskej ortodontickej spoločnosti

Kalendár podujatí

Dátum	Vzdelávacie podujatie	Miesto	Kontakt / registrácia
6.11. 2026	Empower Academy (Dr. Cesare Luzi, Dr. Paolo Manzo)	Bukurešť (RO)	mholes@americanortho.com
6.11. 2026	Empower Academy (Dr. Guido Sampermans)	Praha (CZ)	mholes@americanortho.com
6.11. 2026	Skeletální kotvení – pomocník při léčbě vad skusu (MUDr. Jiří Baumruk)	Praha (CZ)	ortho@altisgroup.cz
13. – 14.11. 2026	Study Club: Najčastejšie chyby pri práci s alignermi – ako ich rozpoznať, opraviť a predísť im (Dr. Eleonóra Ivančová, Dr. Lenka Paulisová)	Lednice (CZ)	eleonoraivancova@gmail.com
19. 11. 2026	Když jazyk nefunguje v orofaciální oblasti správně… (Mgr. Lea Šafránková, Mgr. Anna Deuserová)	Praha (CZ)	jana.pochvalovska@italdent.cz
20. – 21. 11. 2026	PSM Benefit System – praktický kurz v angličtine (Dr. Maximilian Küffer)	Praha (CZ)	ortho@altisgroup.cz
4. – 5. 12. 2026	Fáze léčby fixním aparátem pro personál (MUDr. Ivana Dubovská, Ph.D.)	Brno (CZ)	info@beldental.cz
22. – 23. 1. 2027	Master kurz – Elastodoncie a postura (Dr. Filippo Cardarelli)	Praha (CZ)	jana.pochvalovska@italdent.cz
22. – 23. 1. 2027	Růst, funkce a stabilita I. – Interdisciplinární přístup k ortodontické léčbě (MDDr. Soňa Lisá, MUDr. Lisý, MSc.)	Olomouc (CZ)	info@beldental.cz
5. – 7. 2. 2027	AIM: Masterclass Aligner Therapy Course (Dr. André El Zoghbi)	Paríž (FR)	barbora.kerekes@envistaco.com
5. – 6. 2. 2027	Práce sestry při jednotlivých etapách ortodontické léčby I (MUDr. Marie Štefková, CSc.)	Olomouc (CZ)	info@beldental.cz
4. – 6. 3. 2027	Angel Aligner Third European Symposium – Where Innovation Meets Clinical Mastery	Sevilla (ES)	symposium.angelaligner.com/seville
18. – 20. 3. 2027	Kongres Slovenskej ortodontickej spoločnosti – Komplexné a komplikované prípady	Bratislava (SK)	kongres@orto.sk
2. – 4. 4. 2027	AlignerPRO: Expert Course in Aligner Technique (Dr. Enzo Pasciuti)	Budapešť (HU)	barbora.kerekes@envistaco.com
8. – 10. 4. 2027	EAS8 – kongres European Aligner Society	Lisabon (PT)	office@eas-aligners.com
od 16. 4. 2027	Masterclass in Contemporary Digital Orthodontics (Dr. Guido Sampermans) – začiatok cyklu	„Viedeň, Praha, Spitz an der Donau (AT / CZ)“	mholes@americanortho.com
16. – 17. 4. 2027	TMJ Function, Clinical Assessment, Functional Aligner Therapy (Dr. Gabriele Gundel)	Praha (CZ)	barbora.kerekes@envistaco.com

Študentská stáž v Neapole
12. mája – 15. júna 2026, Neapol, Taliansko

Dvaja postgraduálni študenti Slovenskej zdravotníckej univerzity v Bratislave sa zúčastnili stáže v talianskom Neapole. Stáž bola zameraná na postupy čeľustnej ortopédie využívané u budúcich talianskych kolegov. Výmenný pobyt na univerzite v Neapole vznikol z iniciatívy študentov a bol umožnený najmä vďaka aktívnym vzťahom prednostky Katedry čeľustnej ortopédie LF SZU MUDr. Simony Dianiškovej, PhD., MPH, univ. doc., s neapolskou univerzitou Università degli Studi di Napoli Federico II. Počas výmenného pobytu prebiehal v Neapole prvý svetový summit na tému Minimally invasive ortho-facial surgery. Prednášky trvali jeden deň a boli rozdelené na tri sekcie. Medzi hlavnými prednášajúcimi boli Prof. F. Hernández Alfaro, Prof. G. Millesi, Prof. M. Raffaini a Prof. G. R. J. Swennen. Študenti sa každý deň zúčastňovali klinických stáží v priestoroch katedry čeľustnej ortopédie, ktoré prebiehali pod dozorom Prof. Vincenza D'Antòa.



Počas mesačnej stáže, sa študenti zoznámili so systémom a priebehom postgraduálneho štúdia v Neapole. Štúdium v odbore čeľustná ortopédia na univerzite Federico II trvá štyri roky a je rozdelené na tri roky štúdia čeľustnej ortopédie a jeden rok gnatológie. Účastníci DMD. Dafni Doukaki a MDDr. Tomáš Konárik mali možnosť nadviazať kontakt s budúcimi čeľustnými ortopédmi a rozšíriť svoje zručnosti na pôde lekárskej fakulty. Okrem pravidelnej stáže na katedre sa slovenskí kolegovia zúčastnili aj celodenných prednášok pod vedením Dr. Ambrosiny Michelotti a Prof. D'Antòa. Prednášajúci sa venovali témam ako Diagnostika a manažment temporomandibulárnych porúch a komplexná liečba II. a III triedy.



Liečba čeľustnoortopedických anomálií na lekárskej fakulte v Neapole stavia predovšetkým na kombináciu dočasných kotevných zariadení (TADs) a fixných aparátov. Veľkej obľube sa tešia rôzne typy distalizérov (napr. Beneslider) či expanzné aparáty typu Hyrax.



Veľkým prínosom bola možnosť sledovať úzku spoluprácu so zubným technikom, ktorý mnohé z používaných aparátov individuálne modifikoval na konkrétnu odchýlku pacienta, čo výrazne zvyšovalo efektivitu a presnosť celej liečby. Súčasťou výkonov na katedre boli aj fenestrácie retinovaných zubov, ktoré boli prevedené dozorujúcimi lekármi.

MDDr. Tomáš Konárik

Kongres Českej ortodontickej spoločnosti
16. – 19. septembra 2026, Mariánské Lázně

Tento rok sa kongres konal v krásnom prostredí Mariánskych Lázní pod taktovkou prezidenta kongresu Dr. Iliju Ivanova. Hlavnou témou kongresu bola ortodoncia a funkcia v širších súvislostiach. Program bol skutočne bohatý pre nás aj pre dentálne asistentky. Mali sme možnosť vypočuť si predkongresový kurz Dr. Ambrosiny Michelotti z Neapola venovaný poruchám TMK, postupom pri ich hodnotení s dôrazom na hodnotenie rizík, funkčnú analýzu a interdisciplinárnu spoluprácu.



Podvečer sa konalo otvorenie kongresu pri spievajúcej fontáne na Kolonáde a následne sa sestričky mali možnosť zabaviť v Klube na Dvorku pri živej hudbe. Druhý deň program otvorili zvuky harfy, violy a sopránu. Nasledovala čestná prednáška Bedřicha Neumana v podaní Dr. Caprioglia o tom, ako ranná ortodontická liečba ovplyvňuje riadenie detského spánkového apnoe. Téme TMK sa následne venovali aj Dr. Šedý a Dr. Vlna vo svojich prednáškach. Dr. Predko-Engel a prof. Dowgierd priniesli prehľad najnovších modalít pre diagnostiku TMK a ukázali nám, ako tieto prispievajú k individualizovanému plánovaniu ortognátnej chirurgie.

Večerný program sa niesol v duchu 50. rokov a mali sme možnosť počúvať piesne z filmov Pomáda, Rebelové a mnohých iných. Vyhlásenie autorov najlepšieho klinického a vedeckého posteru, najlepšej prednášky absolventov postgraduálneho štúdia, operný spev, tóny saxofónu, DJ aj tanečná skupina Mirákl tvorili jednotlivé časti bohatého programu prezidentského večera. Posledný kongresový deň otvoril Dr. Streblov, ktorý nám priblížil históriu Mariánskych Lázní. Nasledovali výborné prednášky Dr. Frank, prezidentky Maďarskej ortodontickej spoločnosti, o včasnej interceptívnej liečbe pomocou alignerov a Dr. Pinter z Rakúska o synchronizácii liečby pomocou Benesliderua a fóliových aparátov pri maloklúziách 2. triedy. Dr. Kotas nám ukázal, aké sú možnosti diagnostiky a liečby syndrómu obstrukčného spánkového apnoe metódami ortognátnej chirurgie v rámci interdisciplinárnej spolupráce s ďalšími relevantnými odbormi, najmä so somnológiou. Dr. Küffer sa venoval metódam rýchlej maxilárnej expanzie v terapii 3. triedy. Nasledoval blok venovaný myofunkčnej terapii a spolupráci s fyzioterapeutom pri poruchách TMK.



Na záver sme si odniesli pozvánku na budúcoročný kongres ČOS v Prahe, na ktorý sa už teraz tešíme.

MUDr. Miriam Alexandrová

ZLYHANIE ERUPCIE PRVÝCH A DRUHÝCH STÁLYCH MOLÁROV, DIFERENCIÁLNA DIAGNOSTIKA A MOŽNOSTI TERAPIE – 1. ČASŤ

FAILURE OF ERUPTION OF PERMANENT FIRST AND SECOND MOLARS: DIFFERENTIAL DIAGNOSIS AND TREATMENT OPTIONS – PART 1

MDDr. Jana Tkáčiková[1], MDDr. Soňa Pintešová, PhD.[1],
MDDr. Zuzana Brezová[1], MDDr. Efim Cocier[1],
MDDr. Vladimíra Hosťanská[1], MDDr. Eva Tokarčíková[1],
MDDr. Alessandro Emanuele Sangalli[1], MUDr. Mária Lysá[2],
MUDr. et MUDr. Juraj Lysý, PhD., MHA[1]

1.Klinika stomatológie a maxilofaciálnej chirurgie LF UK a OÚSA
2.MAJ-DENT, s.r.o.

Abstrakt

Poruchy erupcie trvalých molárov predstavujú síce zriedkavý, ale významný problém v klinickej praxi, ktorý môže viesť k narušeniu správneho vývoja nielen chrupu, ale aj splanchnokrania s funkčnými a estetickými následkami. Tento článok poskytuje v súlade s aktuálnou literatúrou prehľad súčasných poznatkov o etiológii, diagnostike, ako aj možnostiach liečby porúch erupcie prvých (M1) a druhých trvalých molárov (M2), vrátane primárnej a sekundárnej retencie, impaktácie a ankylózy.

Kľúčové slová: poruchy erupcie, primárna retencia, sekundárna retencia, impaktácia, ankylóza

Abstract

Although relatively rare, eruption disorders of permanent molars represent a clinically significant problem in clinical practice that may lead to disruption of the proper development not only of the dentition but also of the splanchnocranium, causing functional and aesthetic consequences. This article provides a comprehensive review of the current literature on eruption disorders of the first (M1) and the second (M2) permanent molars, including primary and secondary retention, impaction, and ankylosis.

Keywords: eruption disorders, primary retention, secondary retention, impaction, ankylosis

Úvod

Erupcia zuba je definovaná ako axiálny pohyb zuba z miesta, kde začal vývoj zubného zárodku, do úrovne okluzálnej roviny, kde zub plní svoju funkciu. Narušenie erupcie môžu spôsobiť systémové alebo lokálne faktory. Včasná diagnostika porúch erupcie je dôležitá pre včasné začatie liečby a minimalizovanie komplikácií. Trvalé moláre majú veľký význam pre správny vývoj chrupu a rast tvárových štruktúr. Ich erupcia sa odlišuje od ostatných trvalých zubov, nakoľko nemajú mliečnych predchodcov a vývoj zubných zárodkov prebieha z prídavnej dentálnej lišty (1).

S retenciou trvalých zubov sa v čeľustnej ortopédii stretávame pomerne často. Najčastejšie dochádza k neprerezaniu tretích molárov (2). Retinované sú často aj zuby opornej zóny eruptujúce ako posledné, v maxile sú to očné zuby a v mandibule druhé premoláre (3). Erupcia prvých a druhých molárov sa môže oneskoriť alebo vôbec nenastane (4). Úplné zlyhanie erupcie trvalých prvých a druhých molárov je zriedkavé. Podľa rôznych zdrojov je prevalencia zlyhania erupcie pre M1 v rozmedzí 0,01% až 0,4% pre horné aj dolné moláre. Zlyhanie erupcie M1 väčšinou skrýva závažnejšiu príčinu, nakoľko eruptujú z trvalého chrupu ako prvé a na ich prerezanie je dostatok miesta. Zlyhanie erupcie M2 je o niečo častejšie s prevalenciou 0,06% až 2,4%. Väčšina štúdií popisuje častejšie zlyhanie erupcie dolného druhého molára v porovnaní s horným (3).

Terminológia

Poruchy erupcie definujeme ako stav, keď sa zub neprerezal do dutiny ústnej po fyziologickom období jeho prerezávania. Môže ísť aj o zub, ktorý sa v danom období fyziologicky prerezať ešte môže, ale z dôvodu jeho anomálneho uloženia je to veľmi nepravdepodobné (5). Terminológia zlyhania erupcie zahŕňa množstvo pojmov vychádzajúcich z etiológie a často vedie k nepresnosti pri vyjadrovaní.

Škandinávski autori používajú pojmy primárna retencia, sekundárna retencia a impaktácia (3). **Primárna retencia** znamená zadržanie erupcie pred prerezaním zuba cez sliznicu bez mechanickej prekážky v erupčnej dráhe z dôvodu nepriaznivej polohy zuba. Sekundárna retencia znamená zadržanie erupcie už prerezaného zuba cez sliznicu bez mechanickej prekážky v erupčnej dráhe, príčinou môže byť aj nepriaznivá poloha. Najčastejšou príčinou je ale ankylóza, ktorej podkladom je priame zrastenie alveolárnej kosti s dentínom alebo cementom zuba v dôsledku patologických procesov v periodontálnej štrbine. **Impaktácia** je definovaná ako zadržanie erupcie zuba pred alebo po prerezaní cez sliznicu, spôsobené mechanickou prekážkou v erupčnej dráhe alebo z dôvodu abnormálneho uloženia zuba, kde sú mechanickou prekážkou priľahlé zuby (3). V prípade horných prvých stálych molárov môže byť príčinou impaktácie ektopická erupčná dráha. V prípade impaktovaných druhých stálych molárov je príčinou zvyčajne nedostatok miesta v zubných oblúkoch. Ďalšími príčinami môžu byť nadpočetné zuby, odontogénne tumory a cysty, idiopatické faktory. Ak nastane impaktácia pred prerezaním zuba cez sliznicu, na rádiologickom snímku môžeme vidieť abnormálnu orientáciu molára (4).

Modernejšia klasifikácia podľa Proffita a Viga používaná v anglosaskej literatúre rozdeľuje tieto poruchy na primárne zlyhanie a sekundárne zlyhanie erupcie (6). Častejšie sa vyskytuje **sekundárne zlyhanie erupcie,** ktoré nastáva z dôvodu mechanickej prekážky pred alebo po prerezaní zuba. Postihuje jednotlivé zuby alebo skupiny zubov. Na základe klinických a rádiografických nálezov môžeme príčiny sekundárneho zlyhania erupcie rozdeliť do 3 skupín:

- röntgenologicky identifikovateľné prekážky,
- röntgenologicky neidentifikovateľné prekážky,
- ankylóza (v literatúre označovaná aj ako mechanické zlyhanie erupcie - z ang. Mechanical failure of eruption MFE) (Obr. 4) (3).

Primárne zlyhanie erupcie (z angl. Primary failure of eruption PFE) je stav, keď sa zub síce prereže cez sliznicu, ale ďalej erupcia nepokračuje a zub zostáva retinovaný bez zjavnej prekážky v erupcii (3). Ide o celkové zlyhanie prerezávania zuba z dôvodu poruchy erupčného mechanizmu (6). Typicky postihuje trvalé moláre, často aj premoláre, ale len zriedka rezáky a očné zuby. Dochádza k postihnutiu všetkých zubov distálne od prvého najviac meziálne uloženého postihnutého zuba. Typicky je prítomný laterálne otvorený zhryz. Na základe charakteru postihnutia rozlišujeme 3 podtypy:

- PFE typ 1 všetky zuby v príslušnom kvadrante postihuje rovnaký deficit erupcie (Obr. 1)
- PFE typ 2 najmeziálnejší zub je postihnutý najviac, zuby distálne od neho sú postihnuté menej (Obr. 2)
- PFE typ 3 zahŕňa výskyt PFE typu 1 a 2 súčasne v rôznych kvadrantoch (3).

Etiológia

Primárne zlyhanie erupcie má genetický podklad s typickým familiárnym výskytom (3). Silnú genetickú predispozíciu potvrdzuje častá asociácia PFE s inými dedičnými anomáliami, ako sú progénia, oneskorená erupcia iných zubov, hypodoncia, hyperodoncia, transpozície, čípkovité zuby a rôzne morfologické abnormality koreňov. Predpokladá sa, že neuroendokrinné faktory zohrávajú kľúčovú úlohu, pričom v súvislosti s PFE bola identifikovaná mutácia v géne pre receptor 1 parathormónu (PTH1R). Ide o dôležitý diagnostický marker v diferenciálnej diagnostike PFE od izolovanej ankylózy (7).

Sekundárne zlyhanie erupcie je spôsobené prevažne faktormi prostredia. Medzi RTG identifikovateľné prekážky zaraďujeme:

- nadpočetné zuby
- odontómy
- cysty
- stesnanie v distálnom úseku (najčastejšie v dolnom zubnom oblúku pri mikrogénii)
- meziálne uložený zub s nevhodným tvarom korunky a podbiehavým miestom v prechode medzi korunkou a koreňom
- zlá erupčná dráha, ktorá vedie k ektopickej erupcii (postihuje obvykle horné M1)
- anomálie tvaru koreňa ako:
  - dilacerácia
  - taurodontické zuby (Obr. 3)
  - skrátený meziálny koreň (ako príčina sa udáva pokračujúci vývoj distálneho koreňa v kombinácii s uzavretím apexu meziálneho, čo vedie ku meziálnej inklinácii korunky a prekážke v erupcii (3).

RTG neidentifikovateľné prekážky v erupcii tvoria:

- zhrubnutie mukoperiostu,
- primárne zlyhanie folikulu.

Husté prekrývajúce fibrózne spojivové tkanivo môžeme nájsť v retromolárovej oblasti alebo v oblasti tuberu maxily. Príliš pevná sliznica nemôže byť prirodzene rozrušená počas normálneho procesu erupcie, čo môže vyvolať oneskorenie alebo úplné zlyhanie erupcie M2.

Primárne zlyhanie folikulu je neschopnosť folikulu resorbovať kosť prekrývajúcu zárodok. Príčina a mechanizmus primárneho zlyhania folikulu je neznáma (3).

Ankylóza (Obr. 4) môže byť idiopatická alebo sekundárna, ako dôsledok infekcie a traumy. Môže sa vyskytnúť pri prvých aj druhých stálych molároch. M1 sú častejšie postihnuté, pretože ich erupciu ovplyvňuje väčšie množstvo faktorov vrátane anatomickej polohy, možného traumatického poškodenia počas vývoja alebo predošlých zápalov mliečnych zubov. V porovnaní s druhými molármi, kde príčinou zlyhania erupcie je skôr nedostatok miesta alebo abnormálna erupčná dráha (3). Pri diagnóze ankylotického zuba je potrebné vylúčiť prítomnosť externej resorpcie v zmysle ICRR (z ang. invasive cervical root resorption). Je to agresívna forma externej resorpcie koreňa, pri ktorej dochádza k resorpcii a nahradeniu dentínu tkanivom podobným kostnému tkanivu. Poškodenie cementu je kľúčovým predpokladom pre vznik ICRR. Môže sa rozvíjať po mechanickom poškodení, napr. po ortodontických a chirurgických zásahoch (8). Zub s ICRR reaguje v skorých štádiách na ortodontickú silu.

Klinické následky retencie molárov

U pacientov môžeme pozorovať rôzne formy následkov. Racionálne je ich rozdeliť na lokálne, ktoré sa vyskytujú v bezprostrednom okolí, a celkové s vplyvom na celú dutinu ústnu.

Lokálne môže takto postihnutý zub podmieniť vznik resorpcie koreňa susedného zuba, podporiť vznik ťažko čistiteľných miest s následnou tvorbou zubného kazu alebo parodontálnych ochorení.

Ťažšie formy podmieňujú poruchu vývoja zubného oblúka, prípadne aj deformáciu čeľustí vedúcu k estetickým následkom v dôsledku ich asymetrického vývoja a redukcie vertikálneho rastu. Často je prítomný distálne otvorený zhryz, ktorý limituje žuvaciu funkciu (Obr. 1,2).

Pokračovanie v časopise Čeľustný ortopéd 1/2027



Obr. 1: Primárne zlyhanie erupcie typ 1



Obr. 2: Primárne zlyhanie erupcie typ 2



Obr. 3: Taurodontizmus a retencia 47



Obr. 4: Ankylóza 75 a 35
(Zdroj obr. 1 – 4: archív autora)

Literatúra

1 Bondemark, L., & Tsiopa, J. (2007). Prevalence of ectopic eruption, impaction, retention and agenesis of the permanent second molar. The Angle orthodontist, 77(5), 773–778. https://doi.org/10.2319/072506-306.1

2 Grover, P. S., & Lorton, L. (1985). The incidence of unerupted permanent teeth and related clinical cases. Oral surgery, oral medicine, and oral pathology, 59(4), 420–425. https://doi.org/10.1016/0030-4220(85)90070-2

3 Eilon David Aharon, Heli Rushinek, Nardy Casap-Caspi, Stella Chaushu, Impacted permanent first and second molars and failure of eruption: A comprehensive review for the orthodontic practitioner, Seminars in Orthodontics, Volume 30, Issue 5,2024, Pages 727-741, ISSN 1073-8746, https://doi.org/10.1053/j.sodo.2024.09.004.

4 Palma, C., Coelho, A., González, Y., & Cahuana, A. (2003). Fail a ure of eruption of first and second permanent molars. The Journal of clinical pediatric dentistry, 27(3), 239–245. https://doi.org/10.17796/jcpd.27.3.dm4v13441p16192

5 Tereza Jirsová, Martin Horáček (2025). Souhrn problematiky retence dolních druhých stálých molárů. Dostupné na [https://www.lks-casopis.cz/clanek/souhrn-problematiky-retence-dolnich-druhych-stalych-molaru/]

6 Proffit, W. R., & Vig, K. W. (1981). Primary failure of eruption: a possible cause of posterior open-bite. American journal of orthodontics, 80(2), 173–190. https://doi.org/10.1016/0002-9416(81)90217-7

7 Hanisch, M., Hanisch, L., Kleinheinz, J., & Jung, S. (2018). Primary failure of eruption (PFE): a systematic review. Head & face medicine, 14(1), 5. https://doi.org/10.1186/s13005-018-0163-7

8 Heithersay G. S. (1999). Invasive cervical resorption following trauma. Australian endodontic journal: the journal of the Australian Society of Endodontology Inc, 25(2), 79–85. https://doi.org/10.1111/j.1747-4477.1999.tb00094.x

9 Ducommun, F., Bornstein, M. M., Bosshardt, D., Katsaros, C., & Dula, K. (2018). Diagnosis of tooth ankylosis using panoramic views, cone beam computed tomography, and histological data: a retrospective observational case series study. European journal of orthodontics, 40(3), 231–238. https://doi.org/10.1093/ejo/cjx063

10 La Monaca, Gerardo et al. (2019). First and second permanent molars with failed or delayed eruption: Clinical and statistical analyses, American Journal of Orthodontics and Dentofacial Orthopedics, Volume 156, Issue 3, 355 – 364

11 Becker, A., Orthodontic treatment of impacted teeth. 2012: London.

12 Karkazi, F., Karvelas, N., Alexiou, A., Gizani, S., & Tsolakis, A. I. (2023). Comparison between orthodontic and surgical uprighting of mandibular molars: a systematic review. The Angle orthodontist, 93(1), 104–110. https://doi.org/10.2319/041822-298.1

13 Rosner, D., Becker, A., Casap, N., & Chaushu, S. (2010). Orthosurgical treatment including anchorage from a palatal implant to correct an infraoccluded maxillary first molar in a young adult. American journal of orthodontics and dentofacial orthopedics : official publication of the American Association of Orthodontists, its constituent societies, and the American Board of Orthodontics, 138(6), 804–809. https://doi.org/10.1016/j.ajodo.2008.09.039

14 Reich P. P. (2008). Autogenous transplantation of maxillary and mandibular molars. Journal of oral and maxillofacial surgery : official journal of the American Association of Oral and Maxillofacial Surgeons, 66(11), 2314–2317. https://doi.org/10.1016/j.joms.2008.06.039

Korešpondujúci autor: MDDr. Jana Tkáčiková,
e-mail:jajatkacikova@gmail.com

Poznámka:
Autori nemajú komerčné ani finančné záujmy na produktoch popísaných v článku.



PRESNOSŤ A SPOĽAHLIVOSŤ AUTOMATIZOVANEJ KEFALOMETRICKEJ ANALÝZY WEBCEPH VYUŽÍVAJÚCEJ UMELÚ INTELIGENCIU V POROVNANÍ S MANUÁLNYM MERANÍM

ACCURACY AND RELIABILITY OF WEBCEPH AUTOMATED CEPHALOMETRIC ANALYSIS USING ARTIFICIAL INTELLIGENCE COMPARED TO MANUAL MEASUREMENT

MDDr. Romana Havlínová, MDDr. Alžbeta Metesová
MUDr. Simona Dianišková, PhD., MPH

Katedra čeľustnej ortopédie, Slovenská zdravotnícka univerzita, Bratislava

Abstrakt

Úvod: Automatizované systémy kefalometrickej analýzy využívajúce umelú inteligenciu (AI) sľubujú zvýšenie efektivity ortodontickej diagnostiky. WebCeph je široko dostupná webová platforma pre AI-asistovanú kefalometrickú analýzu, avšak jej klinická spoľahlivosť a miera zhody s manuálnym meraním nie je dostatočne validovaná.

Cieľ: Zhodnotiť presnosť, spoľahlivosť a zhodu merania softvéru WebCeph v porovnaní s manuálnym zadávaním kefalometrických bodov v softvéri Kefalo.

Metódy: Kefalometrické snímky 51 pacientov (33 mužov, 18 žien; vek 7–50 rokov, priemer rokov 15,0±8,4) boli analyzované manuálne v softvéri Kefalo a automatizovane v softvéri WebCeph. Porovnalo sa 9 kefalometrických parametrov: SNA (Sella-Nasion-A), SNB (Sella-Nasion-B), ANB (A-Nasion-B), Wits appraisal, goniálny uhol, Max1-NL (uhol horného rezáka k nazálnej línii), Max1-NS (uhol horného rezáka k línii Nasion-Sella), interincizálny uhol a Mand1-ML (uhol dolného rezáka k mandibulárnej línii). Na porovnanie manuálnej a automatizovanej metódy bol použitý párový t-test, intraklasový korelačný koeficient (ICC) a Bland–Altman analýza, ktorá umožnila stanoviť priemerný systematický rozdiel (mean bias) a 95 % limity zhody (LoA).

Výsledky: Najspoľahlivejšími parametrami pre automatizované meranie boli ANB (0,910) a SNB (0,886). Wits vykazoval taktiež dobrú spoľahlivosť, avšak je nutné zohľadniť jeho systematické preceňovanie (+2,784). Naopak parametre SNA (0,664) a goniálny uhol (0,720) boli najmenej spoľahlivé a vzhľadom na širšie limity zhody si stále vyžadujú manuálnu kontrolu.

Záver: WebCeph preukázal pri väčšine dentálnych a skeletálnych parametrov dobrú spoľahlivosť s relatívne úzkym rozsahom zhody s manuálnym meraním. Niektoré parametre, najmä Wits, goniálny uhol, interincizálny uhol a Max1-NL, však AI systematicky preceňuje, čo môže ovplyvniť klinické rozhodnutia a plán liečby. Automatizované meranie

môže slúžiť ako efektívny podporný nástroj, avšak pri klinicky citlivých parametroch zostáva manuálna validácia nevyhnutná.

Kľúčové slová: kefalometrická analýza, umelá inteligencia, WebCeph, AI

Abstract

Introduction: Automated cephalometric analysis systems utilizing artificial intelligence (AI) promise to increase efficiency in orthodontic diagnostics. WebCeph is a widely accessible web-based platform for AI-assisted cephalometric analysis; however, its clinical reliability and agreement with manual measurements have not been sufficiently validated yet.

Objective: To evaluate the accuracy, reliability, and agreement of WebCeph software with manual cephalometric measurements in Kefalo software.

Methods: Cephalometric radiographs of 51 patients (33 males, 18 females; aged 7-50 years, mean age 15.0 ± 8.4 years) were analyzed manually in Kefalo software and automatically by WebCeph. Nine cephalometric parameters were compared: SNA (sella-nasion-A point angle), SNB (sella-nasion-B point angle), ANB (A point-nasion-8 point angle), Wits appraisal, gonial angle, Max1-NL (upper incisor to nasal line angle), Max1-NS (upper incisor to nasion-sella line angle), interincisal angle, and Mand1-ML (lower incisor to mandibular plane angle). Manual and automated methods were compared using paired t-test, intraclass correlation coefficient (ICC), and Bland-Altman analysis to determine mean bias and 95 % limits of agreement (LoA).

Results: The most reliable automated measurement parameters were ANB (0.910) and SNB (0.886). Wits also showed good reliability, although its systematic overestimation (+2.784) should be noted. In contrast, SNA (0.664) and the gonial angle (0.720) were the least reliable and, due to wider limits of agreement, still require manual verification.

Conclusion: WebCeph demonstrated good reliability for most dental and skeletal parameters, with a relatively narrow range of agreement with manual measurements. However, the systematic overestimation of certain parameters by AI, particularly the Wits appraisal, gonial angle, interincisal angle, and Max1-NL, may influence clinical decisions and treatment planning. Automated measurements can be an effective supportive tool, yet manual verification remains essential for clinically sensitive parameters.

Keywords: cephalometric analysis, artificial intelligence, WebCeph, AI.

Úvod

Kefalometrická analýza predstavuje základný diagnostický nástroj v ortodoncii na hodnotenie kraniofaciálnych vzťahov a plánovanie liečby[1][2]. Tradičné manuálne zadávanie kefalometrických bodov je časovo náročné a podlieha interoperatérskej a intraoperatérskej variabilite[3]. S rozvojom umelej inteligencie sa objavili automatizované systémy, ktoré sľubujú objektívnejšiu a rýchlejšiu analýzu[4].

WebCeph je AI-asistovaný webový softvér pre kefalometrickú analýzu využívajúci deep learning algoritmy pre automatickú identifikáciu anatomických bodov[14]. Hoci niekoľko štúdií hodnotilo presnosť WebCeph, výsledky sú nekonzistentné - niektoré uvádzajú vynikajúcu zhodu s manuálnym zadávaním bodov[6][14], iné poukazujú na významné odchýlky pri skeletálnych meraniach[9].

Cieľom tejto štúdie bolo vyhodnotiť presnosť, spoľahlivosť a mieru zhody WebCeph softvéru v porovnaní s manuálnym zadávaním kefalometrických bodov na vzorke 51 pacientov a určiť, ktoré parametre sú vhodné na samostatné klinické použitie.

Materiál a metódy

Vzorka: Laterálne kefalometrické snímky 51 pacientov (33 mužov, 18 žien; vekový rozsah 7–50 rokov, priemer 15,0±8,4 rokov) boli získané z archívu katedry čeľustnej ortopédie. Kefalometrické snímky boli digitalizované v JPEG formáte.

Manuálna identifikácia bodov: Kefalometrické snímky boli spracované v softvéri Kefalo s manuálnou identifikáciou anatomických bodov. Parametre zahŕňali: SNA, SNB, ANB, Wits, goniálny uhol, Max1-NL, Max1-NS, interincizálny uhol a Mand1-ML.

WebCeph analýza: Identické kefalometrické snímky boli nahrané do softvéru WebCeph (verzia 2024) s plne automatickým režimom bez manuálnej korekcie bodov. Systém automaticky identifikoval anatomické body a vypočítal kefalometrické parametre.

Štatistická analýza: Dáta boli analyzované pomocou párového t-testu pre posúdenie štatistickej významnosti rozdielov medzi metódami. ICC bol použitý pre hodnotenie spoľahlivosti (ICC<0,50 = slabá; 0,50–0,75 = stredná; 0,75–0,90 = dobrá; >0,90 = vynikajúca spoľahlivosť)[8]. Štatistická významnosť bola stanovená na úrovni p<0,05. Bland–Altman analýza bola použitá na určenie priemerného rozdielu (mean bias) medzi AI a manuálnym meraním, smerodajnej odchýlky rozdielov a 95 % limitov zhody (LoA), ktoré umožňujú posúdiť praktickú zameniteľnosť oboch metód pri individuálnom meraní.

Výsledky

Tabuľka 1 predstavuje porovnanie manuálneho a automatizovaného kefalometrického merania pre deväť parametrov prostredníctvom ICC a príslušných p-hodnôt. Tabuľka 2 dopĺňa výsledky Bland–Altmanovej analýzy

Tabuľka 1: Porovnanie manuálnych a automatizovaných kefalometrických parametrov vrátane ICC a p-hodnôt.

Parameter	Manuálne trasovanie (M±SD)	Automatizované trasovanie (M±SD)	ICC	p-hodnota	Štatistická významnosť
SNA	81,31±3,29	84,12±3,28	0,664	<0,0001	Áno
SNB	78,20±4,21	79,25±4,33	0,886	<0,0001	Áno
ANB	3,19±3,25	4,87±2,84	0,910	<0,0001	Áno
Wits	-0,23±3,73	2,55±3,92	0,859	<0,0001	Áno
Goniálny uhol	124,56±7,96	122,72±6,52	0,720	<0,0001	Áno
Max1-NL	110,78±7,34	111,86±8,11	0,824	<0,0001	Áno
Max1-NS	104,16±8,15	104,19±8,35	0,882	<0,0001	Áno
Interincizál. uhol	128,41±9,71	130,89±10,26	0,899	<0,0001	Áno
Mand1-ML	93,44±6,57	94,17±5,91	0,824	<0,0001	Áno

M±SD = priemer±smerodajná odchýlka; ICC = intraclass correlation coefficient

Dentálne parametre

V skupine dentálnych parametrov bola zaznamenaná dobrá spoľahlivosť medzi manuálnym a automatizovaným meraním. Najvyššiu hodnotu dosiahol interincizálny uhol s ICC 0,899, pričom priemerná hodnota bola pri automatizovanom meraní vyššia o 2,48°. Veľmi podobný výsledok bol zistený aj pri parametri Max1-NS, kde sa priemery oboch metód prakticky nelíšili (104,19° a 104,16°) a ICC dosiahol 0,882. Parametre Max1-NL a Mand1-ML mali hodnotu ICC = 0,824, pričom AI meranie bolo v priemere vyššie o 1,08° pri Max1-NL a o 0,73° pri Mand1-ML. Bland-Altman analýza ukázala pozitívny priemerný bias pri väčšine sledovaných parametrov, čo naznačuje, že AI mala tendenciu poskytovať mierne vyššie hodnoty v porovnaní s manuálnym trasovaním. AI merala v priemere vyššie pri dentálnych parametroch Max1-NL, interincizálny uhol a Mand1-ML, zatiaľ čo pri parametri Max1-NS bol bias prakticky nulový (+0,036). Najširšie limity zhody vykazovali interincizálny uhol a Max1-NL, čo poukazuje na väčšiu individuálnu variabilitu medzi AI a manuálnym meraním pri týchto parametroch.

Tabuľka 2: Bland–Altman analýza kefalometrických parametrov: mean bias, SD rozdielov a 95 % LoA

Parameter	Mean bias	SD rozdielov	95 % LoA
SNA	+2,804	2,694	–2,477 až +8,084
SNB	+1,049	2,037	–2,943 až +5,041
ANB	+1,680	1,294	–0,856 až +4,217
Wits	+2,784	2,026	–1,186 až +6,755
Goniálny uhol	–1,839	5,446	–12,513 až +8,834
Max1-NL	+1,080	4,589	–7,915 až +10,076
Max1-NS	+0,036	4,004	–7,811 až +7,883
Interincizálny uhol	+2,482	4,488	–6,315 až +11,280
Mand1-ML	+0,732	3,710	–6,540 až +8,004

Mean bias = Priemerný rozdiel medzi metódami, SD = Smerodajná odchýlka, LoA (Limits of Agreement) = Limity zhody

Skeletálne parametre

V skupine skeletálnych parametrov sa najvyššia spoľahlivosť medzi manuálnym a automatizovaným trasovaním preukázala pri parametroch ANB, SNB a Wits appraisal. ANB dosiahol najvyššiu hodnotu zo všetkých analyzovaných premenných, ICC = 0,910, pričom automatizované meranie bolo v priemere vyššie o 1,68°. SNB vykázal taktiež dobrú spoľahlivosť s ICC = 0,886 a priemerným rozdielom +1,05° v prospech automatizovaného merania. Pri parametri Wits bola zaznamenaná dobrá spoľahlivosť s ICC = 0,859, pričom automatizované hodnoty boli v priemere vyššie o 2,78 mm. Nižšia spoľahlivosť bola prítomná pri parametroch goniálny uhol a SNA, kde najnižšia hodnota v skupine skeletálnych parametrov bola zistená pri SNA s ICC= 0,664, a automatizované meranie bolo v priemere vyššie o 2,80°. Bland–Altman analýza preukázala, že AI merala v priemere vyššie pri parametroch SNA, SNB, ANB, Wits, zatiaľ čo pri goniálnom uhle bol zaznamenaný záporný bias. Najužšie limity zhody boli pozorované pri parametroch ANB a SNB, zatiaľ čo najširšie limity zhody vykazoval goniálny uhol. Pri všetkých skeletálnych aj dentálnych parametroch bola štatistická významnosť vysoká ($p < 0,0001$).

Diskusia

Výsledky tejto štúdie ukázali, že WebCeph dosahuje pri väčšine sledovaných kefalometrických parametroch dobrú spoľahlivosť, pričom priaznivé výsledky boli zaznamenané pri parametroch s relatívne užšími limitmi zhody ako ANB, SNB a Max1-NS. Dobrú spoľahlivosť pri parametroch opisujúcich inklináciu rezákov potvrdzujú výsledky nedávnych validačných štúdií [6] [9] [11], ktoré hlásili ICC>0,90 pre väčšinu dentálnych parametrov.

Systematické preceňovanie skeletálnych parametrov, najmä SNA a Wits, predstavuje klinicky relevantnú limitáciu. Pri parametri Wits môže byť menej priaznivý výsledok spôsobený najmä vysokou závislosťou tohto parametra od správneho určenia okluzálnej roviny a lokalizácie bodov A a B. Aj malé odchýlky v týchto referenčných bodoch môžu viesť k systematickému nadhodnoteniu výsledku. Pri SNA môže byť príčinou nižšej zhody náročnejšia identifikácia bodu A a Nasion, pričom aj malá chyba v ich lokalizácii môže ovplyvniť výsledný uhol a viesť k zmene klasifikácie z ortognátnej na prognátnu maxillu, čo ovplyvňuje liečebné plánovanie [7][15].

Nedávna štúdia Bor a kol.[3] porovnávala tri AI platformy (WebCeph, CephX, WeDoCeph) a zistila signifikantné rozdiely v lineárnych meraniach medzi platformami, čo potvrdzuje potrebu kalibrácie a validácie každého systému. Ďalší výskum z roku 2025[10] ukázal, že AI systémy v korigovanej forme dosiahli podobné výsledky ako tradičný softvér, ale automatizované systémy bez korekcie vykazovali nízku spoľahlivosť.

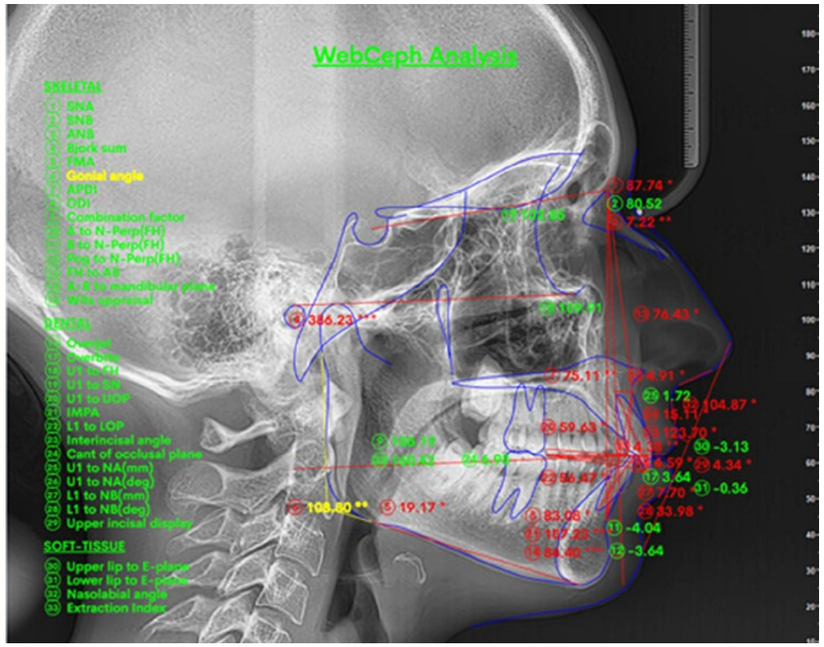

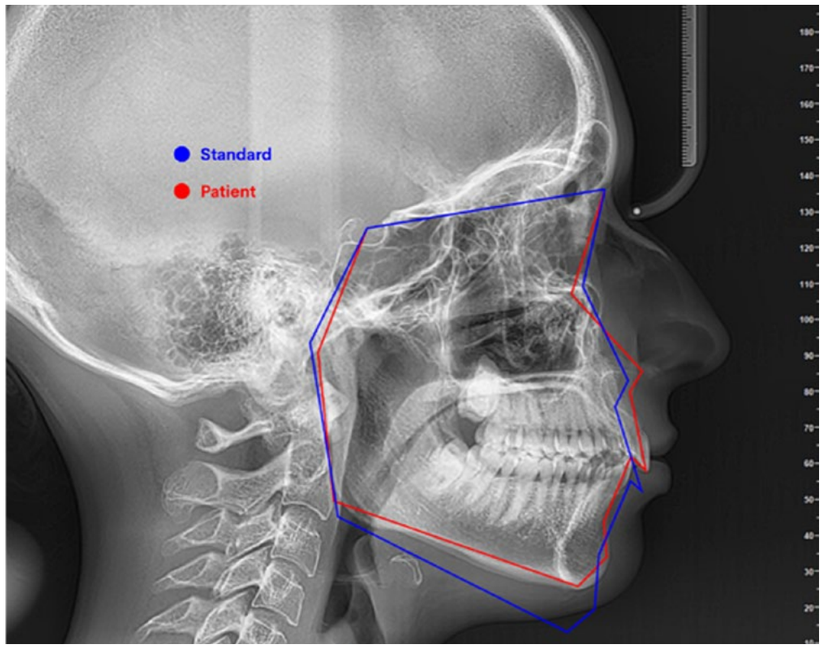

Obr. 1 a 2: Kefalometrická analýza v programe WebCeph (Zdroj: súkromný archív, KČO, SZU, 2025)

Z klinického hľadiska preto automatizované meranie nemožno považovať za bezvýhradne zameniteľné s manuálnym hodnotením pri všetkých parametroch. Najmä pri meraniach citlivých na presnú lokalizáciu anatomických bodov alebo na určenie referenčnej roviny zostáva manuálna kontrola dôležitá.

Klinické implikácie: Automatizované meranie môžeme považovať za vhodný podporný nástroj na rutinnú kefalometrickú analýzu, najmä pri parametroch s dobrou spoľahlivosťou a relatívne užšími limitmi zhody, ako sú ANB a SNB.

Pri parametroch ako SNA a goniálny uhol je vhodné zachovať vyššiu mieru opatrnosti. V týchto prípadoch by automatizované hodnotenie nemalo byť interpretované izolovane, ale malo by byť doplnené manuálnou kontrolou anatomických bodov a verifikáciou výsledku skúseným čeľustným ortopédom.

Limity štúdie: Analýza jedným hodnotiteľom, jeden AI softvér, JPEG formát obrázkov, nedostatočná veková heterogenita (15,0 ± 8,4 rokov). Budúce štúdie by mali zahrnúť viacero hodnotiteľov, porovnanie s inými AI platformami a hodnotenie vplyvu kvality obrazu.

Záver

Na základe výsledkov sa ako najvhodnejšie pre automatizované meranie ukázali parametre ANB a SNB, pričom Wits vykazoval taktiež dobrú spoľahlivosť, avšak s nutnosťou zohľadniť jeho systematické preceňovanie. Parametre Max1-NS, Max1-NL, Mand1-ML a interincizálny uhol boli spoľahlivé, no vzhľadom na širšie limity zhody si vyžadujú opatrnosť pri individuálnej klinickej interpretácii. Naopak, parametre SNA a goniálny uhol vzhľadom na nižšiu spoľahlivosť a širšie limity zhody stále vyžadujú manuálnu validáciu. WebCeph preto možno považovať za užitočný podporný nástroj v ortodontickej diagnostike, avšak pri klinicky citlivých meraniach zostáva manuálna validácia naďalej opodstatnená.

Budúce systémy umelej inteligencie pre kefalometrickú analýzu by mali smerovať k integrácii multimodálnych dát vrátane 2D kefalometrických snímok, 3D CBCT zobrazení a digitálnych modelov chrupu, čo by mohlo umožniť komplexnejšie a presnejšie hodnotenie kraniofaciálnych štruktúr. Súčasne by mali obsahovať automatizované mechanizmy kontroly kvality, schopné identifikovať neistotu pri detekcii anatomických bodov a upozorniť na merania s vyšším rizikom chyby. Takýto prístup by mohol zvýšiť presnosť, reprodukovateľnosť a klinickú spoľahlivosť automatizovaných analýz a podporiť ich bezpečnejšie využitie v každodennej ortodontickej praxi[5][12][13].

Referencie

[1] AHMED, N. et al. Artificial intelligence techniques: Analysis, application, and outcome in dentistry - A systematic review. BioMed Research International, 2023, s. 9987782. ISSN 2314-6141. DOI: 10.1155/2023/9987782.

[2] BAIG, N. et al. Comparative evaluation of commercially available AI-based cephalometric tracing programs. BMC Oral Health, 2024, roč. 24, č. 1, s. 1241. ISSN 1472-6831. DOI: 10.1186/s12903-024-05026-1.

[3] BOR, S. et al. Comparison of AI-assisted cephalometric analysis and orthodontist-performed digital tracing analysis. Progress in Orthodontics, 2024, roč. 25, č. 1, s. 41. ISSN 2196-1042. DOI: 10.1186/s40510-024-00533-4.

[4] DURAN, G. S. et al. Evaluation of the accuracy of fully automatic cephalometric analysis software with artificial intelligence algorithm. Orthodontics and Craniofacial Research, 2023, roč. 26, č. 3, s. 481–490. ISSN 1601-6343. DOI: 10.1111/ocr.12635.

[5] GAO, F., TANG, Y. Multimodal deep learning for cephalometric landmark detection and treatment prediction. Scientific Reports, 2025, roč. 15, č. 1, s. 25205. ISSN 2045-2322. DOI: 10.1038/s41598-025-06229-w.

[6] GAUTAM, U.et al. Comparison of cephalometric measurements obtained by digital software, artificial intelligence-assisted software and manual tracing. Thai Journal of Orthodontics, 2025, roč. 15, č. 1, s. 36-44. ISSN 1686-5239.

[7] KIEŁCZYKOWSKI, M. et al. Application of Artificial Intelligence (AI) in a Cephalometric Analysis: A Narrative Review. Diagnostics, 2023, roč. 13, č. 16, s. 2640. ISSN 2075-4418. DOI: 10.3390/diagnostics13162640.

[8] KOO, T. K., LI, M. Y. A Guideline of Selecting and Reporting Intraclass Correlation Coefficients for Reliability Research. Journal of Chiropractic Medicine, 2016, roč. 15, č. 2, s. 155–163. ISSN 1556-3707. DOI: 10.1016/j.jcm.2016.02.012.

[9] MAHTO, R. K. et al. Evaluation of fully automated cephalometric measurements obtained from web-based artificial intelligence driven platform. BMC Oral Health, 2022, roč. 22, č. 1, s. 132. ISSN 1472-6831. DOI: 10.1186/s12903-022-02170-w.

[10] RABY, I. et al. Accuracy and reliability of 2 artificial intelligence platforms for cephalometric analysis compared with a semiautomatic computer program. American Journal of Orthodontics and Dentofacial Orthopedics, 2025, roč. 168, č. 4, s. 505-514. ISSN 0889-5406. DOI: 10.1016/j.ajodo.2025.04.011.

[11] SADEK, M. et al. Accuracy of web-based automated versus digital manual cephalometric landmark identification. Clinical Oral Investigations. 2024, 28, 621. ISSN 1436-3771. DOI: 10.1007/s00784-024-06021-6.

[12] WANG, J. et al. Multimodal deep learning for cephalometric landmark detection and treatment outcome prediction. Scientific Reports, 2025, roč. 15, s. 1234. ISSN 2045-2322. DOI: 10.1038/s41598-025-06229-w.

[13] XU, Y. et al. Can artificial intelligence-driven cephalometric analysis replace manual tracing? A systematic review and meta-analysis. European Journal of Orthodontics, 2024, roč. 46, č. 4, s. cjae029. ISSN 1460-2210. DOI: 10.1093/ejo/cjae029.

[14] YASSIR, Y. A. et al. The accuracy and reliability of WebCeph for cephalometric analysis. Journal of Taibah University Medical Sciences, 2022, roč. 17, č. 1, s. 57–66. ISSN 1658-3612. DOI: 10.1016/j.jtumed.2021.07.006.

[15] ZUGHAIR, S. A. K. et al. Evaluation of artificial intelligence-based cephalometric tracing versus semi-automatic and manual tracing. BMC Oral Health, 2025, roč. 25, s. 1429. ISSN 1472-6831. DOI: 10.1186/s12903-025-06765-x.

Korešpondujúci autor: MDDr. Romana Havlínová, e- mail: havlinova.r@gmail.com

Poznámka: Autori nemajú komerčné ani finančné záujmy na produktoch popísaných v článku.

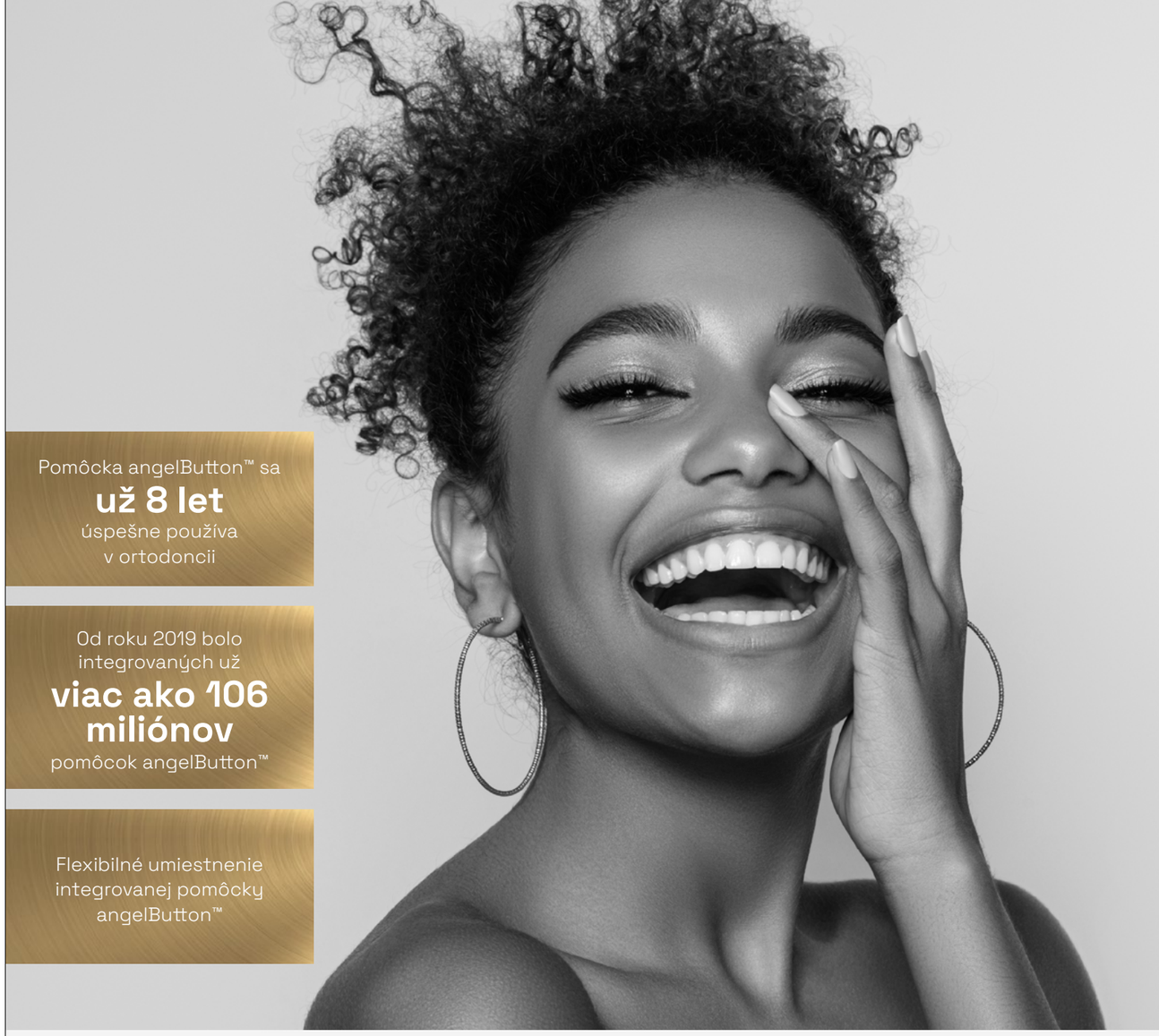

angelButton™

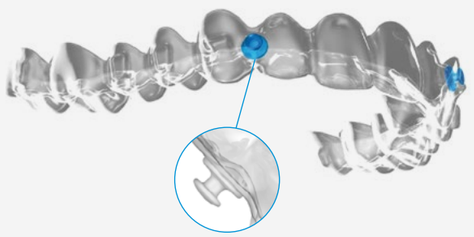

Nájdite pre svojich pacientov tú najvhodnejšiu liečbu vďaka pomôcke angelButton™

Pomôcka angelButton™ je integrovaná do systému Angel Aligner™, takže nie je potrebné ju priliepať a nevyžaduje ani žiadne prispôsobovanie v zubárskom kresle. Jedinečný dizajn pomôcky umožňuje upevnenie gumičiek v akomkoľvek uhle, flexibilné umiestnenie na aligneri a cielené pôsobenie sily vďaka digitálnemu plánovaniu v softvéri iOrtho™.

Pomôcka angelButton™ rozširuje možnosti liečby a prispieva k presnejšiemu a efektívnejšiemu plánovaniu. Okrem toho umožňuje liečiť väčší počet pacientov vo väčšom pohodlí a pri lepšej kontrole.

angelaligner.com

angel aligner™

VŠEOBECNÉ ZÁSADY ORTOGNÁTNEJ PREDOPERAČNEJ PRÍPRAVY PACIENTA

GENERAL PRINCIPLES OF ORTHOGNATHIC PREOPERATIVE PATIENT PREPARATION

MDDr. Ondrej Dvoran[1,2,3], MDDr. Bronislava Dvoranová, PhD.[3,4],
MDDr. David Med[4], MDDr. Natália Gurčíková[4],
doc. MUDr. Ladislav Czakó, PhD., MPH[4],
doc. MUDr. Mária Janíčková, PhD., MPH[2],
MUDr. Simona Dianišková, PhD., MPH[1],
MDDr. Michal Vavro, PhD.[4]

1 Katedra čeľustnej ortopédie LF SZU
2 Klinika stomatológie a maxilofaciálnej chirurgie JLF UK a UNM
3 Čeľustnoortopedická a stomatologická ambulancia MUDr. Ivety Dvoranovej
4 Klinika ústnej, čeľustnej a tvárovej chirurgie LFUK a UNB

Abstrakt

Ortognátna chirurgia predstavuje štandardný postup pri riešení závažných dentofaciálnych anomálií. Jej úspech závisí od úzkej spolupráce čeľustného ortopéda a maxilofaciálneho chirurga počas všetkých fáz liečby. Cieľom práce je poskytnúť prehľad súčasného postupu prípravy a manažmentu ortognátnych pacientov podľa workflow ortognátneho tímu Kliniky ústnej, čeľustnej a tvárovej chirurgie LF UK a UNB. Liečba začína vyšetrením v ortognátnej poradni, kde sa posudzuje indikácia k výkonu, motivácia pacienta a možnosti liečby. Nasleduje čeľustnoortopedická príprava zameraná na dentoalveolárnu dekompenzáciu, vytvorenie stabilnej pooperačnej oklúzie a optimalizáciu podmienok pre chirurgickú korekciu. Dekompenzácia sa realizuje v sagitálnej, vertikálnej a transverzálnej rovine podľa charakteru anomálie. Po ukončení prípravy sa vykonáva virtuálne trojrozmerné plánovanie operácie vrátane výroby individuálnych operačných pomôcok. Ortognátny výkon je následne doplnený pooperačnou rehabilitáciou a ortodontickým doliečením zameraným na finálne doladenie oklúzie a stabilizáciu výsledku. Dodržanie základných princípov interdisciplinárnej spolupráce, správnej dentoalveolárnej dekompenzácie a precízneho chirurgického plánovania je nevyhnutné pre dosiahnutie funkčne aj esteticky uspokojivého a dlhodobo stabilného výsledku liečby.

Kľúčové slová: ortognátna chirurgia, dentoalveolárna dekompenzácia, ortodonticko-chirurgická liečba, pooperačná stabilita

Abstract

Orthognathic surgery is a standard approach to treating severe skeletal dentofacial deformities. Successful treatment depends on close collaboration between the orthodontist and the maxillofacial surgeon throughout all treatment stages. The aim of this paper is to provide an overview of the contemporary management and preparation of orthognathic patients at the Department of Oral and Maxillofacial Surgery, Faculty of Medicine, Comenius University and University Hospital Bratislava. The treatment begins with assessment in a multidisciplinary orthognathic clinic, where indications for surgery, patient motivation, and treatment options are evaluated. Subsequently, the pre-surgical orthodontic preparation is focused on dentoalveolar decompensation, establishment of a stable postoperative occlusion, and optimization of conditions for surgical correction. Depending on the character of deformity, decompensation is performed in the sagittal, vertical, and transverse dimensions. Following completion of orthodontic preparation, virtual three-dimensional surgical planning is carried out, including fabrication of individualized surgical guides, splints, and fixation devices. Orthognathic surgery is followed by postoperative rehabilitation and orthodontic finishing aimed at refinement of occlusion and long-term stability. Adherence to the principles of interdisciplinary cooperation, appropriate dentoalveolar decompensation, and precise surgical planning is essential for achieving functionally effective, aesthetically satisfactory, and stable long-term treatment outcomes.

Keywords: orthognathic surgery, dentoalveolar decompensation, orthodontic-surgical treatment, surgical planning, postoperative stability

Kombinovaná ortodonticko-chirurgická terapia si vyžaduje úzku spoluprácu čeľustného ortopéda a maxilofaciálneho chirurga. Počas cesty pacienta k ortognátnemu výkonu je potrebné dodržiavať určité zaužívané pravidlá, ktoré vedú k uspokojivému a najmä dlhodobo stabilnému výsledku.

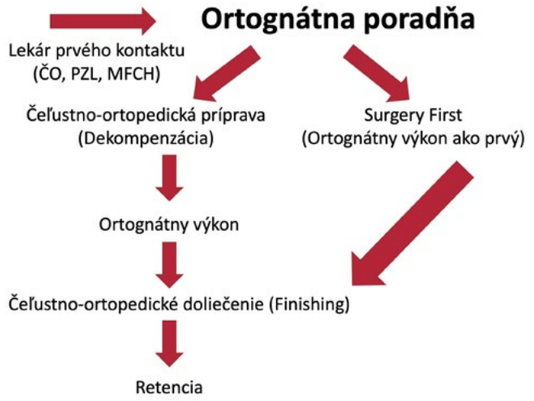

Obr. 1: Workflow ortognátnej poradne na KÚČTCH LFUK a UNB (Zdroj: KÚČTCH LFUK a UNB)

1. Ortognátna poradňa

Základným bodom je návšteva pacienta v ortognátnej poradni. Poradňa je konzíliom maxilofaciálnych chirurgov a čeľustných ortopédov špecializujúcich sa na prípravu ortognátnych pacientov. Odosielajúcim lekárom do poradne je najčastejšie ošetrujúci čeľustný ortopéd, no pacienta môže odoslať aj praktický zubný lekár alebo iný maxilofaciálny chirurg. **Preferovaným postupom je, ak pacienta odosiela čeľustný ortopéd,** a to po absolvovaní vstupného vyšetrenia a zostavení kompletnej požadovanej dokumentácie potrebnej v poradni, aby konzultácia naplnila očakávania ako pacienta, tak ošetrujúceho lekára.

Konkrétne ide o:
1. Vyplnený formulár – Informácie o pacientovi
2. Aktuálne OPG
3. Aktuálnu kefalometrickú snímku **s analýzou**
4. Aktuálne fyzické modely zhryzu pacienta (odtlačky/3D vytlačené)

Bez vyššie uvedenej dokumentácie nie je možné prípad dostatočne posúdiť a poskytnúť potrebné poradenstvo. Zoznam a spomenutý formulár je dostupný aj na www.orto.sk/ ortognatna-poradna.

Cieľom návštevy v ortognátnej poradni je posúdiť, či je pacient vhodným kandidátom na kombinovanú ortodonticko-chirurgickú liečbu. Konzultácia začína dôverným rozhovorom s pacientom za účelom zistiť predstavu pacienta o ďalšej liečbe a jej výsledkoch.

Dôležitým bodom je motivácia pacienta k ortognátnemu výkonu. Pacient si nemusí byť svojej tvárovej anomálie vedomý, preto, pokiaľ nejde o funkčný problém, lekár by pacienta na viditeľné súvislosti nemal upozorňovať. Je potrebné dôsledne si vypočuť pacienta a jeho konkrétne dôvody pre vyhľadanie konzultácie ohľadom komplexnej ortodonticko-chirurgickej liečby. Pred začatím prípravy k ortognátnemu výkonu je potrebné pacientovi podrobne vysvetliť všetky okolnosti čeľustnoortopedickej prípravy, chirurgického výkonu a taktiež možné komplikácie. Bez motivácie a dobrej spolupráce zo strany pacienta je kombinovaná liečba veľmi náročná, preto sa pacient musí rozhodnúť dobrovoľne, bez nátlaku a po obozná-

mení sa s okolnosťami postupu.

Konzultácia pokračuje vlastným vyšetrením a zhodnotením stavu pacienta.

Ak sa konzílium rozhodne pacienta odporučiť k ortognátnemu výkonu, pacientovi sú podrobne vysvetlené okolnosti operácie a pooperačného priebehu. Do rúk dostáva krátke poučenie. V prípade potreby sú v rámci správy ošetrujúcemu čeľustnému ortopédovi ešte odoslané ďalšie inštrukcie k čeľustnoortopedickej príprave pacienta na operačný výkon (3,4,8,10,12).

Pokiaľ pacient a ošetrujúci čeľustný ortopéd súhlasia, vzhľadom na momentálnu čakaciu lehotu na KÚČTCH LFUK a UNB na bimaxilárny výkon približne 1,5 – 2 roky je už pri prvej konzultácii pacientovi predbežne rezervovaný termín operácie.

Po posúdení stavu zuboradí a budúcej pooperačnej oklúzie sa konziliárny tím rozhoduje, či v rámci plánovania pôjde cestou štandardnej predoperačnej prípravy – **dentoalveolárnej dekompenzácie** pomocou **čeľustnoortopedického predliečenia,** alebo je možné ísť cestou ***Surgery First* – chirurgický výkon ako prvý.** Tento postup je možné použiť len v prípade bezprostrednej stabilnej pooperačnej oklúzie **(stabilný, minimálne trojbodový kontakt v maximálnej interkuspidácii)** a je potrebné počítať s väčším rozsahom nutnosti peroperačnej **ekvilibrizácie oklúzie (zábrusov zubov)** za účelom zabezpečenia potrebnej stability. Výhodou je kratšie trvanie celej kombinovanej liečby, rýchlejší priebeh čeľustnoortopedického doliečenia vďaka **RAP (Rapid Apposition Phenomenon – fenomén zrýchlenej apozície kosti približne po dobu 3 mesiacov po realizovanej osteotómii)** a lepšia motivácia pacienta. Tento postup ale vzhľadom na častú značnú mieru prítomnej dentoalveolárnej kompenzácie nie je možné uplatniť vo väčšom množstve prípadov. Väčšina pacientov operovaných ortognátnym tímom KÚČTCH LFUK a UNB musí absolvovať ako prvú fázu liečbu **dentoalveolárnu dekompenzáciu** (3,8,10,12).

2. Čeľustnoortopedická príprava

Stomatognátny systém sa na anomálie polohy tvárových kostí adaptuje mechanizmom **dentoalveolárnej kompenzácie.** Ide o kompenzačné sklony zubov a alveolu s cieľom vytvoriť podmienky pre funkciu chrupu aj pri odchýlnom postavení skeletálnych báz hornej čeľuste a sánky.

U pacientov s plánovaným ortognátno-chirurgickým zákrokom je oklúzia na základe tohto mechanizmu výrazne adaptovaná odchýlnej polohe kostí za účelom zachovať najlepšiu možnú funkciu. Ortognátna operácia však nastavuje kosti do novej polohy, v ktorej táto prirodzená alebo predchádzajúcou čeľustnoortopedickou liečbou navodená kompenzácia nemôže vyhovovať. Úlohou čeľustného ortopéda je preto túto dentoalveolárnou kompenzáciou navodenú „rovnováhu“ odstrániť v procese **dentoalveolárnej dekompenzácie.** Aby bol výsledok ortognátnej operácie stabilný, je potrebné, aby pooperačná oklúzia bola stabilnejšia ako oklúzia bezprostredne pred operáciou. Dobre vykonaná dentolaveolárna dekompenzácia je predpokladom dobrého okamžitého aj dlhodobého výsledku operácie (1,2,9).

Dekompenzácia vychádza z niekoľkých základných princípov, pričom dôraz na ich jednotlivé aspekty sa mení v závislosti od riešenej odchýlky.

Prvým princípom dekompenzácie je vytvorenie ideálnych pravidelných zubných oblúkov bez ohľadu na možné dočasné zhoršenie medzičeľustných vzťahov. Dôležité je zachovať alebo nastaviť umiestnenie dentície približne do stredu alveolárnej kosti, teda rešpektovať tzv. ***alveolar housing.*** V posteriórnych úsekoch chrupu to znamená uloženie zubov na vrchol alveolárneho výbežku bez nadmerného lingválneho alebo palatinálneho sklonu. Pri rezákoch dekompenzácia najčastejšie znamená úpravu ich sklonu smerom ku klinickej norme.

Druhým, nemenej dôležitým princípom je pooperačný kontakt zuboradí. Nevyhnutnou požiadavkou je minimálne trojbodový kontakt zubných oblúkov s kontaktom prítomným anteriórne aj bilaterálne posteriórne. Pri plánovanej segmentálnej osteotómii maxily je z hľadiska stability vhodný čo najplošnejší kontakt dentície segmentov maxily s dentíciou mandibuly. Pre čeľustného ortopéda to znamená čo najdôslednejšie vyrovnanie oklúznej roviny mandibuly (5,6).

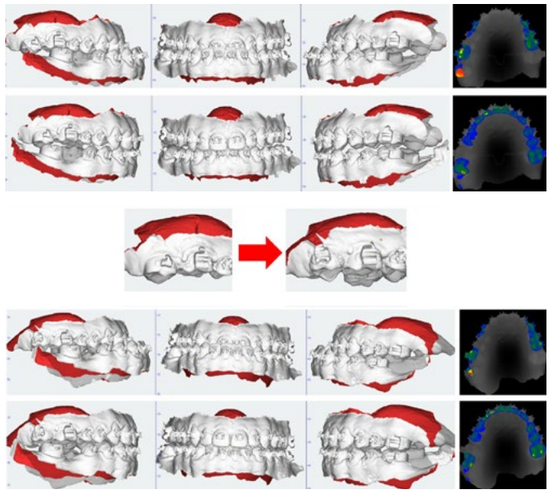

Obr. 2: Príklad nastavovania pooperačnej oklúzie. Na sérii hore supraeruptovaný zub 17 bráni dosiahnutiu trojbodového kontaktu. Na sérii dolu možno pozorovať zlepšenie plánovanej oklúzie po intrúzii zuba 17 (Zdroj: MDDr. Ondrej Dvoran)



Obr. 3: Príklad zmeny vzhľadu po dekompenzácii odchýlky typu III. skeletálnej triedy (Zdroj: KČO SZU)

Tretím, na pochopenie najnáročnejším princípom je podpora stability výsledku postavením ortodontického relapsu proti chirurgickému relapsu. Pohyb zubov by tak mal ísť naproti plánovanému chirurgickému pohybu zubov. Je tiež potrebné dodať, že z troch základných princípov je využitie ortodontického relapsu v zmysle podpory stability najmenej preskúmané (7). Z charakteru pohybov čeľustnoortopedickej dekompenzácie vyplýva, že pri odchýlnej polohe tvárových kostí budú zákonite viesť k určitému zhoršeniu funkcie aj estetiky chrupu. O tejto okolnosti by pacient mal byť vopred poučený, pretože ide o nevyhnutný sprievodný jav. Vychádzajúc z vyššie uvedeného základu, dentoalveolárna dekompenzácia jednotlivých typov porúch vykazuje určité špecifiká cielené na prípravu oblúka v troch priestorových rovinách maloklúzie.

Dekompenzácia sagitálnej odchýlky spočíva v nastavení sklonu rezákov smerom ku klinickej norme. Pri skeletálnej odchýlke typu **III. triedy** to znamená protrúziu dolných rezákov a retrúziu horných rezákov. Využívajú sa mechaniky II. triedy, t.j. mezializácia v dolnom zuboradí, distalizácia, eventuálne extrakcia v hornom zuboradí. Medzičeľustné sily (napr. elastické ťahy) využívajú vektory bežne používané pri liečbe II. triedy. Pri skeletálnej odchýlke **II. triedy** to znamená retrúziu dolných rezákov a protrúziu horných rezákov. Využívajú sa mechaniky III. triedy, t.j. mezializácia v hornom zuboradí, a distalizácia, eventuálne extrakcia v dolnom zuboradí. Medzičeľustné sily využívajú vektory bežne používané pri liečbe III. triedy (6,8,10).

Dekompenzácia vertikálneho rozmeru odchýlky spočíva v príprave okluzálnej roviny maxilly a mandibuly . Pri odchýlke typu **otvoreného zhryzu** a predĺženej dolnej tretine tváre je dôležité nesnažiť sa otvorený zhryz korigovať extrúziou rezákov. Cieľom je zachovanie plného rozsahu predoperačného otvoreného zhryzu a potenciovanie efektu chirurgickej korekcie na harmonizáciu tváre pacienta. V mandibule je žiaduce vyrovnanie Spee krivky prevažne intrúziou rezákov. V maxile môže byť situácia zložitejšia. Ošetrujúci čeľustný ortopéd sa buď snaží o zachovanie rozbiehania maxilárnej roviny bez extrúzie rezákov, alebo ponecháva oklúznu rovinu maxily v biplanárnej konfigurácii a postupuje segmentálne. V prípade rozhodnutia uchovať predoperačnú biplanárnu rovinu je vhodné pokúsiť sa aj o miernu intrúziu frontálneho segmentu. Chirurgický relaps extrúzie frontálneho segmentu (intrúziou) sa tak postaví do rovnováhy s ortodontickým relapsom anteriórnej intrúzie (extrúziou). V prípade dodržania vyššie uvedených zásad operačná korekcia rozbiehania skeletálnych rovín dosiahne nielen dentálne dohryznutie frontálnych zubov, ale aj harmonizáciu

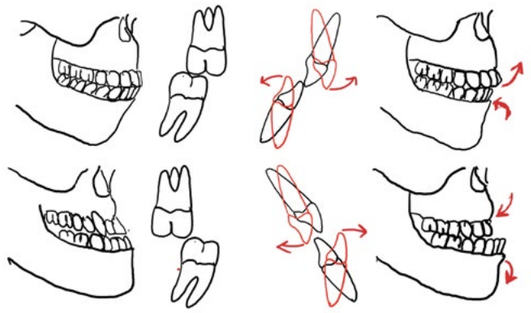

Obr. 4: Princíp dentoalveolárnej dekompenzácie anteroposteriórnej odchýlky (Zdroj: MDDr. Ondrej Dvoran)

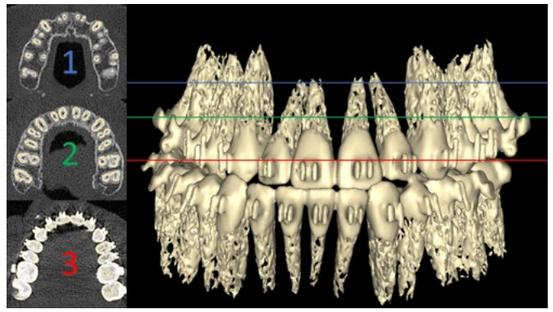

Obr. 7: Príklad správne nastavenej divergencie koreňov medzi hornými druhými rezákmi a očnými zubami (Zdroj: KÚČTCH LFUK A UNB)

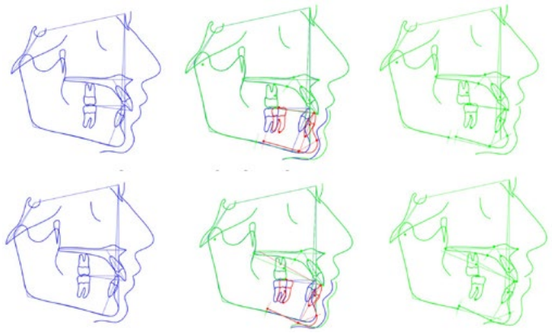

Obr. 5: Princíp vplyvu vyrovnania Spee krivky na charakter profilu. Hore relatívne skrátenie dolnej tretiny pri anteriórnom predsunutí – Spee krivka vyrovnaná predoperačne. Dolu relatívne predĺženie dolnej tretiny – Spee krivka ponechaná na pooperačnú eleváciu. (Zdroj: MDDr. Ondrej Dvoran)

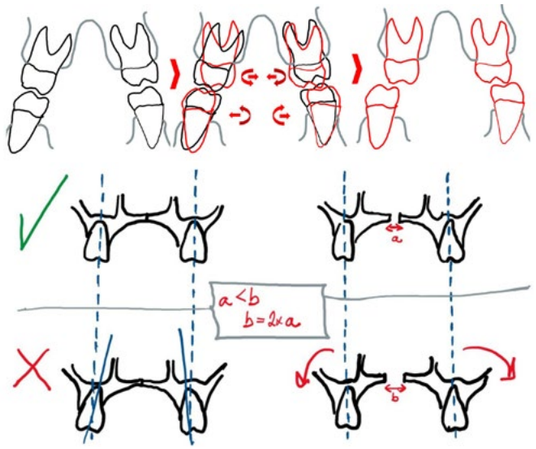

Obr. 6: Princíp dekompenzácie transverzálnej odchýlky a jej vplyv na chirurgický pohyb (Zdroj: MDDr. Ondrej Dvoran)

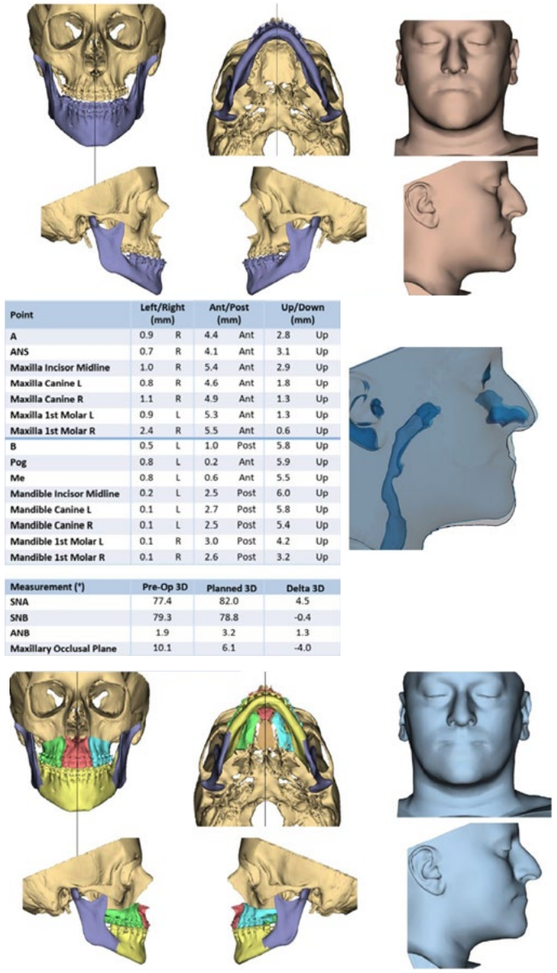

Point	Left/Right (mm)		Ant/Post (mm)		Up/Down (mm)	
A	0.9	R	4.4	Ant	2.8	Up
ANS	0.7	R	4.1	Ant	3.1	Up
Maxilla Incisor Midline	1.0	R	5.4	Ant	2.9	Up
Maxilla Canine L	0.8	R	4.6	Ant	1.8	Up
Maxilla Canine R	1.1	R	4.9	Ant	1.3	Up
Maxilla 1st Molar L	0.9	L	5.3	Ant	1.3	Up
Maxilla 1st Molar R	2.4	R	5.5	Ant	0.6	Up
B	0.5	L	1.0	Post	5.8	Up
Pog	0.8	L	0.2	Ant	5.9	Up
Me	0.8	L	0.6	Ant	5.5	Up
Mandible Incisor Midline	0.2	L	2.5	Post	6.0	Up
Mandible Canine L	0.1	L	2.7	Post	5.8	Up
Mandible Canine R	0.1	L	2.5	Post	5.4	Up
Mandible 1st Molar L	0.1	R	3.0	Post	4.2	Up
Mandible 1st Molar R	0.1	R	2.6	Post	3.2	Up

Measurement (°)	Pre-Op 3D	Planned 3D	Delta 3D
SNA	77.4	82.0	4.5
SNB	79.3	78.8	-0.4
ANB	1.9	3.2	1.3
Maxillary Occlusal Plane	10.1	6.1	-4.0

Obr. 8: Príklad operačného plánu pacienta so skeletálnou III. triedou (Zdroj: KÚČTCH LFUK A UNB)

profilu v zmysle skrátenia dolnej tretiny tváre v dôsledku kombinácie autorotácie mandibuly a výraznejšej CCW (counterclockwise – rotácia z profilu proti smeru hodinových ručičiek) rotácie centrálneho mandibulárneho fragmentu. Pri odchýlkach typu **hlbokého zhryzu** a skrátenej dolnej tretine tváre je možné ponechať korekciu mandibulárnej Spee krivky na dobu po operácii. V prípade potreby okluzálneho kontaktu v celom rozsahu oblúka je nivelizáciu potrebné realizovať prevažne extrúziou posteriórnych úsekov. V maxille je potrebné nastaviť polohu horných rezákov vzhľadom ku klinickej norme, odstrániť supraerupciu a retroklináciu rezákov, prípadne redukovať ich nadmernú protrúziu (6,8,10).

Dekompenzácia transverzálneho rozmeru odchýlky spočíva v napriamení posteriórnych úsekov a v príprave oblúkov na peroperačné rozšírenie. V prípade plánovaného rozšírenia formou SARME čeľustný ortopéd inštaluje predoperačne do úst pacienta dentálne, skeletálne alebo hybridne kotvený expandér pre rýchlu maxilárnu expanziu. V prípade indikácie segmentálneho rozšírenia maxily v rámci ortognátno-chirurgického zákroku je potrebné nastaviť divergenciu koreňov v mieste osteotomických rezov. Podľa typu zákroku a východiskového stavu koreňov sa divergencia nastavuje buď medzi 12-13, 22-23, alebo 13-14, 23-24, alebo medzi 11-21. Dôležitým faktorom je dôkladný aligning a leveling jednotlivých segmentov (6,8,10).

Čeľustnoortopedickú dekompenzáciu je možné realizovať **fixným alebo fóliovým aparátom** a jej dĺžka závisí od typu a rozsahu anomálie (v priemere 9-18 mesiacov).

Výkon je možné realizovať pri príprave ako fixným, tak aj fóliovým čeľustnoortopedickým aparátom.

Avšak autori preferujú počas prípravy fixný aparát z nasledovných dôvodov:

- **Bezprostredne po operácii je možné pokračovať v liečbe (nedochádza k strate času počas RAP fenoménu vzhľadom na potrebné preskenovanie a dodanie nových fólií).**
- **Bezprostredne po operácii si pacient zvyká na novú oklúziu a táto nie je ovplyvnená dodatočným materiálom medzi zuboradiami vo forme fólie.**
- **Nie je potrebné nasádzanie a vyberanie fólií z dutiny ústnej (veľakrát je pre pacienta po operácii nepríjemné pre sťažené otváranie úst a prítomné operačné rany v ústach).**
- **Počas operácie je fixný aparát možné použiť k realizácii peroperačnej intermaxilárnej fixácie (operačné gombíky používané s fóliovými aparátmi sú menej spoľahlivé).**
- **Odpadá otázka compliance pacienta s nosením fóliových aparátov v dostatočnom čase počas dňa.**

Približne 6 mesiacov pred ukončením čeľustnoortopedickej prípravy je stav pacienta opakovane konzultovaný v ortognátnej poradni za účelom kontroly stavu predoperačnej prípravy.

V prípade plánovanej bilaterálnej sagitálnej osteotómie mandibuly (BSSO) alebo bimaxilárneho výkonu je potrebné minimálne **6 mesiacov pred operačným výkonom vykonať extrakciu dolných tretích molárov (pokiaľ neboli mezializované – napríklad pri strate prvého molára).** Osteotómia vedie priamo cez lokalitu týchto zubov. Extrakcia je teoreticky možná aj v priebehu operácie, no predlžuje operačný čas a môže mať za následok komplikácie pri výkone osteotómie, ako

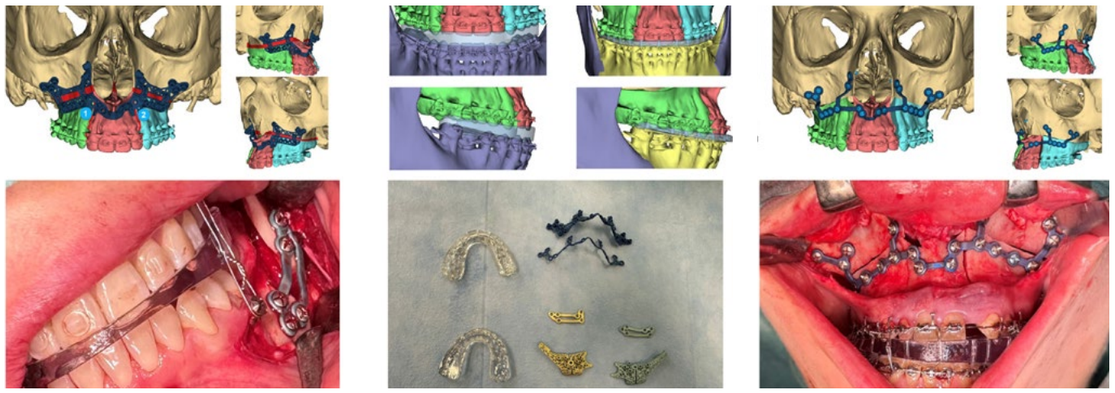

Obr. 9: Rezné šablóny, operačné dlahy, individuálny osteosyntetický materiál a príklad použitia na operačnej sále (Zdroj: KÚČTCH LFUK A UNB)

aj pri repozícii a fixácii. Na KÚČTCH LFUK a UNB je uprednostňovaná extrakcia dolných tretích molárov minimálne 6 mesiacov pred ortognátnym výkonom. Po tejto dobe sú už kostné extrakčné rany zahojené a prebehla potrebná remodelácia kosti (3,12).

3. Operačné plánovanie a vlastný ortognátny výkon

Po absolvovaní vyššie uvedených odporučení je pacient pripravený na vlastné plánovanie operácie. Operačné plánovanie realizuje ortognátny tím KÚČTCH LFUK a UNB. Všetky plány sa realizujú virtuálne v rozhraní 3D softvéru ProPlan CMF.

Ku každému pacientovi je vyhotovená individuálna náhryzová operačná dlaha (Splint), k osteotómiám sa vyhotovujú individuálne rezné šablóny (Cutting Guide) a individuálny osteosyntetický materiál (Personalized Surgical Implant – PSI) (3,4,11,12).

Stručný prehľad priebehu hospitalizácie

Po absolvovaní internistického a anesteziologického predoperačného vyšetrenia môže byť pacient prijatý na plánovanú hospitalizáciu. Prvý deň hospitalizácie – deň príjmu – je administratívny, prebieha kontrola predoperačných vyšetrení, prípadné doplnenie žiadaných konzílií a dôkladné klinické vyšetrenie. V rámci vstupného vyšetrenia pri príjme na hospitalizáciu prebieha iniciálne meranie funkcie temporomandibulárneho kĺbu v zmysle merania rozsahu otvárania úst, lateropulzií a propulzie, taktiež vyšetrenie prítomnosti prípadnej deviácie pri týchto pohyboch alebo prítomnosti zvukových fenoménov. Pacient je predoperačne fotografovaný.

Na druhý deň hospitalizácie štandardne prebieha ortognátny operačný výkon. Pacient je bezprostredne po operácii odsledovaný lekármi Kliniky anestéziológie a intenzívnej medicíny, následne je prevezený späť na lôžkové oddelenie KÚČTCH. V deň operácie je režim pacienta prevažne na lôžku, v polosede. Odporúča sa lokálna extraorálna aplikácia ľadu, strava je výlučne tekutá. V prípade výkonu na maxile má pacient zakázané smrkať. Ústnu hygienu pacient vykonáva už od večera prvého operačného dňa. Pacienti pooperačne pociťujú istý diskomfort – edém tváre, bolestivosť, mierne krvácanie z rán, nevoľnosť s prípadným zvracaním ako následok celkovej anestézie. Prítomný býva neurosenzorický deficit dolnej pery a brady v dôsledku manipulácie fragmentov mandibuly v priebehu nervus alveolaris inferior.

Nasledujúci deň po operácii je pacient odoslaný na kontrolné RTG snímky – posteroanteriórnu projekciu lebky, ortopantomogram a kefalometrickú snímku lebky. Ráno sú realizované kontrolné odbery, krvný obraz a biochémia. Zápalové parametre bývajú mierne elevované. Pacientovi sú na fixný aparát alebo operačné tŕne snímateľného aparátu aplikované **elastické ťahy, resp. stabilizačné gumičky *(Guiding Elastics)*** za účelom stabilizácie novej oklúznej situácie. **O forme elastických ťahov po prepustení už rozhoduje ošetrujúci čeľustný ortopéd.** Vo väčšine prípadov má pacient zavedené aj skrutky, ktoré boli peroperačne použité na dočasnú intermaxilárnu fixáciu. Tieto skrutky je možné pooperačne použiť ako skeletálne kotvenie pri ďalších potrebných posunoch. Po vyčerpaní užitočnosti týchto skrutiek je možné ich ambulantne odstrániť (3,12).

V prípade segmentálnej osteotómie maxily (H/Y osteotómia) zostáva finálna náhryzová šablóna (Final Splint) ligovaná o maxilu v ústach pacienta nasledujúce 4 týždne za účelom stabilizácie nového postavenia maxilárnych segmentov. Bezprostredne po jej odstránení (ideálne v ten istý deň) je potrebné namiesto šablóny nasadiť transpalatinálny oblúk (TPA). Expanzia transverzálneho rozmeru maxily inak rýchlo relabuje.

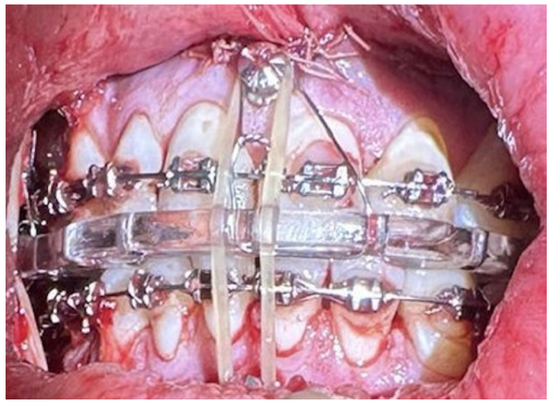

Obr. 10: Finálna náhryzová šablóna pooperačne fixovaná drôtenými ligatúrami o IMF skrutky (Zdroj: KÚČTCH LFUK a UNB)

Podľa lokálneho a celkového stavu je pacient na druhý až tretí deň po operácii prepustený do domáceho liečenia. Po prepustení musí prijímať len tekutú stravu (6 týždňov), dôsledne rehabilitovať žuvacie svaly a dodržiavať hygienický režim. Odporúča sa užívanie komplexu vitamínu B na dobu minimálne 3 mesiace v rámci rehabilitácie neurosenzorického deficitu nervus alveolaris inferior. Pacient pravidelne navštevuje ošetrujúceho čeľustného ortopéda a maxilofaciálneho chirurga v dohodnutých termínoch (3,8,10,12).

4. Ortodontické doliečenie (Finishing)

V pooperačnom období postupne preberá dominantnú starostlivosť o pacienta ošetrujúci čeľustný ortopéd. Maxilofaciálny chirurg dozerá v priebehu pravidelných kontrol po výkone (1 týždeň, 1 mesiac, 3 mesiace, 6 mesiacov, 1 rok a následne 1x ročne) klinicky aj rádiologicky na priebeh hojenia a stabilitu výsledku. Čeľustný ortopéd má za úlohu doladenie oklúzie do optimálnej podoby. V prípade operácie, ktorá nezahŕňa segmentálne rozšírenie maxily, môže čeľustný ortopéd pokračovať v aktívnej terapii hneď, ako pacient otvorí ústa, t.j. už približne 2 týždne po zákroku. Vo výbere prostriedkov má len minimálne obmedzenia. Konzultovať s chirurgami sa odporúča len použitie ťahov negujúcich operačné riešenie. Po operačnej korekcii II. triedy sa teda neodporúča používať ťahy III. triedy, po korekcii III. triedy nepoužívať ťahy II. triedy. V prípade segmentálnej osteotómie má pacient v ústach ligovaný operačný final splint o horné zuboradie. Tento slúži na stabilizáciu vykonaných pohybov na maxile do zhojenia osteotómií. Po sňatí splintu cestou maxilofaciálneho chirurga (približne po 4 týždňoch po výkone) sa odporúča okamžitá dodatočná stabilizácia dosiahnutej šírky pomocou pasívneho transpalatálneho oblúka (nasadiť TPA cestou čeľustného ortopéda v deň odstránenia splintu). Vhodné je aj čo najskoršie nasadenie priebežného oblúka, v prípade nemožnosti nasadiť priebežný oceľový oblúk je postačujúci hranatý NiTi alebo TMA oblúk (6,8,10).



Obr. 11: Pacient po ortognátnom výkone za účelom korekcie III. triedy, bezprostredne po výkone a následne v priebehu pooperačného doliečenia (Zdroj: KČO SZU)

Zdroje

1. AN JS, JEONG W, SONNESEN L, BAEK SH, AHN SJ. Effects of presurgical mandibular incisor decompensation on long-term outcomes of Class III surgical orthodontic treatment. J Clin Med. 2021;10:2870.

2. DI PALMA E, GASPARINI G, PELO S, TARTAGLIA GM, SFORZA C. Activities of masticatory muscles in patients before orthognathic surgery. J Craniofac Surg. 2010;21:724–726.

3. DVORANOVÁ B. Bilaterálna sagitálna split osteotómia mandibuly (špecializačná práca). Bratislava: Univerzita Komenského v Bratislave; 2025.

4. JENZER A, CZEREPAK J, IVORY J. Introduction to Contemporary Orthognathic Surgery. Chicago: Quintessence Publishing; 2024.

5. KIM BH. Minimum presurgical orthodontic treatment: the influence of postsurgical occlusal stability on postsurgical mandibular changes in Class III malocclusion. J Korean Dent Assoc. 2012;50:64–71.

6. LARSON BE. Orthodontic preparation for orthognathic surgery. Oral Maxillofac Surg Clin North Am. 2014;26:441–458.

7. NAINI FB, SIDDIQUI N, WALL A, GARAGIOLA U, MESSIHA A. A novel technique to improve postoperative stability of orthognathic surgical anterior open bite correction using temporary anchorage devices: a case report. Maxillofac Plast Reconstr Surg. 2025;47:23.

8. POSNICK JC. Orthognathic Surgery: Principles and Practice. St. Louis: Elsevier Saunders; 2014.

9. QUAST A, SANTANDER P, LEDING J, KLENKE D, MOSER N, SCHLIEPHAKE H, MEYER-MARCOTTY P. Orthodontic incisor decompensation in orthognathic therapy: success and efficiency in three dimensions. Clin Oral Investig. 2021;25:4001–4010.

10. REYNEKE JP. Essentials of Orthognathic Surgery. Chicago: Quintessence Publishing; 2003.

11. SWENNEN GRJ. Three-dimensional virtual treatment planning of orthognathic surgery. In: SWENNEN GRJ, SCHUTYSER F, HAUSAMEN JE, editors. 3D Virtual Treatment Planning of Orthognathic Surgery. Berlin, Heidelberg: Springer; 2009. p. 217–277.

12. VAVRO M. Osteotómia maxilly v úrovni Le Fort I (špecializačná práca). Bratislava: Univerzita Komenského v Bratislave; 2022.

Korešpondujúci autor:
MDDr. Bronislava Dvoranová, PhD.
Klinika ústnej, čeľustnej a tvárovej chirurgie
LFUK a UNB, Ružinovská 6, 826 06 Bratislava
e-mail: bronislava.dvoranova@fmed.uniba.sk

Poznámka: Autori nemajú komerčné ani finančné záujmy na produktoch popísaných v článku.

Rozhovor s Dr. Alessandrom Mariom Grecom



Dr. Alessandro Mario Greco, DDS, PhD., je ortodontista s bohatými klinickými a akademickými skúsenosťami, ktoré nadobudol počas štúdia na popredných talianskych inštitúciách vrátane univerzity v Ríme a Univerzity vo Ferrare, kde absolvoval postgraduálnu špecializáciu a doktorandské štúdium (PhD). Dlhodobo pôsobí v nemocnici San Giovanni Calibita Fatebenefratelli v Ríme a zastáva pozíciu hosťujúceho profesora na Univerzite vo Ferrare. Dr. Greco je členom Európskej rady ortodontistov (European Board of Orthodontists) a aktívne sa angažuje v mnohých medzinárodných odborných spoločnostiach, vrátane Európskej ortodontickej spoločnosti (EOS) a Svetovej federácie ortodontistov (WFO). Zastával vedúce funkcie, ako napríklad prezident Talianskej spoločnosti bidimenzionálnej techniky (S.I.Te. Bi) a Talianskej asociácie špecialistov-ortodontistov (A.S.I.O). Je medzinárodným prednášateľom pre Invisalign a GC Orthodontics, autorom vedeckých publikácií a pravidelným prednášajúcim na národných a medzinárodných kongresoch. Vedie súkromnú zubnú prax v Ríme, zameranú výhradne na ortodonciu.

Red.: Sú podľa vás možné a vhodné extrakcie aj pri liečbe fóliovými aparátmi? Niektoré teórie označujú terapiu alignermi za bezextrakčnú. Aké sú vaše skúsenosti?

Dr. Greco: Podľa mňa je najdôležitejšie rešpektovať biologické limity pacienta a práve preto, ak je stesnanie príliš veľké alebo protrúzia zubov veľmi výrazná, nie je žiadna vhodná alternatíva, ktorá by rešpektovala biologický limit kosti, vtedy je vhodné extrahovať. Veriť tomu, že použitím fólií sa vyhneme extrakciám, znamená nerešpektovať biologické limity a pretlačiť nástroj pred diagnózu a liečebný plán.

Red.: Môže podľa vás fóliový palatinálny expander dosiahnuť relevantnú expanziu maxily? Pri vašich klinických skúsenostiach, ako si vyberáte, kedy použiť fóliový expander a kedy hyrax/RPE? Sú špeciálne prípady, keď by ste preferovali jeden alebo druhý?

Dr. Greco: Vždy si dávam záležať na tom, aby som vybral vhodný nástroj po precíznom stanovení diagnózy a liečebného plánu. Invisalign Palatal Expander môže byť veľmi účinný nástroj pri miernom zúžení maxily. Digitálne posudzujem dýchacie cesty a ich zúženie, aby som zistil, či je vhodná väčšia expanzia pomocou hyraxu, aby podporila lepšiu cirkuláciu vzduchu v dýchacích cestách alebo stačí iba dentálna expanzia.

Red.: Používate často prídavné zariadenia ako napríklad miniimplantáty (TADs)? V akých prípadoch sú podľa vás najefektívnejšie?

Dr. Greco: Som veľkým fanúšikom mimiimplantátov, keďže môžu obrátiť fyziku a umožniť nám dostatočné kotvenie bez potrebnej intervencie pacienta. Bežne používam TADs v prípadoch retinovaných očných zubov, transverzálnej expanzie u dospelých pacientov (MARPE), ako zadné

atmos THERMOFORMING PLASTIC
AO AMERICAN ORTHODONTICS
VERO TRI-LAYER FORMING MATERIAL

Atmos

Termoformovateľný materiál na zhotovovanie zubných dláh, navrhnutý s cieľom dosiahnuť špičkovú tvarovateľnosť a odolnosť voči vlhkosti, pričom si zachováva požadovanú transparentnosť, trvanlivosť a odolnosť voči zafarbeniu, ktoré pacienti očakávajú.

30 Pack (6 disks per bag)

	.030"	.035"	.040"
120mm Circle	909-030653	909-030656	909-030659
125mm Circle	909-030652	909-030655	909-030658
5" x 5" Square	909-030654	909-030657	909-030660

100 Pack (20 disks per bag)

	.030"	.035"	.040"
120mm Circle	909-030662	909-030665	909-030668
125mm Circle	909-030661	909-030664	909-030667
5" x 5" Square	909-030663	909-030666	909-030669



Atmos TMP & BRX

Atmos TMP - Materiál pre šablónu alignerov
Tenký, flexibilný polypropylén umožňujúci presné umiestnenie attachmentov a jednoduché uvoľnenie šablóny
Vytvrdzovanie svetlom cez fóliu šablóny na fixáciu attachmentov

Atmos BRX - Retenčný materiál pre pacientov s bruxizmom.
Tento materiál je určený na zhotovenie štandardných retenčných aparátov s vysokou odolnosťou voči opotrebovaniu. Bruxizmus nie je podmienkou jeho použitia, možnosť používať ako komfortný retenčný materiál s dlhou životnosťou.



	TMP .015"	BRX .040"
	75 Per Pack	100 Per Pack (50/bag)
120mm Circle	909-036814	909-035681
125mm Circle	909-036815	909-035682
5" x 5" Square	909-036816	909-035683

Vero Tri-Layer Thermoforming Material

Materiál pre ortodontické alignery, nevhodný na retenčné dlahy. Inovatívny termotvarovateľný materiál novej generácie s trojvrstvovou štruktúrou. Kombinuje pevné vonkajšie vrstvy s vnútornou elastomérnou vrstvou. Poskytuje kontrolovaný prenos síl pri posune zubov, vysoký komfort pre pacienta a optimalizovanú účinnosť liečby.

Pre viac info nás neváhajte kontaktovať.

Martin HOLEŠ
+421 918 885 882
mholes@americanortho.com

	.030"
	20 Per Pack
125mm Circle	909-040815
5" x 5" Square	909-040816



kotvenie pri distalizácii u dospelých pacientov, pri kontrolovanom pohybe koreňa v extrakčných prípadoch a u pacientov pri predchirurgickej liečbe.

Red.: U pacientov, kde je plánovaná chirurgická liečba, preferujete liečbu alignermi alebo fixnými aparátmi?

Dr. Greco: Keďže sa mi podarilo nájsť rovnako nadšeného chirurga pre digitálne technológie, ako som ja, preferujem liečbu alignermi. Tam, kde je plánovaná ortognátna operácia pred ortodontickou liečbou (tzv. surgery first) aj počas ortodontickej liečby.

Red.: Ktoré z nových digitálnych nástrojov firmy Align používate najčastejšie? Sú také, ktoré vám signifikantne zmenili vaše plánovanie liečby?

Dr. Greco: Áno, veľa z nich, napríklad bite ramps (náhryzové valy) pri liečbe hlbokého zhryzu a okluzálne náhryzy pri otvorenom zhryze. Najviac však používam u pacientov Face Scan, pretože verím, že tento digitálny nástroj nám priniesol možnosť analyzovať a zmeniť anteriórny limit v zuboradí nielen na profilovej fotke, ale aj v trojrozmernom rozhraní.

Red.: Používate dentálny monitoring vo vašej praxi? Ak áno, čo sú podľa vás jeho hlavné klinické benefity? Zmenilo to frekvenciu návštev vašich pacientov?

Dr. Greco: Keďže liečim väčšinou komplexné prípady a používam rôzne prídavné nástroje, ako sú TADs alebo parciálne oblúky, preferujem návštevy pacientov každý mesiac. V tých jednoduchších prípadoch používam dental monitoring, aby som znížil počet nutných návštev pacienta v ambulancii.

Red.: Kto je vašou najväčšou inšpiráciou v ortodontickom svete, od koho sa najviac učíte a s kým zdieľate svoje skúsenosti?

Dr. Greco: Mojou najväčšou inšpiráciou sú traja ľudia - profesor Anthony Gianelly z Bostonu, ktorý ma naučil správne diagnostikovať maloklúzie a nastaviť liečebný plán, profesor Rohit Sachdeva, ktorý ma naučil presúvať všetky svoje vedomosti do digitálneho sveta a profesor Jae Park, ktorý mi ukázal, že TADs môžu byť perfektným riešením.

Ďakujeme za rozhovor.

Spoločenská rubrika



Gratulujeme

Prezident SR vymenoval 14. októbra 2026 za profesora nášho kolegu prof. MUDr. Andreja Thurzu, PhD., MHA, MPH, prednostu Kliniky ortodoncie, regeneratívnej a forenznej stomatológie LF UK. Srdečne blahoželáme!

Blahoželáme absolventom špecializačného štúdia

Dňa 22.6. 2026 sa konali špecializačné skúšky v odbore Čeľustná ortopédia na Lekárskej fakulte Univerzity Pavla Jozefa Šafárika v Košiciach a dňa 29. 6. 2026 na Klinike ortodoncie, regeneratívnej a forenznej stomatológie Lekárskej fakulty Univerzity Komenského v Bratislave. V mene celej redakcie by sme radi pogratulovali našim kolegom MDDr. Timei Chloé Horváth, MDDr. Ľubici Oravcovej a MDDr. MUDr. Jurajovi Tomášikovi, PhD., k úspešnému zloženiu špecializačnej skúšky.

ORTO SLOVENSKÁ ORTODONTICKÁ SPOLOČNOSŤ

2. OZNÁMENIE – KONGRES SLOVENSKEJ ORTODONTICKEJ SPOLOČNOSTI

Kongres Slovenskej ortodontickej spoločnosti 18. - 20. marec 2027

Hlavná téma

Komplexné a komplikované prípady

Prezidentka kongresu: MUDr. Daniela Kafková

MDDr. Karolína Floryková
DiS. Veronika Marišlerová
Mgr. Kateřina Valíková
MUDr. Pavol Andel
MUDr. Milan Tomka, Ph.D.
MUDr. Marie Štefková, CSc.
MUDr. Miroslava Nagyová
Doc. MUDr. Ivo Marek, PhD
Ing. Tomáš Košumberský
MUDr. Ľubomír Gazdík
Dr. María Hernández Villarasa
MDDr. Bronislava Dvoranová, PhD.
MDDr. Ondrej Dvoran
MDDr. Michal Vavro, PhD.
MUDr., MDDr., Dr.med.dent. Adam Stebel, PhD., MHA
Dr. Alessandro Mario Greco DDS PhD
Dr. Arti Hindocha
Dr. Guido Sampermans
Ing. Bc. Eva Nováková

SAVE THE DATE

18. - 20. marec 2027
Crowne Plaza
Bratislava

sledujte nás → na instagrame

→ Registrácia na kongres je možná od 1. 10. 2026 cez prihlasovací formulár na webovej stránke orto.sk

18.→ workshopy | 19.→ prednášky určené pre lekárov a zubné asistentky | 20.→ prednášky určené pre lekárov

align™ | invisalign® | iTero™ | exocad™ | vivera™

AO AMERICAN ORTHODONTICS

Jedno zobrazenie.
Kompletný obraz liečby.

3D Face Scan | 3D Tissue Animation

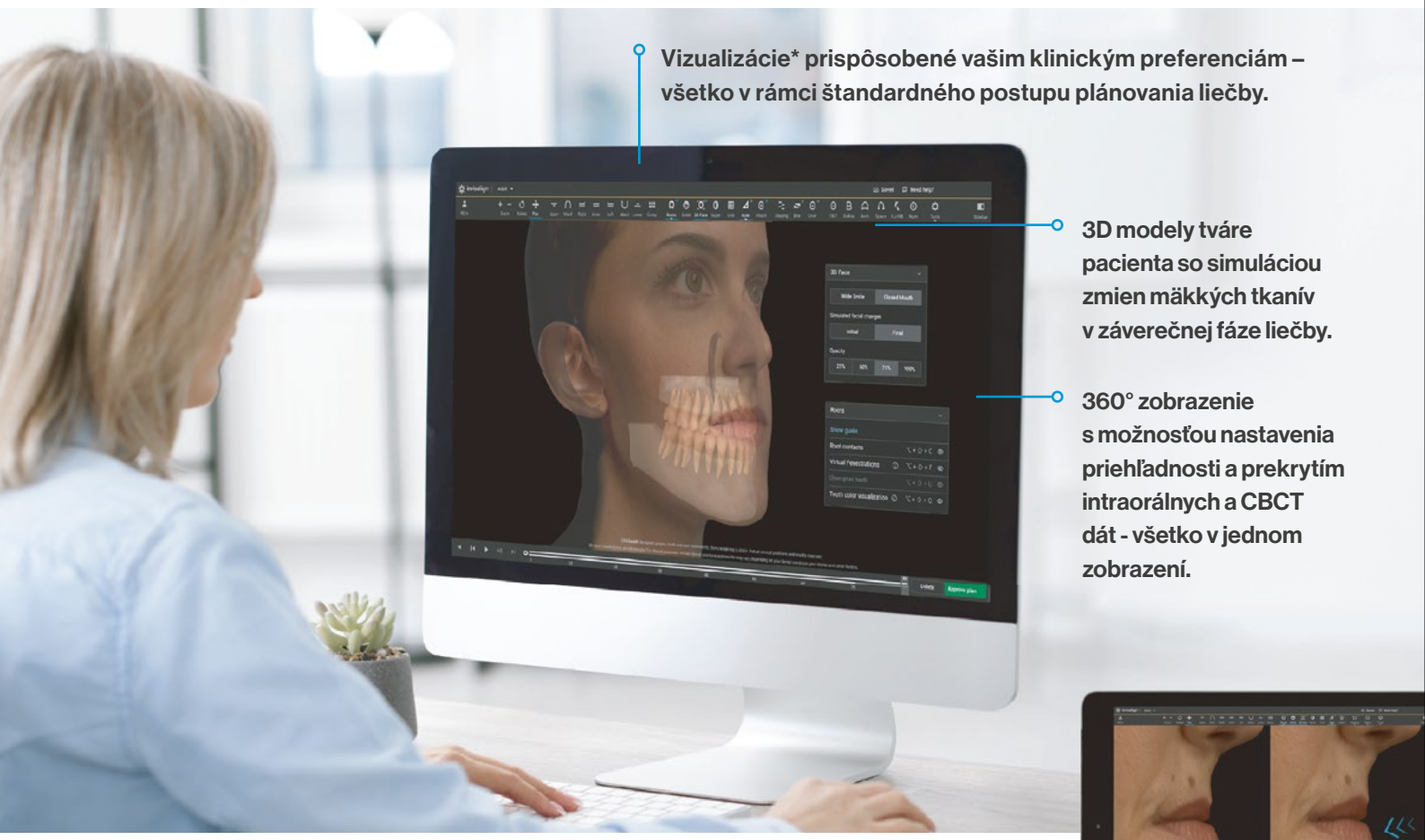

Vizualizácie* prispôsobené vašim klinickým preferenciám – všetko v rámci štandardného postupu plánovania liečby.

3D modely tváre pacienta so simuláciou zmien mäkkých tkanív v záverečnej fáze liečby.

360° zobrazenie s možnosťou nastavenia priehľadnosti a prekrytím intraorálnych a CBCT dát - všetko v jednom zobrazení.

Prediktívna vizualizácia výsledku liečby pomocou 3D animácie tkanív.

Keď môžete svojím pacientom vizualizovať pomocou 3D, ako sa počas ortodontickej liečby mení nielen ich úsmev, ale aj tvár, komunikácia je jasnejšia – a rozhodovanie jednoduchšie. 3D animácia tkanív vám umožňuje posúdiť harmóniu tváre, symetriu, vertikálne proporcie, postavenie pier aj bukálne koridory, a podporiť tak presnejšiu diagnostiku a plánovanie liečby. Aby ste vy aj vaši pacienti mohli pokračovať s väčšou istotou.

Zistite viac na Invisalign.eu

Kontaktujte svojho oblastného manažéra:
Robert Szliva, tel: 915 040 890
e-mail: rszliva@aligntech.com

align™

* Vizualizácie, simulácie a zmeny mäkkých tkanív nie sú určené na klinické účely. Skutočné výsledky sa môžu líšiť. © 2026 Align Technology, Inc. Invisalign, logo v tvare kvetu a i. sú ochranné známky a/alebo známky služieb spoločnosti Align Technology, Inc. 002669-V2-SK-A

invisalign®
Transforming smiles, changing lives.