apríl 1/2026, VIII. Ročník

SLOVENSKÁ ORTODONTICKÁ SPOLOČNOSŤ

# čeľustný ortopéd

Časopis Slovenskej ortodontickej spoločnosti



1/2026 ISSN 2644-500X

3M Health Care je nyní Solventum

solventum | Authorized Distributor

Seznamte se s lepším materiálem pro estetické, vysoce kvalitní attachmenty

# Zažijte Rozdíl

**Clarity™ Attachment Material**

NOVINKA

Funguje s jakoukoli značkou alignerů pro snadné vytváření attachmentů.




**Tekuté, ale funguje jako pasta**

Materiál se chová jako flow, ale zůstává na místě jako pasta, nestéká a samovolně nevytéká ze stříkačky.

**Prakticky bez bublin**

Patentovaná konstrukce stříkačky dávkuje materiál prakticky bez bublin, což snižuje riziko zlomení nebo odštípnutí attachmentu nebo zachycení potravy.

**Barevně stálý**

Navržen tak, aby poskytoval vynikající odolnost proti skvrnám od jídla a nápojů a zachoval si vynikající estetický vzhled.

**Ergonomická a přesná**

Vlastní konstrukce stříkačky podporuje větší přesnost, kontrolu a preciznost pro optimální manipulaci, zároveň eliminuje plýtvání.

**Odolný**

Nano materiál zajišťuje dlouhodobou odolnost pro zachování celistvosti tvaru attachmentů.

**Kontaktujte vašeho Solventum distributora pro zjištění více, firmu JPS.**

JPS

**JPS s.r.o.,** Velichovská 14, 155 00 Praha 5,
tel.: +420 235 518 936, www.jps.cz, e-mail: objednavky@jps.cz
zelená linka (volání zdarma): 800 111 577 (Česká republika),
0800 004 277 (Slovensko)

Produkty jsou určeny pro ortodontickou léčbu, výrobek je zdravotnickým prostředkem.

© Solventum 2024. All Rights Reserved.
Solventum and Clarity are trademarks of Solventum.



# Editoriál

Milí kolegovia a kolegyne,



stretávame sa pri stránkach nového čísla časopisu plní dojmov z kongresu Slovenskej ortodontickej spoločnosti v Košiciach. Odborný program aj neformálne diskusie opäť potvrdili význam osobného stretávania a výmeny skúseností. Aj preto sme sa rozhodli otvoriť novú rubriku venovanú spolupráci čeľustného ortopéda a maxilofaciálneho, resp. dentoalveolárneho chirurga. Multidisciplinárny prístup sa dnes stáva nevyhnutnou súčasťou modernej ortodontickej liečby. V tomto čísle sa zameriavame na tému SARME ako príklad úzkej koordinácie ortodontickej a chirurgickej terapie. Naším cieľom je podporiť lepšie porozumenie medzi špecialistami a skvalitniť starostlivosť o pacienta. Radi privítame vaše podnety a návrhy na témy, ktoré by vás v rámci tejto rubriky zaujímali. Dúfame, že tak nadviažeme na budúcoročný kongres Slovenskej ortodontickej spoločnosti v Bratislave, venovaný téme komplexnej a komplikovanej liečby, pod taktovkou prezidentky kongresu MUDr. Daniely Kafkovej. Veríme, že obsah tohto čísla vám prinesie nielen nové poznatky, ale aj inšpiráciu pre každodennú klinickú prax.

Prajeme vám podnetné a príjemné čítanie.
MUDr. Miriam Alexandrová

# Obsah

- Zo zasadania Výboru SOS 4
- Správy z kongresov a školení 5
- Prehľadové práce 10
- Spolupráca chirurga a čeľustného ortopéda 24
- Rozhovor 33
- Spoločenská rubrika 34

15. vydanie časopisu Čeľustný ortopéd (1/2026), 8. ročník
Dátum vydania: 29. 4. 2026
Názov vydavateľa: Slovenská ortodontická spoločnosť, o.z.
Sídlo vydavateľa: Zuzany Chalupovej 4029/7A, 851 07, Bratislava
IČO vydavateľa: 36 068 934
ISSN 2644-500X
EV 5785/19

Príjem príspevkov a ohlasov: casopis.co@gmail.com
Grafická úprava: Clockwise s.r.o., www.clockwise.sk

Časopis Čeľustný ortopéd vychádza 2x ročne ako odborný a informačný časopis Slovenskej ortodontickej spoločnosti v predpokladanom náklade 3 000 ks.

Publikované rukopisy ani obrazový materiál redakcia nevracia.
Cena jedného výtlačku: 10 € (s DPH) + poštovné
(pre členov SOS a SKZL zdarma)

**Redakčná rada:**
**Šéfredaktor:**
MUDr. et MUDr. M. Alexandrová (Bratislava)
**Zástupca šéfredaktora:**
MUDr. M. Krošláková (Brezno)
**Redakčná rada:**
MDDr. Ľ. Gazdík (Dolný Kubín)
MUDr. R. Šilla (Prešov)
MDDr. A. Nováková PhD. (Bratislava)

**Cenník inzercie – časopis Čeľustný ortopéd**
1/1 strany ..... 728 €
1/2 strany ..... 364 €
1/4 strany ..... 183 €
2/3 strany ..... 484 €
1/3 strany ..... 242 €

**Cenník inzercie – časopis Čeľustný ortopéd**
Inzercia na zadnej vnútornej strane obálky časopisu..... 900 €
Inzercia na prednej vnútornej strane obálky časopisu..... 1 000 €
Inzercia na vonkajšej strane obálky časopisu..... 2 000 €
Ceny sú uvádzané bez DPH

# Informácie z Výboru Slovenskej ortodontickej spoločnosti

Vážené kolegyne, vážení kolegovia,
pri obhliadnutí sa za posledným obdobím činnosti našej Spoločnosti, mám pocit, že sa nám darí postupne napĺňať to, čo by mala moderná odborná spoločnosť predstavovať – nielen platformu pre vzdelávanie, ale aj stabilné profesijné zázemie a priestor pre otvorenú odbornú diskusiu. Aj preto považujem za dôležité pravidelne vás informovať nielen o rozhodnutiach výboru, ale aj o širšom kontexte, v ktorom vznikajú.

Posledné rokovanie výboru sa nieslo v pracovnej, ale zároveň veľmi konštruktívnej atmosfére. Hlavnými témami boli príprava nadchádzajúcich kongresov, ekonomické smerovanie Spoločnosti a otázky ďalšieho rozvoja našich aktivít. V mnohých diskusiách bolo cítiť spoločný záujem hľadať riešenia, ktoré budú dlhodobo udržateľné a zároveň prospešné pre čo najširší okruh členov.

Veľká časť rokovaní sa venovala prípravám Kongresu SOS 2026 v Košiciach, ktorý je už v čase čítania tohto čísla úspešne za nami. Verím, že organizácia prebehla aj podľa vašich predstáv a všetko nasvedčuje tomu, že podujatie bolo nielen odborne kvalitné, ale aj ekonomicky vyvážené. Osobne vnímam kongres ako jednu z najdôležitejších platforiem, kde sa stretáva odborná úroveň so spoločenským rozmerom našej Spoločnosti. Práve tieto stretnutia nám umožňujú vymieňať si skúsenosti, diskutovať o klinických prístupoch a zároveň upevňovať vzťahy, ktoré sú pre fungovanie odboru nemenej dôležité.

Paralelne už prebiehajú aj intenzívne prípravy Kongresu SOS 2027 v Bratislave, ktorý sa uskutoční 19. – 20. marca 2027. Výber organizačnej agentúry Slove ako preferovaného partnera považujem za krok smerom k profesionalizácii organizačného zabezpečenia našich podujatí. Zároveň však ostávame dôslední v kontrole podmienok spolupráce, aby sme zachovali rovnováhu medzi kvalitou a ekonomickou efektivitou.

Ekonomická stabilita Spoločnosti bola ďalšou kľúčovou témou. Schválenie rozpočtu na rok 2026 sprevádzala vecná diskusia o tom, ako nastaviť fungovanie Spoločnosti tak, aby sme si zachovali dostatočný priestor pre odborné aktivity, no zároveň hospodárili zodpovedne. V posledných rokoch sme svedkami rastu nákladov vo viacerých oblastiach, čo nás prirodzene vedie k dôslednejšiemu plánovaniu a kontrole výdavkov. Úprava cien inzercie v časopise Čeľustný ortopéd reflektuje aktuálnu ekonomickú realitu, no zároveň je súčasťou širšej snahy zabezpečiť stabilné financovanie našich aktivít. Verím, že navýšenie členského príspevku prinesie našej Spoločnosti väčšiu ekonomickú stabilitu, ktorá sa prejaví v kvalite výstupov nielen v rámci vzdelávacích podujatí, ale aj v samotnom fungovaní Spoločnosti. Rozhodnutie o jeho miernom navýšení od roku 2027 nevzniklo impulzívne, ale ako výsledok dlhšej úvahy o tom, ako udržať kvalitu služieb, ktoré Spoločnosť svojim členom poskytuje.

Zavedenie finančných stropov pre právne služby a online komunikáciu nevnímam ako obmedzenie, ale skôr ako nástroj, ktorý nám pomáha udržať veci v rozumných mantineloch. Som presvedčený, že práve transparentnosť a predvídateľnosť v hospodárení sú základom dôvery v rámci členskej základne.

Osobitnú pozornosť venujeme vzdelávaniu, ktoré je prirodzeným jadrom našej činnosti. Podpora postgraduálnych študentov prostredníctvom zvýhodnenej účasti na podujatiach vnímam ako investíciu do budúcnosti nášho odboru. Každý z nás si prešiel obdobím začiatkov a vieme, aké dôležité je mať prístup ku kvalitnému vzdelávaniu a kontaktu so skúsenejšími kolegami.

Veľmi pozitívne vnímam aj iniciatívu registrácie Spoločnosti ako prijímateľa 2 % z dane. Ide o krok, ktorý nám môže do budúcnosti priniesť väčšiu nezávislosť a flexibilitu pri financovaní odborných a vzdelávacích projektov. Ak sa nám tento zámer podarí úspešne realizovať, bude to prínos pre celú komunitu.

V oblasti certifikácie sme pristúpili k úprave systému tak, aby bol prehľadný a zároveň odrážal reálny stav členskej základne. Viazanie certifikátov na členstvo v Spoločnosti považujem za logický krok, ktorý posilňuje význam samotného členstva a zároveň zvyšuje kredibilitu výstupov Spoločnosti smerom navonok.





Pri pohľade do budúcnosti ma teší, že už dnes plánujeme aj ďalšie odborné podujatia. Kongres SOS 2028 v stredoslovenskom regióne pod vedením MDDr. Ľubomíra Gazdíka je dôkazom kontinuity a zároveň generačnej nadväznosti v rámci našej Spoločnosti.

Dôležitou témou, ktorá presahuje rámec samotnej spoločnosti, je spolupráca s hlavným odborníkom Ministerstva zdravotníctva SR pri aktualizácii štandardných terapeutických postupov. Ide o oblasť, kde by mala mať naša spoločnosť aktívne a rešpektované postavenie. Verím, že vytvorená pracovná skupina prispeje k odbornému a vecnému riešeniu tejto problematiky.

Na záver by som sa chcel pristaviť pri jednej veci, ktorá sa síce nedá vyjadriť číslami ani uzneseniami, no považujem ju za kľúčovú – a tou je atmosféra v našej komunite. To, ako spolu komunikujeme, ako si vieme pomôcť a ako pristupujeme k odborným aj profesijným výzvam, výrazne ovplyvňuje to, kam sa ako odbor posúvame.

Ďakujem všetkým členom výboru za ich čas a energiu, ktorú venujú práci pre Spoločnosť. Rovnako ďakujem vám všetkým za dôveru a spätnú väzbu, ktorú od vás dostávame. Budem rád, ak sa do diania v spoločnosti zapojíte – či už aktívnou účasťou na podujatiach, alebo zdieľaním svojich názorov a skúseností.

Teším sa na osobné stretnutia a verím, že spoločne budeme naďalej budovať silnú, odbornú a zároveň kolegiálnu ortodontickú komunitu.

S úctou

Dr. med. dent. Marián Sabo,
prezident Slovenskej
ortodontickej spoločnosti





# MICRO AND MACROMECHANICS WITH ALIGNERS IN ADULT CASES ACROSS THE THREE PLANES OF SPACE

## kurz Dr. Susana Palma, 7. 5. – 10. 5. 2025, Ibiza

Dr. Susana Palma je vynikajúca španielska ortodontistka a lektorka so sídlom praxe v Madride. Pravidelne prednáša in office kurzy vo svojej praxi aj po celej Európe. Kurz na Ibize bol sústredený na liečbu dospelých pacientov pomocou alignerov. Boli to intenzívne štyri dni plné praktických informácií, tipov a trikov, ako úspešne viesť terapiu fóliovými aparátmi od začiatku do konca. Dr. Palma prednáša veľmi pútavo a zrozumiteľne, školenia sú v anglickom jazyku a zúčastňujú sa ich kolegovia z celého sveta. Spoločná večera v prístave pri západe slnka v spoločnosti nadšených ortodontistov s plnými taniermi pravej španielskej paelly bola nezabudnuteľná.

MUDr. Madalena Krošláková










# Kongres Slovenskej ortodontickej spoločnosti, 20.–21. marec 2026 Košice

Najvýznamnejšie odborné podujatie Slovenskej ortodontickej spoločnosti sa tento rok opäť konalo v Košiciach pod vedením prezidentky kongresu MUDr. Miroslavy Nagyovej. Priestory hotela Hilton poskytli dôstojné zázemie pre stretnutie odborníkov, ktorí si prišli rozšíriť svoje vedomosti, vymeniť skúsenosti a načerpať novú inšpiráciu. Rovnako ako po minulé roky, aj tentokrát sme mali možnosť vzdelávať sa na prednáškach nielen my, ale aj naše zubné asistentky, čím sa podujatie stalo komplexnou vzdelávacou platformou pre celý tím.

Kongresu predchádzali odborné kurzy zamerané na samoligujúce zámky PITTS a fóliové aparáty FAS Kids. Hlavnou témou podujatia bola interceptívna liečba, ktorá sa niesla naprieč väčšinou prednášok. Prvý deň otvoril Dr. Vittorio Cacciafesta z Talianska, ktorý sa venoval liečbe detských pacientov pomocou alignerov FAS. Po ňom nasledoval hlavný hosť kongresu Prof. Dr. Korkmaz Sayinsu z Turecka. Vo svojich blokoch sa detailne venoval liečbe detí a adolescentov, ako aj významu precíznej biomechaniky – od správnej koordinácie oblúkov až po presné postavenie zubov – pri dosahovaní stabilnej polohy mandibuly a dlhodobého komfortu u pacientov s TMD.

Dr. Nelly Dilkova z Bulharska predstavila praktické využitie systémov Invisalign First a Invisalign Palatal Expander na konkrétnych klinických prípadoch. Odborný program prvého dňa uzavrel Dr. med. dent. Marián Sabo, ktorý sa venoval interceptívnej liečbe snímateľnými aparátmi a podelil sa o svoje skúsenosti s predhryzovou dvojplatňou Sander II. Po odbornom programe nasledovala plenárna schôdza spoločnosti, na záver ktorej boli členom odovzdané aktualizované stanovy.

Spoločenský večer sa niesol v duchu témy Glamour a vytvoril príjemnú atmosféru na neformálne stretnutia. Vrcholom večera bolo hudobné vystúpenie speváčky Kristíny, ktorej známe piesne prispeli k výnimočnej nálade podujatia.

Druhý deň kongresu otvorili DDr. Bärbl Reinstenhofer a Sophie Filipitch z Rakúska, ktoré predstavili možnosti liečby pomocou systému Angel Aligner. Dobrý ohlas mala najmä časť s tipmi a trikmi z ich každodennej klinickej praxe. Medzi najvýraznejšie prednášky patrilo vystúpenie Dr. Pabla Manza z Talianska, ktorý sa venoval problematike „gummy smile“. Prostredníctvom prehľadnej diagnostickej schémy ukázal možnosti plánovania liečby, interdisciplinárne prístupy a hranice medzi ortodontickou kompenzáciou a ortodonticko-chirurgickou liečbou.

Po obedňajšej prestávke vystúpil Dr. Péter Márton Steinhof z Maďarska s prednáškou o včasnej ortodontickej liečbe. Nasledovali Veronika Marišlerová, DiS a MDDr. Karolína Floryková z Českej republiky, ktoré priblížili manažment modernej ortodontickej praxe, tímovú spoluprácu a vplyv digitalizácie na každodenné fungovanie ambulancie. Prezidentka kongresu MUDr. Miroslava Nagyová prispela prednáškou „Limity liečby prefabrikovanými myofunkčnými aparátmi“ a záverečné slovo patrilo MDDr. Eleonóre Ivančovej s témou „Alignery ako prvá voľba u detí a dospievajúcich“.

Kongres opäť potvrdil svoje miesto ako kľúčové stretnutie odbornej komunity. Bohatý program, účasť partnerov a priestor na diskusie počas prestávok vytvorili ideálne podmienky na zdieľanie skúseností aj upevňovanie profesionálnych vzťahov. Nechýbala ani priateľská atmosféra a radosť zo stretnutí s kolegami po roku. Tešíme sa na ďalší ročník kongresu Slovenskej ortodontickej spoločnosti, ktorý sa uskutoční v roku 2027 v Bratislave.

MUDr. Miriam Alexandrová



**Prezidentka kongresu Dr. Nagyová a Dr. Korkmaz Sayinsu**







**Prezident SOS Dr. Marián Sabo**



**Dr. Nagyová, prednášajúci: Dr. Ivančová, Dr. Pablo Manzo a Dr. Hudec**



**Prednášky sekcie zubných asistentiek**



**Dr. Bärbl Reinstenhofer a Sophie Filipitch s prezidentkou kongresu**



**Otvorenie spoločenského večera prezidentkou Dr. Nagyovou**



**Speváčka Kristína – prekvapenie spoločenského večera**

FOTO: Ľubomíra Ištoňová

# KONGRES ČOS 2025, 25. – 27. september 2025 Olomouc, Česká republika

V Mekke českej ortodoncie v Olomouci sa na jeseň konal XXV. kongres Českej ortodontickej spoločnosti. Nosnou témou kongresu bola retencia jednotlivých zubov. Videli sme ukážky zaraďovania retinovaných zubov pomocou fóliových aparátov v podaní Dr. André El Zoghbiho z Francúzska. Správnu diagnostiku retinovaných zubov a ich komplikácií pomocou 3D zobrazovacích metód predniesol Dr. Chung How Kau z USA. Z hviezd českej ortodoncie sa predviedli doc. Dr. Ivo Marek, PhD. a Dr. Michal Novosad s témou retinovaných druhých molárov a spôsobom ich zaraďovania. Tému ďalej v prednáškach rozvinuli aj doc. Dr. Magdalena Koťová, Ph.D., Dr. Jiří Baumbruk, Dr. Jan Streblov a ďalší. Uznávaný odborník z Indie Prof. Dr. Anmol S. Kalha sa venoval etike v ortodoncii a jej budúcnosti v dnešnom svete informácií dostupných pre pacientov na rôznych portáloch, čo vedie často k dezinformáciám a nereálnemu tlaku a požiadavkám na lekárov – ortodontistov. Súčasťou kongresu bola aj sekcia pre ortodontické asistentky plná zaujímavých prednášok. Prezidentský večer nám rozprúdil krv nielen kubánskym rumom, ale aj úžasnou živou kubánskou muzikou, ktorá nám hrala do tanca.

MUDr. Madalena Krošláková





AO AMERICAN ORTHODONTICS

Empower® Clear Self Ligating
Empower® Self Ligating
Empower® Reconvertible SL Molars

• Interaktívny systém 5-5 - plna kontrola torzie a rotácie
• Pasívny systém - nižšie trenie
• Empower Dual Activation™ - interaktívny a pasívny zámok v jednom systéme Dostupné pre Empower Clear SL a Empower SL zámky

INTERAKTÍVNY ZÁMOK
• Nižšie trenie pri ligovaní počas počiatočného vyrovnávania a zarovnávania
• Zvýšená kontrola krútiaceho momentu a rotácie počas dokončovania liečby




PASÍVNY ZÁMOK
• Drôt nie je aktívne uchytený klipom
• Nižšie trenie pri ligovaní a jemnejšia sila počas celej liečby




Hrot s dvoma výbežkami
Zaisťuje uchytenie do predného otvoru, slúži ako primárne odporúčaný spôsob otvárania.

Hrot s jedným výbežkom
Zaisťuje uchytenie konca klipu.




Empower® SL
DUAL Activation™
SYSTEM

Martin Holeš
+421 918 885 882
mholes@americanortho.com



# SLEEP APNOEA AND ANTI-SNORING SOLUTIONS

## Dr. Arti Hindocha BDS (Hons), MJDF RCS (Eng), MClinDent, MOrth RCS (Eng), FDS Orth RCS (Eng), CILT

## 14. november 2025, Londýn, Spojené kráľovstvo

V novembri som sa zúčastnila odborného kurzu Dr. Arti Hindocha v Londýne, zameraného na problematiku obštrukčného spánkového apnoe (OSA). Dr. Arti Hindocha je konzultantka v odbore ortodoncia a klinická špecialistka na liečbu chrápania a obštrukčného spánkového apnoe. V súčasnosti pôsobí ako konzultantka na oddelení čeľustnej ortopédie v Kettering General Hospital a zároveň pracuje v dvoch súkromných stomatologických ambulanciách. Zastáva funkciu tajomníčky Európskej federácie asociácií ortodontických špecialistov (EFOSA), ktorá sa aktívne podieľa na medzinárodnej kampani zameranej na ochranu verejnosti pred neodbornými spoločnosťami ponúkajúcimi tzv. „DIY“ alignery. Dr. Hindocha je zároveň členkou Konzultačnej skupiny ortodontických konzultantov Britskej ortodontickej spoločnosti (British Orthodontic Society – BOS) a bola vymenovaná za editorku spravodajstva BOS. Vo svojej odbornej činnosti sa Dr. Hindocha venuje manažmentu pacientov s obštrukčným spánkovým apnoe pomocou mandibulárnych protrúznych aparátov (mandibular advancement devices – MAD), ktoré predstavujú alternatívu ku kontinuálnej pozitívnej pretlakovej ventilácii (CPAP) u vybraných pacientov s OSA, v prípadoch, keď ešte nie je indikované chirurgické riešenie formou mandibulárneho advancementu.

Obštrukčné spánkové apnoe je najprevalentnejšou formou porúch dýchania asociovaných so spánkom. Chronická fragmentácia spánku a opakované epizódy intermitentnej hypoxie vedú k poruchám neuroendokrinnej regulácie, aktivácii systémového zápalu a k rozvoju metabolických a kardiovaskulárnych ochorení. OSA je úzko asociované so zvýšeným rizikom obezity, inzulínovej rezistencie, arteriálnej hypertenzie, ischemickej choroby srdca a cerebrovaskulárnych príhod. Súčasne dochádza k signifikantnému zhoršeniu kognitívnych funkcií, najmä pozornosti, exekutívnych funkcií a pamäti. Klinický význam OSA presahuje individuálne zdravotné dôsledky ochorenia, keďže negatívne ovplyvňuje kvalitu života pacienta aj jeho partnera. Nadmerná denná ospalosť a znížená bdelosť predstavujú významný bezpečnostný rizikový faktor pri činnostiach vyžadujúcich zvýšenú mieru pozornosti, predovšetkým pri vedení motorových vozidiel, čím sa významne zvyšuje riziko dopravných nehôd. V roku 2021 boli do klinických odporúčaní NICE (National Institute for Health and Care Excellence) zaradené mandibulárne protrúzne aparáty (MAD) ako terapeutická možnosť pri miernej, stredne ťažkej a v niektorých prípadoch aj ťažkej forme obštrukčného spánkového apnoe. Toto rozšírenie odporúčaní zdôrazňuje potrebu čeľustných ortopédov aktívne sa podieľať na diagnostike a liečbe pacientov trpiacich chrápaním alebo spánkovým apnoe priamo v ambulantnej praxi.

Kurz Dr. Hindocha nám poskytol detailný prehľad diagnostického postupu u pacientov so suspektným spánkovým apnoe, ako aj zásady následného manažmentu ochorenia v interdisciplinárnej spolupráci so spánkovými laboratóriami a ďalšími odborníkmi. Kurz Dr. Hindocha v teoretickej časti komplexne pokryl diagnostické možnosti a postupy pri manažmente pacientov trpiacich obštrukčným spánkovým apnoe. Následne sme sa v praktickej časti oboznámili so správnou prípravou, indikáciou a nastavením mandibulárnych protrúznych aparátov u pacientov s OSA.

MUDr. Miriam Alexandrová



# ORTODONTICKÁ A CHIRURGICKÁ EXTRÚZIA VÁŽNE POŠKODENÉHO ZUBA – 2. ČASŤ

# ORTHODONTIC AND SURGICAL EXTRUSION OF SEVERELY DAMAGED TOOTH – PART 2

MDDr. Petra Barátová, DMD, MSc. Dafni Doukaki,
MUDr. Simona Dianišková, PhD., MPH, univ.doc.

Katedra čeľustnej ortopédie, LF SZU v Bratislave

## Abstrakt

V klinickej praxi zubného lekára sa často stretávame s prípadmi vážne poškodených zubov. Potreba obnovy funkcie a estetiky takýchto zubov vyžaduje dôkladne zváženie terapeutického postupu. Ide o zuby deštruované kazom, úrazom alebo krčkovou resorpciou koreňa, často s okrajom tvrdých zubných tkanív na alebo pod úrovňou marginálnej kosti. Jedným z kľúčových aspektov pri liečbe takýchto zubov je zabezpečenie kvalitnej ferule – okruhu zachovaných tvrdých zubných tkanív, ktorý poskytuje stabilitu a ochranu pred ďalším poškodením. Existuje viacero postupov, ako vieme docieliť zisk tvrdých zubných tkanív pre následnú rekonštukciu zuba. Jedným z nich je predĺženie klinickej korunky zuba redukciou okolitých mäkkých, prípadne aj tvrdých tkanív. Druhým prístupom je chirurgická alebo ortodontická extrúzia zuba. Cieľom tohto prehľadového článku je popísať postupy ortodontickej a chirurgickej extrúzie a porovnať výhody, nevýhody a indikačné rozmedzie týchto dvoch postupov.

**Kľúčové slová:** ferula, ortodontická extrúzia, chirurgická extrúzia, predĺženie korunky, fibrotómia, dlahovanie zubov, úraz zubov, fraktúra zuba, Benex

## Abstract

In dental clinical practice, we often encounter cases of severely damaged teeth. Restoring the function and aesthetics of such teeth requires careful consideration of the therapeutic approach. These cases typically involve teeth destroyed by decay, trauma, or cervical root resorption, often with the margins of the hard dental tissues at or below the level of the marginal bone. One of the key aspects in the treatment of such teeth is ensuring a proper ferrule – a ring of preserved hard dental tissue that provides stability and protection against root fracture. There are several approaches to exposing sufficient hard dental tissue for subsequent reconstruction. One method is clinical crown lengthening by reducing surrounding soft, and, if necessary, hard tissues. Another approach is surgical or orthodontic tooth extrusion. The aim of this review article is to describe the procedures of orthodontic and surgical extrusion and to compare the advantages, disadvantages, and indications of these two approaches.

**Keywords:** ferrule, orthodontic extrusion, surgical extrusion, crown lengthening, fibrotomy, dental splinting, dental trauma, tooth fracture, Benex

## Úvod

Jedným z kľúčových cieľov pri liečbe vážne poškodených zubov je zabezpečenie kvalitnej ferule – okruhu zachovaných tvrdých zubných tkanív, ktorý poskytuje stabilitu a ochranu pred ďalším poškodením. (13) Minimálna výška korunkovej ferule na zvýšenie odolnosti voči zlomenine je 2 mm. (13) Hrúbka stien ferule by mala byť aspoň 1 mm. (1) Korunková ferula môže zvýšiť odolnosť voči okluzálnym silám pôsobiacim na zub a pomáha znižovať klínovité a ohýbacie sily, ktoré vznikajú pri rekonštrukcii zuba čapom a korunkou. (13) Musíme rešpektovať aj biologickú šírku zuba. Mali by sme





rátať s potrebou približne 3 mm medzi krestálnou kosťou a okrajom plánovanej korunky zuba. (5)

Existuje viacero postupov, ako vieme docieliť zisk tvrdých zubných tkanív pre následnú rekonštukciu zuba. Jedným z nich je predĺženie klinickej korunky zuba redukciou okolitých mäkkých, prípadne aj tvrdých tkanív.

Druhým prístupom je chirurgická alebo ortodontická extrúzia zuba. Predĺženie klinickej korunky zuba je považované za invazívnu techniku. Klinickú korunku predlžujeme posunom gingiválneho úponu apikálne. Pri tomto postupe je často potrebné odstrániť časť alveolárnej kosti okolo zuba. (5) Okrem invazivity je nevýhoda tejto procedúry v tom, že pokiaľ pokiaľ ide o jednotlivý zub v estetickej oblasti, apikálnym posunom mäkkých tkanív iba pri jednom zube dostaneme esteticky nevyhovujúci výsledok. Taktiež dostávame menej výhodný pomer korunka : koreň. (1)

Pri chirurgickej ani pri ortodontickej extrúzii nie je potrebné okolitú kosť odstraňovať, dajú sa preto tieto výkony považovať za menej invazívne.

Na začiatku extrúzie je potrebná analýza situácie a plán, ktorý chceme dosiahnuť – cieľ je daný troma základnými informáciami:

1. lokácia defektu – kde je lomná línia/hranica kazu
2. miesto, kam viem umiestniť okraje korunky – min. 1 mm od spodnej hranice sulku
3. miesto pre zachovanie biologickej šírky pre gingiválny attachment – približne 2 mm (16)

Teda pokiaľ je hranica defektu na úrovni krestálnej kosti, je potrebná extrúzia približne 3 mm. (16) Preto je kľúčové pred výkonom urobiť minimálne intraorálny RTG snímok a zhodnotiť stav. Hodnotíme stav zuba a morfológiu koreňového systému. Pozeráme na okolitú kosť, či nie je prítomný periapikálny nález, prípadne vertikálna alebo horizontálna strata kosti. Prihliadame aj na stav susedných zubov, tie potrebujeme minimálne na fázu fixácie v oboch nižšie popísaných postupoch

Po liečbe by mal byť pomer korunka : koreň aspoň 1:1. (11) V prípade, že ratio nie je dodržané, je vhodné zub pridlahovať k okolitým susedným zubom pre udržanie vo funkcii. (16)

## Chirurgická extrúzia

Chirurgická extrúzia, nazývaná aj intraalveolárna transplantácia, (6) je definovaná ako postup, pri ktorom je zostávajúca časť zuba premiestnená do viac koronálnej polohy v tom istom lôžku, v ktorom bol zub pôvodne umiestnený. Podstatou tohto postupu je presun poškodených tkanív zuba supragingiválne, čím sa zub stane ošetriteľným. (14)

### Uvoľnenie zuba z lôžka

Základným predpokladom pre úspešne vykonanú chirurgickú extrúziu je atraumatická extrakcia zuba s minimálnym poškodením vrstvy cementoblastov na povrchu koreňa. Extrakčné páky, periotomy a luxátory v určitom rozsahu poškodzujú alveolárnu kosť a periodontálne ligamentá (PDL) na povrchu koreňa. (6) Uchytenie zuba do extrakčných klieští cez vlhčenú sterilnú gázu s rotačným pohybom je v istej miere šetrnejšie k povrchu kosti a koreňa. Pri extrakcii zuba, ktorý má hranice defektu subkrestálne, je však použitie klieští obtiažne, často až nereálne. (15)

Na účely atraumatickej extrakcie bol vyvinutý systém Benex ( Benex; Helmut Zepf Medizintechnik GmbH, Seitingen-Oberflacht, Germany), ktorý na koreň pôsobí vertikálnymi silami. Vektor síl je pozdĺž dlhej osi zuba. (14) Systém pozostáva zo samotného extraktora Benex, diamantových fréz, ťažných strún, samorezných skrutiek a sekčných odtlačkových misiek. (6) Alveolárna kosť pri extrakcii systémom Benex neexpanduje a PDL ostáva minimálne traumatizované. Jeho použitie je indikované hlavne v prípadoch, kde je lomná línia alebo hranica kazu pod úrovňou ďasna alebo kosti. (6) Treba ale mať na pamäti, že aj Benex systém má svoje nevýhody. Pri opracovaní TZT a navŕtania kotevnej skrutky môžu v zube vzniknúť praskliny, a tak je ohrozená aj celková prognóza zuba. (15)

Sila potrebná na extrakciu, ktorá pôsobí na koreň vertikálne, je rôzna, v rozmedzí od 50N po 600N. Sumárne je potrebná väčšia sila na extrakciu zubov s hrubším a dlhším koreňom a na zuby, ktoré sú zaťažené vo funkčnej oklúzii. Lokalizácia v maxille alebo mandibule, vek ani pohlavie pacienta signifikantne neovplyvňujú silu potrebnú na extrakciu. (7)

**Komplikácie**

Najčastejšia komplikácia spojená s technikou chirurgickej extrúzie je neprogresívna resorpcia koreňa – až 30% prípadov. Iné komplikácie sú fraktúra pri extrakcii, progresívna resorpcia koreňa, strata marginálnej kosti, mobilita zuba, ktorá môže viesť k strate zuba. (5) Môže dôjsť k extrakcii zuba in toto úplne mimo alveol. Vybratie zuba mimo lôžko v alveole je dokonca odporúčané, keďže až tretina zubov s fraktúrou korunky a koreňa nemohla byť replantovaná kvôli prasklinám na koreni. Tieto praskliny by nemohli byť identifikované inak ako priamym pohľadom. (14) (5) Tento princíp je využívaný pri úmyselnej replantácii zuba, kde zub dobrovoľne vyberieme z lôžka a po zhodnotení stavu koreňa, koreňovej výplne a ich oprave zub vraciame do pôvodného lôžka v alveole. Je dôležité zub držať za koronárnu časť a zabrániť porušeniu PDL, keďže to by mohlo viesť k riziku ankylózy (14) alebo externej resorpcie koreňa. (6)

Chirurgickú extrúziu považujeme za úspešnú, pokiaľ je zub na kontrolách po extrúzii pevný. Gingíva a tvrdé tkanivá sú zhojené a stabilné. Nie je prítomná vonkajšia resorpcia koreňa ani ankylóza. V prípade nerastúcich pacientov je akceptovateľná prítomná ankylóza, keďže je málo pravdepodobná reinklúzia zuba. V prípade stabilnej marginálnej kosti je mierna kývavosť zuba takisto uspokojivý výsledok. (15)

**Postup chirurgickej extrúzie**

- Lokálna anestézia – nedoporučuje sa intraligamentárna anestézia – kvôli ischémii (17)
- Vyčistenie zuba od kazu – potrebné aj pre identifikáciu objemu nepoškodeného zubného tkaniva (6)
- Uvoľnenie zuba a čiastočná alebo úplná atruamatická extrakcia zuba
- Ak zub extrahujeme úplne, zub držíme za korunku a vykonáme pohľadom kontrolu koreňa, ak sú praskliny aj na koreni, zub nemôžeme nechať v lôžku, nemá dobrú prognózu. Maximálny čas zuba mimo lôžko je 15 minút a jeho povrch musí byť stále vlhký (14)
- Lôžko neexkochleujeme, ale v prípade napr. preplneného materiálu môžeme opatrne vyčistiť, inak lôžko v medzičase prekryjeme sterilnou vlhčenou gázou aby sa zabránilo kontaminácii (14)
- Vloženie zuba späť do lôžka – snažíme sa získať aspoň 2 mm tvrdých zubných tkanív supragingiválne. (6) Niekedy je výhodné zub otočiť o 180 stupňov. Môžeme urobiť kontrolný intraorálny RTG snímok a skontrolujeme, aby zub neprekážal do oklúzie
- Fixácia zuba stehmi alebo/a dlahou. (14) Stehy robíme mesiálne a distálne a je potrebné vybrať ich do 2 týždňov, inak začnú byť retenčným miestom pre baktérie a biofilm (9)
- Pre dlahovanie využívame fotokompozitný materiál, prípadne aj s tvrdým drôtom nie hrubším ako 0,4 mm alebo dlahu zo sklených vláken
- Je dôležité v mieste nad papilami ponechať priestor na dobré čistenie (9)
- Dĺžka fixácie závisí od hybnosti zuba – v rozmedzí väčšinou 2-8 týždňov (18)
- V prípade veľkého rozdielu vo veľkosti zuba a lôžka môžeme fixáciu predĺžiť na 6 až 8 týždňov (11) (15)
- Pri dlhšej fixácii – viac ako 2 týždne – použijeme semirigidné dlahovanie, aby sme zamedzili vzniku ankylózy (15) (17)
- Na dosiahnutie max 1. stupňa kývavosti a stability porovnateľnej s tým istým zubom na opačnej strane zubného oblúka je doba fixácie v rozmedzí 4 - 6 týždňov, nie je ale potrebné čakať až dovtedy (12)
- Na zistenie stability a stavu PDL sa dá použiť Periotest zariadenie (8)
- Ortográdne ošetrenie – pokiaľ nebolo možné vykonať pred extrúziou
- Endodontické ošetrenie je najlepšie vykonať ihneď, aby sa zabránilo riziku resorpcie koreňa (11), najneskôr však do 2 týždňov od extrúzie (14) (17)
- Pokiaľ je použitá dočasná koreňová výplň, je možné použiť antibioticko - kortikosteroidovú pastu (15) alebo hydroxid vápenatý, čím predchádzame vnútornej resorpcii a resorpcii koreňov súvisiacej s infekciou (2)
- Estetická rekonštrukcia: hlavne vo frontálnej oblasti sa snažíme o estetickú rekonštrukciu hneď, ako je to možné (14)
- Výhodné je približne tri mesiace ponechať provizórnu náhradu zuba, aby sme počkali na zmeny v polohe zuba pri finálnom hojení (11)





**Tabuľka 1: Indikácie a kontraindikácie ortodontickej extrúzie**

| Indikácie ortodontickej extrúzie | Kontraindikácie ortodontickej extrúzie |
|---|---|
| • Zuby po úraze alebo zuby deštruované kazom<br>• Zuby s vyhovujúcou morfológiou koreňa - ideálne jednokoreňové zuby bez veľkých ohybov na koreni<br>• Typická indikácia - horný predný zub so zlomeninou koreňa a korunky, kde je lomná línia palatálne subkrestálne a labiálne je supra alebo paramarginálne. Zatiaľ čo kontúra kosti je labiálne apikálnejšie ako palatálne. Tu vieme zub výhodne otočiť o 180 stupňov a presunúť subkrestálnu lomnú líniu supragingiválne. V premolárovej oblasti otočenie koreňa neprinieslo veľké benefity (15) | • Nevyhovujúca morfológia koreňového systému – moláre a zuby so zahnutými koreňmi (6)<br>• Príliš krátke a príliš tenké korene zubov (6) – treba ale pristupovať individuálne, niekedy pomôže aj oddialenie potreby implantácie dentálneho implantátu (15)<br>• Divergentné korene (6)<br>• Nemožnosť ošetriť zub lege artis koreňovou výplňou (11)<br>• Parodontitída okolitých zubov, ktoré potrebujeme po extrúzii k dlahovaniu (11) |

**Tabuľka 2.: Výhody a nevýhody chirurgickej extrúzie**

| Výhody chirurgickej extrúzie | Nevýhody chirurgickej extrúzie |
|---|---|
| • Rýchlosť liečby – zákrok vykonateľný pri jednej návšteve (11)<br>• Ošetrenie koreňovou výplňou možné hneď po chirurgickej extrúzii - priestor pre kofferdam (11)<br>• Možné nižšie náklady<br>• Dostupnejšie technické vybavenie (11)<br>• Relatívne estetickejšie riešenie<br>• Možnosť otočiť zub o 180 stupňov – často potrebné pri rezákoch (15)<br>• Možnosť priamym pohľadom skontrolovať stav koreňa zuba (11)<br>• Zachovanie pomeru korunky a koreňa | • Invazívnosť zákroku (14)<br>• Potreba endodontického ošetrenia vždy (10) (11)<br>• Väčšie riziko porušenia PDL oproti ortodontickej extrúzii a väčšie riziko vonkajšej resorpcie alebo ankylózy (14)<br>• Obmedzená prediktabilita zákroku – riziko poškodenia zuba pri extrakcii alebo uvoľnení z lôžka (6)<br>Náročná ústna hygiena kľúčová pre dobré zhojenie po zákroku (11)<br>• Potrebný plán v prípade extrakcie zuba – pacient by mal byť informovaný a mala by byť diskutovaná aj možnosť imediátnej implantácie |

**Kazuistika:**



**Obr.1. Iniciálny stav – okluzálny pohľad**



**Obr.2. Iniciálny stav – labiálny pohľad**

**Obr. 1 a 2:** Iniciálny stav: 42-ročný pacient prišiel na úvodnú konzultáciu stavu po ošetrení na LSPP – D. 12 bol endodonticky ošetrený, klinická korunka frakturovaná pod úroveň gingívy. Na LSPP ošetrili zub provizórnou výplňou. Pacient si želal zachovať vlastný zub a potreboval čím skôr esteticky rekonštruovať pahýľ.

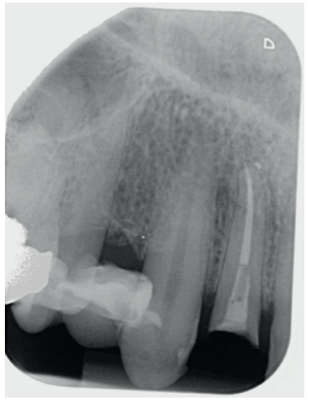

**Obr.3. Intraorálny RTG snímok iniciálneho stavu**

**Obr. 3:** Na konzultácii bol zhotovený intraorálny RTG snímok – prítomná homogénna koreňová výplň, koreň bez periapikálneho nálezu, v koronárnej tretine koreňa viditeľné prejasnenie - frakturovaný FRC čap so zvyšnou postendodontickou dostavbou. Návrh ošetrenia: chirurgická extrúzia zuba pre získanie TZT supragingiválne, zvážiť potrebu reendodotického ošetrenia, FRC čap a korunka.



**Obr. 4. Peroperačná fixácia koreňa klínkami po chirurgickej extrúzii**

**Obr. 4:** Zub po chirurgickej extrúzii fixujeme klínkami – pomáha to udržať zub v novej polohe, kým sa v apikálnej časti vytvorí koagulum, ktoré zubu nedovolí jednoduchý návrat do pôvodnej pozície. Klínky pri výrobe dlahovania zabránia zatečeniu materiálu do medzizubného priestoru. Po zabezpečení suchého poľa odstránenie starého zlomeného FRC čapu a nová postendodontická dostavba s novým FRC čapom. Reendodontické ošetrenie po uvážení nebolo potrebné: Pôvodná koreňová výplň bola dostatočná a aj po fraktúre klinickej korunky ostala adhezívne uzavretá zvyšným fotokompozitným materiálom bez kontaktu s dutinou ústnou.



**Obr. 5. Dlahovanie – okluzálny pohľad**



**Obr. 6. Dlahovanie – labiálny pohľad**

**Obr. 5 a 6:** Po dostavbe pahýľu pomocou fotokompozitného materiálu a FRC čapu sme zub tri týždne dlahovali o susedné zuby pomocou fotokompozitného materiálu.







**Obr. 7. Intraorálny RTG snímok – dlahovanie po chirurgickej extrúzii**



**Obr. 10. Kontrolný RTG snímok po 4,5 roku vo fukncii**



**Obr. 8. Hojenie okolitých mäkkých tkanív tri týždne po zákroku**



**Obr. 9. Finálna korunka D. 12**

**Obr. 9:** Zub hneď po uvolnení z dlahy obrúsený na protetickú korunku, zhotovený odtlačok a o týždeň nasadenie zirkónovej korunky

## Diskusia

Vplyv podávania antibiotík nebol potvrdený ani vyvrátený. (15) Je potrebné ďalej sledovať benefit aplikácie ortodontických síl pred a po chirurgickej extrúzii. Ortodontické sily môžu spôsobiť väčšiu pohyblivosť zuba a pomôcť tak atraumatickej extrakcii a hojeniu PDL. Tento protokol je nazývaný “Atraumatic Safe Extraction” (ASE) a bol predstavený v r. 2010 – Choi et al., kde 2-3 týždne pred replantáciou zuba pôsobia naň ortodontickými silami. (5) V r. 2014 tí istí autori porovnali replantácie s ASE a bez ASE a výsledky ukázali, že ASE protokol priniesol menej fraktúr počas extrakcie a menej resorpcií koreňa a tým zvýšili životnosť replantovaných zubov. Protokol vie byť nápomocný, hlavne ak je anatómia koreňov komplexná a pomáha predchádzať fraktúre pri extrakcii. (3)

## Záver

V článkoch sme zhrnuli možnosti a postupy pre zuby na hranici ošetriteľnosti. Za posledných 40 rokov zažila dentálna implantológia veľmi veľký posun. Úspešnosť dentálneho implantátu s korunkou je opísaná aj okolo 97%, sú ale štúdie, kde 16 - 65% zachovaných implantátov je označených za neúspešné – záleží ale aj na kritériách, ktoré boli hodnotené. (4) Aj napriek rapídnemu vývoju implantológie by sme sa mali pokúsiť zachovať pacientovi vlastné zuby. Nielen pre možné komplikácie spojené s implantáciou, ale aj kvôli ireverzibilite postupu. Takisto protetické nahradenie zuba mostíkom vyžaduje nenávratnú preparáciu okolitých zubov. Extrakcia zuba a prípadný dentálny implantát by mala byť posledná možnosť rehabilitácie chrupu. (5) Oblasť molárov je pre zložitú morfológiu a uloženie mimo estetickej zóny vhodné pre chirurgické predĺženie klinickej korunky. Oblasť premolárov, očných zubov a rezákov je indikovaná na chirurgickú alebo ortodontickú extrúziu. Rozhodnutie, ktorý postup vyberieme, záleží na viacerých faktoroch: vek pacienta, celkové zdravie, kazivosť, stav okolitých mäkkých tkanív a ich

estetika. Stav zuba, ktorý sa zlomil a koľko z neho máme k dispozícii supragingiválne. RTG vyšetrenie a morfológia koreňov. Čas, ktorý máme k dispozícii. Naše technické vybavenie. Financie a v neposlednom rade želanie pacienta.

**Skratky použité v texte:**
ASE - Atraumatic Safe Extraction
OFE - ortodontická forsírovaná extrúzia
PDL - periodontal ligaments
TAD - temporary anchorage device – miniskrutky
TZT - tvrdé zubné tkanivá

## Zdroje


1. Assiri, A.Y.K., Saafi, J., Al-Moaleem, M.M., et al.: Ferrule effect and its importance in restorative dentistry: A literature Review. Journal of Population Therapeutics and Clinical Pharmacology. 2022;29(4):e69-e82. DOI: 10.47750/jptcp.2022.977. PMID: 36414571.

2. Belevcikli, M., Altan, H., Altan, A.: Surgical Extrusion of Anterior Teeth with Intrusion Traumatic Injury: A Report of two Cases. Eur Endod J. 2020 Dec;5(3):295-299. DOI: 10.14744/eej.2020.07379. PMID: 33353906; PMCID: PMC7881375.

3. Choi, Y.H., Bae, J.H., Kim, Y.K.: Clinical outcome of intentional replantation with preoperative orthodontic extrusion: a retrospective study. Int Endod J. 2014 Dec;47(8):1168-76. DOI: 10.1111/iej.12268. PMID: 24527674.

4. Choi, Y.H., Lee, H.J..: Surgical extrusion of a maxillary premolar after orthodontic extrusion: a retrospective study.
J Korean Assoc Oral Maxillofac Surg. 2019 Oct;45(5):254-259.
DOI: 10.5125/jkaoms.2019.45.5.254. PMID: 31728332; PMCID: PMC6838351.

5. Cordaro, M., Staderini, E., Torsello, F.: Orthodontic Extrusion vs. Surgical Extrusion to Rehabilitate Severely Damaged Teeth: A Literature Review. Int J Environ Res Public Health. 2021 Sep 10;18(13):9530. DOI: 10.3390/ijerph18189530. PMID: 34574454; PMCID: PMC8469087.

6. Dietrich, T., Krug, R., Krastl, G., et al. Restoring the unrestorable! Developing coronal tooth tissue with a minimally invasive surgical extrusion technique. Br Dent J. 2019;226:789–793. DOI: 10.1038/s41415-019-0268-9.

7. Dietrich, T., Schmid, I., Locher, M., et al.: Extraction force and its determinants for minimally invasive vertical tooth extraction. J Mech Behav Biomed Mater. 2020 May;105:103711. DOI: 10.1016/j.jmbbm.2020.103711. PMID: 32279853.

8. Gerasimidou, O., Watson, T.F., Millar, B.J.: Evaluation of the Periotest Device as an Objective Measuring Tool for Tooth Mobility—A Clinical Evaluation Study. Appl. Sci. 2024, 14, 1860. DOI: 10.3390/app14051860.

9. Grira, I., Mahjoubi, B., Belkacem Chebil, R., et al.: Surgical extrusion: A reliable alternative for saving fractured anterior teeth. SAGE Open Med Case Rep. 2021;9. DOI: 10.1177/2050313X211036780.

10. Hofpeter, K., Reich, S., Winkler, A., et al: Extrusion nach Frontzahntrauma: Magnet und Benexextrusion, zwei Fallvorstellungen. Swiss Dent J. 2023 Feb. DOI: 10.61872/sdj-2023-02-03.

11. Krug, R., Kroeger, A., Dietrich, T., Krastl, G.: Chirurgische Extrusion als präprothetische Vorbehandlung. Quintessenz Zahnmedizin - Prothetik. 2023 Jun;74:508-515.

12. Mohamed, M., Moheb, D., Waly, N., et al.: Effects of different splinting times on surgically extruded teeth with a crown-root fracture: A randomized controlled trial. Dent Traumatol. 2021 Apr;37(2):264-274. DOI: 10.1111/edt.12624. PMID: 33179388.

13. Mosharaf, R., Abolhasani, M., Fathi, A.H., et al: The Effect of Ferrule/Crown Ratio and Post Length on the Applied Stress and Strain Distribution to the Endodontically Treated Maxillary Central Teeth: A Finite Element Analysis. Front Dent. 2023 May 10;20:16. DOI: 10.18502/fid.v20i16.12686. PMID: 37312821; PMCID: PMC10258393.

14. Plotino, G., Abella Sans, F., Duggal, M.S., et al.: Clinical procedures and outcome of surgical extrusion, intentional replantation and tooth autotransplantation - a narrative review. Int Endod J. 2020 Dec;53(8):1636-1652. DOI: 10.1111/iej.13396. PMID: 32869292.

15. Plotino, G., Abella Sans, F., Duggal, M.S., et al.: Present status and future directions: Surgical extrusion, intentional replantation and tooth autotransplantation.
Int Endod J. 2022;55 Suppl 3. DOI: 10.1111/iej.13723.

16. PROFFIT, W.R., FIELDS, H.W., LARSON, B.E., et al..: Contemporary Orthodontics. 6th ed.. Philadelphia: Elsevier, 2019, ISBN: 978-0323543873. p. 610-611.

17. Sangiovanni, G., Giordano, F., Acerra, A., et al.: Surgical extrusion: state of the art and literature review. J Osseointegration. 2023. DOI: 10.23805/JO.2023.15.01.12.

18. Zallmanová, H.: Úrazy zubů, 4. díl: Fraktura kořene u vitálních zubů: Praktické sdělení. LKS. 2025; 35(5): 91-97.






**Jaká je síla tvého jazyka?**

IOPI MEDICAL

**IOPI – Iowa Oral Performance Instrument**

**IOPI® Pro (Model 3.1)** se používá při odborném a specializovaném měření. Slouží k **diagnostice, průběžnému hodnocení i k terapii,** zejména ke **zlepšení eutonizace svalů jazyka a rtů** u klientů s **myofunkční poruchou, dysfagií, dysartrií a obstrukční spánkovou apnoe (OSA).**

**Zajímá vás, proč jazyk (ne)funguje správně?**
**Chcete poznat elastodontickou terapii blíže?**
Skutečné výsledky přináší pochopení souvislostí – nahlížejte na pacienta komplexně od chodidel až po lebku.

**V rámci našeho vzdělávání se věnujeme tématům, jako jsou:**
- Když jazyk nefunguje správně
- Master kurz - Elastodontická terapie
- pokročilé praktické kurzy pro elastodontickou terapii

Více informací a aktuální termíny na **www.italdent.cz/vzdelavani**

Výhradní zastoupení pro Českou a Slovenskou republiku:
ItalDent s.r.o. | Rousovická 623/2, Praha 8 | TEL: +420 603 468 507 | info@italdent.cz | www.italdent.cz

ItalDent






**Predstavujeme palatálny expanzný systém Invisalign®**

Nový revolučný a klinicky účinný[1] prístup k skeletálnej expanzii založený na 3D tlači.

Zistite viac na Invisalign.com

[1] Na základe údajov z klinickej štúdie IDE (Investigational Device Exemption) na viacerých pracoviskách v USA (n=29, vek 7–10 rokov) o expanznej liečbe pomocou palatálnych expanderov Invisalign®. Údaje k dispozícii v spoločnosti Align Technology k 30. 10. 2023

align® © 2025 Align Technology, Inc. Invisalign, značka v tvare kvetu a iné sú ochranné známky a/alebo servisné známky Align Technology, Inc. 000172-SK-SK-A

invisalign®
Transforming smiles, changing lives.

# VHODNÉ NAČASOVANIE EXTRAKCIE PRVÉHO PERMANENTNÉHO MOLÁRA

# APPROPRIATE TIMING OF FIRST PERMANENT MOLAR EXTRACTION

MDDr. Alžbeta Metesová, MDDr. Romana Havlínová,
MUDr. Simona Dianišková, PhD., MPH, univ.doc

Katedra čeľustnej ortopédie, LF SZU, Bratislava

## Abstrakt

Prvé permanentné moláre patria medzi zuby s vysokým rizikom vzniku zubného kazu. K zvýšenému riziku prispieva ich skorá erupcia, anatómia okluzálnej plochy vyznačujúca sa hlbokými ryhami, nedostatočná včasná mineralizácia skloviny po prerezaní a ich poloha v ústach spoločne s nedostatočne vyvinutými hygienickými návykmi dieťaťa. Okrem iného sú to zuby, ktoré sú najviac postihnuté molar-incisor hypomineralizáciou. Dôsledky, či už zubného kazu, alebo molar-incisor hypomineralizácie, si často vyžadujú ich konzervačné, protetické alebo dokonca chirurgické ošetrenie. Cieľom nášho článku je oboznámiť odbornú verejnosť s vhodným načasovaním extrakcie prvých permanentných molárov tak, aby sa zabezpečila adekvátna erupcia druhých permanentných molárov a obmedzila sa budúca potreba čeľustnoortopedickej terapie.

**Kľúčové slová:** prvý permanentný molár, zubný kaz, druhý permanentný molár, extrakcia, ortodontická terapia

## Abstract

First permanent molars are highly susceptible to dental caries due to their early eruption, complex occlusal anatomy characterized by deep pits and fissures, and their posterior position in the oral cavity. Additionally, the immature, not yet fully mineralized enamel of newly erupted first permanent molars, often combined with insufficient oral hygiene habits in children, further increases this risk. Beyond these factors, first permanent molars are the teeth most frequently affected by molar-incisor hypomineralisation. The complications arising from either dental decay or hypomineralisation often necessitate complex restorative, prosthetic, or surgical interventions. The aim of this article is to inform the professional community about the optimal timing for the first permanent molar extractions to facilitate the successful eruption of second permanent molars and minimize the future need for orthodontic treatment.

**Keywords:** first permanent molar, dental caries, second permanent molar, extraction, orthodontic therapy

## Úvod

Okluzálne plochy prvých permanentných molárov (PPM) a následne okluzálne plochy druhých permanentných molárov (DPM) sú miesta s najvyššou incidenciou zubného kazu v permanentnom chrupe. (4) Prvé permanentné moláre sa v rámci trvalého chrupu prerezávajú medzi prvými a ich umiestnenie v distálnej časti dutiny ústnej spôsobuje, že rodičia si často tieto zuby zamieňajú za mliečne a nevenujú im dostatočnú pozornosť. (5,21) Samotné deti vo veku prerezávania prvého permanentného molára, teda okolo 6. roku života, nemajú úplne osvojené návyky dentálnej hygieny a majú obmedzené motorické schopnosti, čo vedie k zvýšenej akumulácii zubného povlaku v ryhách a jamkách na povrchu okluzálnych plôch, čo





v danej oblasti zvyšuje riziko vzniku zubného kazu. Klinické štúdie dokazujú, že zuby sú najviac náchylné na vznik zubného kazu približne po 2 až 4 rokoch po prerezaní. K tomu prispieva fakt, že štruktúra skloviny krátko po prerezaní nie je dostatočne mineralizovaná a zloženie stravy v detskom veku je typicky sacharidovej povahy. (12) Ďalšou veľmi častou príčinou vyžadujúcou si ošetrenie prvého permanentného molára je tzv. molar-incisor hypomineralisation (MIH). (1) Ide o vývojovú poruchu zubnej skloviny, ktorá postihuje jeden až štyri prvé permanentné moláre a trvalé rezáky. Moláre postihnuté hypomineralizáciou sú často veľmi citlivé a ich mechanické očistenie môže byť pre deti veľmi bolestivé. (10) Čerstvo eruptované zuby je náročnejšie izolovať od okolia dutiny ústnej a v dôsledku širokých dentínových tubulov a väčšej dreňovej dutiny hrozí pri preparácii narušenie vitality zuba. V prípade nutnosti endodontického ošetrenia je ošetrenie náročné z dôvodu neuzavretých apexov koreňov. Takéto ošetrenie je náročné na spoluprácu, môže byť vyčerpávajúce jednak pre ošetrujúceho lekára, tak aj pre detského pacienta a môže znamenať určitú finančnú záťaž pre zákonných zástupcov. (9,14) Okrem iného kvalita prevedenej rekonštrukcie si môže vyžadovať opätovnú intervenciu v neskoršom veku vrátane protetického ošetrenia či extrakcie. (8,10) Zubní lekári sa často snažia vyhnúť cyklu opätovných rekonštrukcií, ktoré by v neskoršom veku mohli viesť k zlyhaniu a následnej extrakcii. Zvažujú možnosť skorej extrakcie PPM, aby poskytli pacientom možnosť mať dlhodobo zdravý chrup. Adekvátnym načasovaním extrakcie PPM môžeme docieliť substitúciu tohto zuba druhým permanentným molárom. (5) Kedy je vhodné extrahovať PPM a čo si všímať, aby sme dosiahli čo najlepší výsledok?

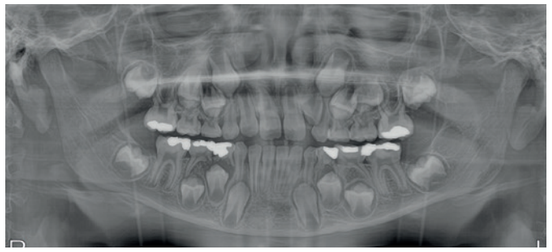

**Obr. 1: OPG RTG snímka pacienta pred extrakciou prvých permanentných molárov**
(Zdroj: archív kliniky DentaDerm, MUDr. Simona Dianišková, PhD., MPH, univ.doc.)



**Obr. 2 OPG RTG snímka pacienta po extrakcii prvých permanentných molárov**
(Zdroj: archív kliniky DentaDerm, MUDr. Simona Dianišková, PhD., MPH, univ.doc.)

### Extrakcie vzhľadom na umiestnenie PPM

K spontánnemu uzavretiu medzery po extrakcii PPM dochádza signifikantne častejšie v maxile než v mandibule. (16,20) Vysvetľuje sa to rozdielnou erupčnou dráhou DPM. V maxile sú apexy koreňov DPM viac meziálne, než je ich korunka, čo vedie k lepšej schopnosti skloniť sa meziálne do medzery a spontánne ju uzavrieť. Naopak, apexy koreňov dolných DPM sú uložené viac distálnejšie, než je ich korunka, čo môže viesť počas snahy uzavrieť priestor k ešte výraznejšej meziálnej inklinácii zuba. (6,9) Taktiež sa udáva, že maxilla má nižšiu hustotu kosti než mandibula (2), čo je asociované s uľahčeným pohybom zuba, no pre toto tvrdenie nie je k dispozícii dostatok dôkazov. (9)

### Načasovanie extrakcie na základe vývojového štádia druhých permanentných molárov (DPM)

Poznáme viaceré systémy klasifikácie vývoja zubov, no v súčasnosti sa najčastejšie využíva klasifikácia podľa Demirjana. (17) Ide o klasifikáciu, ktorá hodnotí zubný vek na základe stupňa mineralizácie stálych zubov na panoramatickej snímke. Popisuje 8 štádií označených písmenami od A-H. (Tab.1) (7) Výsledky štúdií, ktoré hodnotia úroveň spontánneho uzavretia medzery po extrakcii PPM vzhľadom na vývojové štádium DPM, sa líšia. Výsledky viacerých štúdií hovoria, že najvhodnejšie obdobie pre extrakciu horných aj dolných PPM je v čase, keď sú DPM vo vývojovom štádiu E podľa Demirjana. (5,9,11,13,19,22). Určité štúdie hovoria, že pre extrakciu horných PPM je toto rozmedzie širšie, nakoľko priaznivé výsledky dosahujú aj extrakcie, ktoré boli vykonané v štádiách od A-G, pričom menej uspokojivé výsledky boli dosiahnuté vo vývojovom štádiu H. (20) Naopak,

v dolnom zubnom oblúku (DZO) okrem vývojového štádia E (9,11,19) dosahovali vhodné výsledky aj štádium D (15) a F. (11,20)

| | | |
|---|---|---|
| A |  | začiatok mineralizácie, viditeľné sú mineralizované hroty hrbolčekov, ale nie sú ešte navzájom spojené |
| B |  | mineralizácia pokračuje, hroty hrbolčekov sú spojené, vzniká okluzálna plocha, ale tvar korunky ešte nie je plne vyvinutý |
| C |  | ukončenie vývoja skloviny a počiatok tvorby dentínu |
| D |  | vytvorená korunka až do oblasti cemento-sklovinovej oblasti, zubná dreň má tvar lichobežníka |
| E |  | začiatok tvorby furkácie, resp. začiatok tvorby koreňa, dĺžka koreňa je menšia než dĺžka korunky zuba |
| F |  | dĺžka koreňa je rovnaká alebo väčšia ako dĺžka korunky zuba |
| G |  | steny koreňového kanálika sú paralelné, apex nie je ešte uzavretý |
| H |  | ukončený vývoj foramen apicale, periodontálna štrbina pozdĺž koreňa má konzistentnú šírku pozdĺž celej plochy koreňa |

**Tab. 1 Štádiá vývoja molárov podľa Demirjana**

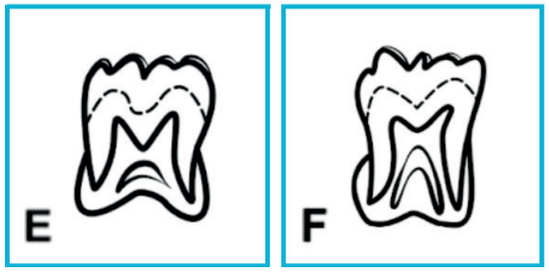


**Tab.2 Vývojové štádiá E a F podľa Demirjana reprezentujú najvhodnejšie obdobie pre substitúciu prvých permanentných molárov**

**Načasovanie extrakcie na základe chronologického veku**

V štúdiách autori často rozdeľujú extrakcie PPM podľa chronologického veku na tzv. skoré (pred 8. rokom života), na tzv. extrakcie v ideálnom, odporúčanom veku (medzi 8.-10. rokom života) a na tzv. extrakcie neskoré (po 10. roku života). (11) Permanentný prvý molár sa obvykle prerezáva medzi šiestym a siedmym rokom života, a preto sa extrakcie v období pred 8. rokom života, tzv. skoré extrakcie, vykonávajú zriedkavejšie. Z tohto dôvodu bola vzorka pacientov, ktorým bol PPM extrahovaný pred 8. rokom života, vo väčšine štúdií najmenšia. Výsledky takýchto skorých extrakcií vykonaných pred 8. rokom života sú o niečo nepriaznivejšie, než keď sa tieto zuby extrahujú o niečo neskôr, no rozdiel aj napriek tomu vyšiel nesignifikantný. (11) V niektorých štúdiách postrehli, že keď sa prvý molár v DZO extrahuje veľmi skoro, do extrakčnej medzery môže eruptovať druhý premolár. Ten môže byť distálne sklonený, rotovaný a môže dôjsť k vzniku medzier a nedokonalým bodom kontaktu vo zvyšku zubného oblúka. (2,3,19) Pokiaľ má pacient viac ako 10 rokov, znižuje sa pravdepodobnosť ideálneho zaradenia a uzavretia medzery po extrakcii PPM. Pacienti v tomto veku zvyknú lepšie spolupracovať, zuby sa dajú lepšie izolovať a moláre majú v tomto veku už uzavretý apex, čo uľahčuje prípadné endodontické ošetrenie. Je vhodné v tomto veku starostlivo zvážiť možnosti ošetrenia a dlhodobú prognózu zuba. (11)

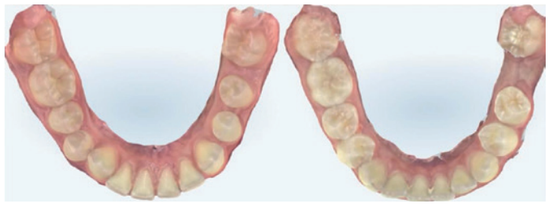

**Obr. 3 Skorá extrakcia prvého permanentného molára vedúca k distoinklinácii a rotácii druhého permanentného premolára a mezioinklinácii druhého permanentného molára** (Zdroj: archív Katedry čeľustnej ortopédie LF SZU, Bratislava)

**Extrakcie PPM vzhľadom na čeľustnoortopedické anomálie**

Pri určitých typoch čeľustnoortopedických anomálií je vo všeobecnosti lepšie neextrahovať. Ide hlavne o pacientov s hlbokým zhryzom, hypodonciou, medzerovitým chrupom či o pacientov s III. triedou. (22)





V prípade čeľustnoortopedickej terapie môžeme medzery po extrakciách PPM využiť hlavne pri úprave stesnania či úprave vzťahu rezákov. V prípade extrakčnej terapie je vhodné extrahovať skôr PPM s nejasnou prognózou ako zdravý premolár. (5)

**Angle I – normooklúzia bez stesnania**

Odporúča sa extrahovať PPM v takom čase, aby sa zabezpečilo prerezanie DPM do najvhodnejšej polohy. Neodporúčajú sa balančné extrakcie ako v HZO, tak v DZO, obzvlášť ak je zub zdravý. Kompenzačné extrakcie pri extrakcii dolného PPM sa odporúčajú iba vtedy, ak predpokladáme, že antagonista bude exponovaný do medzery výrazne dlhú dobu. Pri extrakciách horných PPM sa kompenzačné extrakcie dolných PPM neodporúčajú. (5)

**Angle I – normooklúzia so stesnaním**

Odporúča sa extrahovať v takom období, aby sme zabezpečili čo najlepšie prerezanie DPM, pričom extrakcia pomôže k uvoľneniu stesnania v danom segmente. Balančné extrakcie je možné vykonať, ak je stesnanie a kompromisný PPM aj na druhej strane ZO. Ak je to možné, môžeme oneskoriť extrakciu PPM do obdobia po prerezaní DPM a následnú extrakčnú medzeru využiť na odstránenie stesnania.(5)

**Angle II – distooklúzia bez stesnania**

Snažíme sa vyhnúť extrakciám v DZO. Ak je potrebné extrahovať dolný PPM, robíme to v tom období, aby sme zabezpečili čo najlepšie zaradenie DPM. S extrakciou horného PPM môžeme počkať do obdobia prerezania DPM a následne extrakčnú medzeru využiť na úpravu vzťahu rezákov. Ak je nutné extrahovať skôr, volíme obdobie, keď sa horný DPM prereže čo najlepšie a následne liečime pacienta štandardným čeľustnoortopedickým postupom, buď extrakčne, alebo neextrakčne. Pokiaľ sa u pacienta extrahovalo len v DZO, snažíme sa zamedziť supraerupcii antagonistov využitím čeľustnoortopedického aparátu, s ktorým zároveň môžeme začať čeľustnoortopedickú terapiu II. triedy.(5)

**Angle II – distooklúzia so stesnaním**

V prípade prítomnosti stesnania sú nároky na priestor vyššie a to obzvlášť v HZO. Je možné počkať s extrakciami do obdobia prerezania druhých permanentných molárov, keď následne extrakčný priestor využijeme na úpravu stesnania a intermaxillárneho vzťahu zubných oblúkov. V DZO sa snažíme neextrahovať, ale ak je stesnanie výrazné, extrakčné medzery využijeme na odstránenie stesnania. Ak je potrebné extrahovať skôr, extrahujeme tak, aby sme docielili čo najlepšie zaradenie DPM. Následne pokračujeme s čeľustnoortopedickou terapiou. (5)

**Angle III – mezioklúzia**

Snažíme sa vyhnúť extrakciám v hornom zubnom oblúku. To platí aj o kompenzačných extrakciách po extrakciách dolných PPM. V prípade Anglovej III. triedy sa potvrdil vyšší výskyt reziduálnych medzier po extrakciách dolných PPM. (5,9)

## Záver

Pokiaľ plánujeme extrakciu PPM, je potrebné dieťaťu pred samotným výkonom zhotoviť panoramatickú snímku a zhodnotiť celkový vývoj jeho permanentnej dentície vrátane počtu a pozície jednotlivých trvalých zubov. Je potrebné brať do úvahy, či ide o PPM extrahovaný v čeľusti alebo sánke, aké je štádium vývoja DPM, ich sklon a možnú prítomnosť TPM. Pokiaľ sa u dieťaťa vyskytujú zjavné čeľustnoortopedické anomálie, je vhodné extrakciu naplánovať spoločne s čeľustným ortopédom. Spontánne uzavretie medzery po extrakcii PPM nastáva častejšie v čeľusti než v sánke. Najvhodnejším obdobím pre extrakciu dolných PPM je obdobie, keď je vývoj DPM v štádiu E a F podľa Demirjana, čo zodpovedá približne obdobiu medzi 8.-10. rokom života. Meziálny sklon a prítomnosť TPM je prognosticky priaznivým faktorom pre uzavretie medzery v DZO. Stesnanie môže prispieť k spontánnemu uzavretiu medzery v danom zubnom oblúku.

**Skratky použité v texte:**

DPM – druhé permanentné moláre
PPM – prvé permanentné moláre
TPM – tretie permanentné moláre
DZO – dolný zubný oblúk
HZO – horný zubný oblúk

## Zdroje

1. ALDAHOOL, Y., SONESSON, M., DIMBERG, L.: Spontaneous space closure in patients treated with early extraction of the first permanent molar: a retrospective cohort study using radiographs. Angle Orthod, 94, 2024, č. 2, s. 180–186.

2. ALHAKEEM, K., ANDREWS, J., AHMED, F.: Extraction of First Permanent Molars – When and How? In: Ortho in Summary [online]. 20. 9. 2023 [cit. 2026-01-22].

3. GILL, D. S., LEE, R. T., TREDWIN, C. J.: Treatment planning for the loss of first permanent molars. Dent Update, 28, 2001, č. 6, s. 304–308.

4. CARVALHO, J. C.: Caries process on occlusal surfaces: evolving evidence and understanding. Caries Res, 48, 2014, č. 4, s. 339–346.

5. COBOURNE, M. T., WILLIAMS, A., HARRISON, M.: National clinical guidelines for the extraction of first permanent molars in children. Br Dent J, 217, 2014, č. 11, s. 643–648.
6. CRABB, J. J., ROCK, W. P.: Treatment planning in relation to the first permanent molar. Br Dent J, 131, 1971, č. 9, s. 396–401.

7. DEMIRJIAN, A., GOLDSTEIN, H., TANNER, J. M.: A new system of dental age assessment. Hum Biol, 45, 1973, č. 2, s. 211–227.

8. EICHENBERGER, M., ERB, J., ZWAHLEN, M., et al.: The timing of extraction of non-restorable first permanent molars: A systematic review. Eur J Paediatr Dent, 16, 2015, č. 4, s. 272–278.

9. HAMZA, B., PAPAGEORGIOU, S. N., PATCAS, R., et al.: Spontaneous space closure after extraction of permanent first molars in children and adolescents: A systematic review and meta-analysis. Eur J Orthod, 46, 2024, č. 3, s. 362–372.

10. JÄLEVIK, B., MÖLLER, M.: Evaluation of spontaneous space closure and development of permanent dentition after extraction of hypomineralized permanent first molars. Int J Paediatr Dent, 17, 2007, č. 5, s. 328–335.

11. LENAKER, D.: Evaluation of Predictors of Spontaneous Space Closure and Supereruption after the Loss of First Permanent Molars. Minneapolis: University of Minnesota, 2022, 56 s. [online]. [cit. 2026-01-22].

12. LYNCH, R. J.: The primary and mixed dentition, post-eruptive enamel maturation and dental caries: a review. Int Dent J, 63, 2013, č. S2, s. 3–13.

13. MACK, G. J.: First permanent molars. In: COBOURNE, M. T. (ed.): Orthodontic management of the developing dentition: An evidence-based guide. Cham: Springer International Publishing, 2017, s. 33-52.

14. MASRI, A. A., MOURAD, M. S., SPLIETH, C. H., et al.: Extraction of First Permanent Molars in Children—A Comprehensive Review of History, Aim, Space Closure and Other Consequences. J Clin Med, 14, 2025, č. 8, s. 2221.

15. NORDEEN, K. A., KHAROUF, J. G., MABRY, T. R., et al.: Radiographic Evaluation of Permanent Second Molar Substitution After Extraction of Permanent First Molar: Identifying Predictors for Spontaneous Space Closure. Pediatr Dent, 44, 2022, č. 2, s. 123–130.

16. PATEL, S., ASHLEY, P., NOAR, J.: Radiographic prognostic factors determining spontaneous space closure after loss of the permanent first molar. Am J Orthod Dentofac Orthop, 151, 2017, č. 4, s. 718–726.

17. ROH, B. Y., PARK, H. J., KIM, K. R., et al.: Dental Age Estimation in Children Using Convolution Neural Network Algorithm: A Pilot Study. J Oral Med Pain, 49, 2024, č. 4, s. 118–123.

18. SABER, A. M., ALTOUKHI, D. H., HORAIB, M. F., et al.: Consequences of early extraction of compromised first permanent molar: A systematic review. BMC Oral Health, 18, 2018, č. 1, s. 59.

19. SAEED, F., RAHIM, M., ARIF, H., et al.: Reasons for extraction of first permanent molars in age six to seventeen years visiting private dental college a cross-sectional study. J Khyber Coll Dent, 9, 2019, č. 2, s. 98–101.

20. TEO, T. K., ASHLEY, P. F., DERRICK, D.: Lower first permanent molars: Developing better predictors of spontaneous space closure. Eur J Orthod, 38, 2016, č. 1, s. 90–95.

21. VERGIER, V., BERAT, P. J., COLLIGNON, A. M., et al.: To Treat or to Extract Necrotic First Permanent Molars Between 8 and 12 Years of Age: A Retrospective Cohort Study. J Clin Med, 13, 2024, č. 22, s. 6596.

22. WU, M., CHEN, L., BAWOLE, E., et al.: Is there sufficient evidence to support an optimum time for the extraction of first permanent molars? Eur Arch Paediatr Dent, 18, 2017, č. 3, s. 155–161.

Ormco™

**Damon Ultima**
Advanced Finishing
& Clinical Protocols

**NOVEMBER 20+21,**
**PRAGUE**

**REGISTER TODAY**
AT ORMCO.EU/EDUCATION



**Dr. Iciar Llaca**





## Objavte naše možnosti liečby

Ako jeden z popredných svetových dodávateľov transparentnej technológie vyrovnávania zubov s viac ako 20-ročnými skúsenosťami neustále pracujeme na inovatívnych a digitálnych riešeniach s cieľom zlepšiť výsledky liečby nielen pre pacientov, ale aj čeľustných ortopédov. **Tešíme sa na úspešný rok 2026 s množstvom inovácií a nových produktov.**



**Zaregistrujte sa na naše vzdelávacie podujatia a informujte sa o najnovších vývojových trendoch v oblasti technológie vyrovnávania zubov.**

Skontaktujte sa s nami a oboznámte sa s produktmi Angel Aligner™!
care.sk@angelaligner.com | +421 2 330 067 25

Navštívte nás aj na: angelaligner.com

Zaregistrujte sa teraz!

angelaligner.com

angel aligner™

# SARME – KEDY A AKO NA TO
# SARME – WHEN AND HOW TO DO IT

MDDr. Ondrej Dvoran[1,2,3], MDDr. Bronislava Dvoranová, PhD.[3,4], MDDr. David Med[4], MDDr. Natália Gurčíková[4], doc. MUDr. Ladislav Czakó, PhD., MPH[4], doc. MUDr. Mária Janíčková, PhD., MPH[2], MDDr. Michal Vavro, PhD.[4]

1 Katedra čeľustnej ortopédie LF SZU, 2 Klinika stomatológie a maxilofaciálnej chirurgie JLF UK a UNM
3 Čeľustnoortopedická a stomatologická ambulancia MUDr. Ivety Dvoranovej
4 Klinika ústnej, čeľustnej a tvárovej chirurgie LFUK a UNB

## Abstrakt

Pre stabilný výsledok ortognátnej operácie je nevyhnutná stabilná pooperačná oklúzia, ktorá zjednodušuje pooperačnú funkčnú adaptáciu celého žuvacieho aparátu. Jedným zo základných predpokladov stabilnej oklúzie je správny vzťah v transverzálnej rovine. V ideálnom prípade okluzálny vzťah vychádza zo správneho pomeru skeletálnych šírok maxilly a mandibuly, pričom transverzálna dentoalveolárna kompenzácia je prítomná len v minimálnej miere alebo absentuje. V prípade prítomnosti diskrepancie skeletálnych šírok musií operačný tím a ošetrujúci čeľustný ortopéd v záujme optimálneho výsledku zakomponovať jej riešenie do celkového ortodonticko-chirurgického liečebného plánu. Autori v článku vychádzajú z klinických skúseností nadobudnutých pri ošetrovaní pacientov na Klinike ústnej, čeľustnej a tvárovej chirurgie LFUK a UNB v spolupráci s externými čeľustnými ortopédmi. Na základe poznatkov z odbornej literatúry sumarizujú prehľad diagnostických postupov slúžiacich na odhalenie a kvantifikáciu miery transverzálnej diskrepancie. V terapeutickej časti sa autori zameriavajú na metódu chirurgicky asistovanej rapídnej maxilárnej expanzie (SARME), ktorá je popísaná z hľadiska indikácií, operačného výkonu, pooperačnej starostlivosti a možných komplikácií. Pre klinickú prax autori odporúčajú dôslednú diagnostiku transverzálneho rozmeru. V ideálnom prípade skeletálna šírka maxilly presahuje šírku mandibuly približne o 5 mm. Pri diskrepancii presahujúcej 7 mm možno SARME považovať za liečbu voľby.

**Kľúčové slová:** ortognátna liečba, chirurgicky asistovaná rapídna maxilárna expanzia (SARME), transverzálna diskrepancia maxilly, skeletálna šírka maxilly, diagnostika transverzálnej šírky

## Abstract

For a stable outcome of orthognathic surgery, a stable postoperative occlusion is essential, as it facilitates postoperative functional adaptation of the masticatory apparatus. One of the fundamental prerequisites for occlusal stability is a correct relationship in the transverse dimension. Ideally, the occlusal relationship is based on an appropriate proportion between the skeletal widths of the maxilla and the mandible, with transverse dentoalveolar compensation being minimal or absent. When a discrepancy between skeletal widths is present, the orthognathic team must incorporate its correction into the overall orthodontic–surgical treatment plan in order to achieve an optimal outcome. The authors draw on clinical experience gained from the treatment of patients at the Department of Oral, Maxillofacial and Facial Surgery, Faculty of Medicine, Comenius University and University Hospital Bratislava, in cooperation with referring orthodontists. Based on current scientific literature, they summarize diagnostic approaches used to identify and quantify the degree of transverse discrepancy. The therapeutic section focuses on surgically assisted rapid maxillary expansion (SARME), which is described with respect to indications, surgical technique, postoperative management, and potential complications. For clinical practice, the authors recommend thorough diagnostic assessment of the transverse dimension. Ideally, the skeletal width of the maxilla exceeds that of the mandible by approximately 5 mm. When the transverse discrepancy exceeds 7 mm, SARME may be considered the treatment of choice.

**Keywords:** orthognathic treatment, surgically assisted rapid maxillary expansion (SARME), maxillary transverse discrepancy, skeletal maxillary width, transverse width diagnostics





**Vážení čeľustní ortopédi,**
**radi by sme Vám poďakovali za dôveru, spoluprácu pri starostlivosti o našich spoločných pacientov a možnosť prispieť do Vášho časopisu ortognátnou rubrikou. Všetky ortognátne chirurgické výkony, vrátane SARME, môžu byť sprevádzané rôznorodými komplikáciami a nezvyčajnými klinickými situáciami. Sme tu pre Vás vždy, keď sa taká situácia objaví. Preto by sme Vás chceli povzbudiť, aby ste sa pri akýchkoľvek nejasnostiach či problémoch obrátili priamo na náš tím. Priama konzultácia nám umožňuje rýchlo a presne problém vyriešiť a zároveň zabraňuje nedorozumeniam, ktoré môžu vzniknúť pri neformálnej výmene informácií.**

**Veríme, že spoluprácou a otvoreným dialógom môžeme ďalej zlepšovať kvalitu liečby aj spokojnosť našich pacientov. Môžete nás kedykoľvek kontaktovať na ortognatnaporadna@gmail.com alebo v pracovné dni na tel.č. 02/48 234 732.**

**Ďakujeme.**

Harmonická korelácia transverzálneho rozmeru maxilly a mandibuly je jedným zo základných pilierov stability ako čeľustnoortopedickej terapie, tak aj ortognátneho výkonu. Bez uspokojivej šírky maxilly nie je možné dosiahnuť stabilnú interkuspidáciu v laterálnom úseku – konkrétne v 1. molároch – a tým zabezpečiť spoľahlivú okluzálnu kotvu pre dlhodobý výsledok.

Maxillárny transverzálny rozmer v 1. molároch by mal byť minimálne o 5 mm širší ako mandibulárny transverzálny rozmer. Pri náleze maxillárnej transverzálnej insuficiencie ≥ 6 mm je potrebné zvážiť možnosti maxillárnej expanzie formou transverzálnej expanzie podnebného šva. Ak je u pacienta indikovaný aj ortognátny výkon a transverzálna diskrepancia maxilly a mandibuly je ≤ 6 mm, situáciu je možné riešiť zakomponovaním segmentálnej osteotómie do plánu.

## A) Hodnotenie transverzálnej diskrepancie

V záujme dodržania minimálnej invazivity a maximálneho benefitu ortodontickej, resp. ortodonticko-chirurgickej terapie je potrebné presne a reprodukovateľne kvantifikovať mieru transverzálnej diskrepancie. Metódy analýzy transverzálnej diskrepancie možno rozdeliť do dvoch skupín – analýzy modelov a analýzy CBCT.

### I. Analýzy modelov

Medzi najznámejšie analýzy modelov zacielené na transverzálnu šírku patria McNammarova analýza, Hayesova analýza a Andrews Element III analýza.

Princípom **McNamarrovej analýzy** je priame odmeranie šírky maxilly na prechode zuba a ďasna, v predĺžení medzihrbčekovej ryhy horných molárov. Používaná klinická norma je 35-38mm. Meranie nezohľadňuje šírku dolného oblúka.

Princípom **Andrews Element III analýzy** (14,15) je odvodenie skeletálnej šírky maxilly od priamo nameranej skeletálnej šírky mandibuly a od sklonu molárov v maxille.

*1. Prvým krokom analýzy je stanovanie skeletálnej šírky a dentálnej kompenzácie v mandibule.*

Skeletálna šírka mandibuly sa meria na tzv. **WALA-WALA ridge** (William Andrews, Larry Andrews). WALA ridge je pás mäkkého tkaniva tesne nad mukogingiválnou hranicou, ktorý

predstavuje spojenie medzi bazálnou kosťou a alveolárnou kosťou. Dentálne sa meria vzdialenosť bodov FA-FA a C-C. FA je bod, ktorý je pri pohľade na korunku M1 najbukálnejšie. C bod predstavuje centrálnu jamku molára. Z nameranej hodnoty stanovíme mieru kompenzácie.

**FA-FA ideálna = WALA-WALA -4 mm**
**Kompenzácia = FA-FA nameraná -FA-FA ideálna,**
**C-C ideálna = C-C nameraná + Kompenzácia**

*2. Druhým krokom je stanovenie skeletálnej šírky a dentálnej kompenzácie maxilly*

Meria sa vzdialenosť FA-FA a P-P. Bod P je palatálny hrbček horného molára. Nasleduje posúdenie kompenzačného sklonu horných molárov. Sklon 1. molárov je hodnotený pri pohľade zozadu odhadom, možné je tiež použitie špeciálneho meradla. Meranie vychádza z odhadu o koľko stupňov treba napriamiť moláre, aby boli postavené kolmo na alveol. Každých 5 stupňov zmeny predstavuje 1 mm miesta/strana (2 mm spolu). Ak ide o lingválne napriamenie korunky, hodnoty sú negatívne (-), ak ide o bukálne napriamenie korunky, hodnoty sú pozitívne (+).

**Kompenzácia = zmena uhla x 2 mm,**
**FA-FA ideálna = FA-FAnameraná – Kompenzácia**
**P-P ideálna = P-P nameraná – Kompenzácia**

*3. Posledným krokom je porovnanie skeletálnej šírky maxilly a mandibuly*

**P-P ideálna - C-C ideálna = x , norm = 5 mm**

Princípom **Hayesovej analýzy** (3,5) je posúdenie bazálnej šírky alveolov v tzv. CAC (Center of Alveolar crest - stred alveolu).

Pomocou posuvného meradla sa zachytia bukálne a lingválne plochy alveolárnych hrebeňov mierne apikálne od cemento-sklovinovej hranice (CEJ). Meradlo sa potom umiestni nad príslušný úsek oblúka – v maxille meziolingválne hrbčeky horných molárov, v mandibule nad centrálnu jamku dolných molárov. Na zuboch sa urobí deliaca značka, ktorá predstavuje stred alveolárneho hrebeňa. Merania sa zaznamenajú bilaterálne. Meranie je možné vykonať tiež priamym priložením meradla na stred alveolu v príslušnej lokalite.

**CAC-CAC max – CAC-CACm and = x, norm = 5 mm**

**II. Analýzy CBCT**
Medzi štandardne používané analýzy patria analýza Pennsylvánskej univerzity (Penn/UPA) a analýza Univerzity v Yonsei (Yonsei/YTA).

Princípom **analýzy University of Pennsylvania** (9,17) je porovnanie skeletálnej šírky na WALA-WALA so skeletálnou šírkou maxilly MX-MX. Zjednodušene možno povedať, že ide o CBCT verziu Andrewsovej Element III. analýzy. WALA bod je definovaný ako priesečník reznej línie s kortikálnou platničkou na axiálnom reze, pričom rezná línia prechádza cez furkáciu prvých mandibulárnych molárov na koronárnom reze. MX je definovaný ako priesečník reznej línie s kortikálnou platničkou na axiálnom reze, pričom rezná línia prechádza cez Mx–Mx (spojenie maxily a zygomatického piliera) na koronárnom reze.

**Mx-Mx - WALA-WALA = x, norm 5mm**

Princípom **analýzy Yonsei** (9, 10) je zhodnotenie bazálnej šírky alveolov na úrovni prvých molárov. Značia sa body BAWmax (vzdialenosť centier rezistencie maxillárnych prvých molárov v oblasti trifurkácie) a BAWmand (vzdialenosť centier rezistencie mandibulárnych prvých molárov v oblasti bifurkácie). Meranie je podobné Hayes analýze, meria však stred alveolu v oblasti centra rezistencie, preto sa norma mierne líši.

**BAW max - BAW mand = x, norm 0,39 ± 1.87 mm**

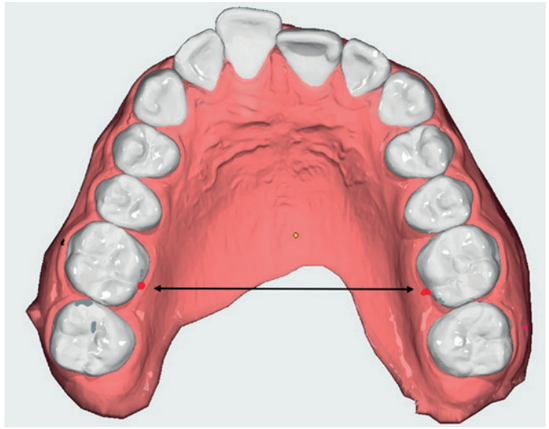

**Obr. č. 1: McNamarra meranie**





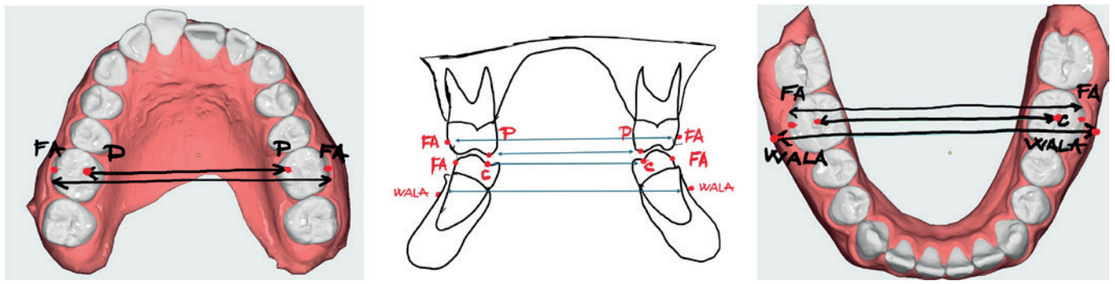


**Obr. č. 2: Meranie modelov používané v Andrews Element III. analýze**

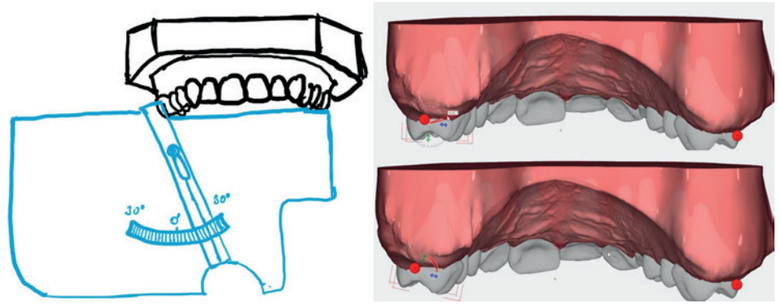


**Obr. č. 3: Posúdenie sklonu maxillárnych molárov**

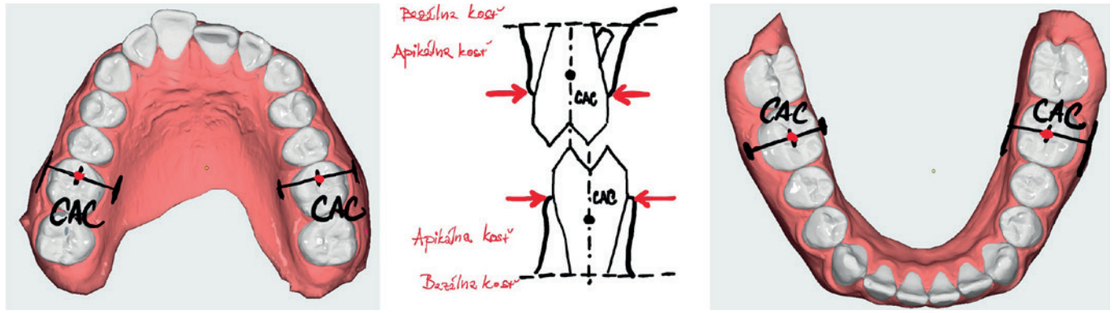


**Obr. č. 4: Merania v Hayes analýze**

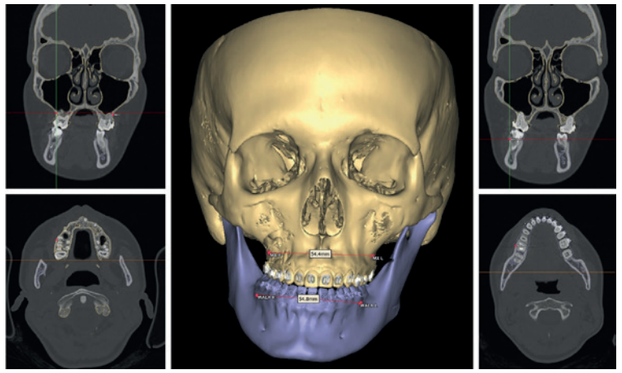

**Obr. č. 5: Penn analýza CT**

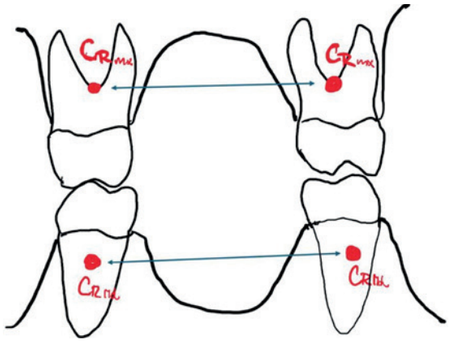


**Obr. č. 6: Princíp Yonsei analýzy**

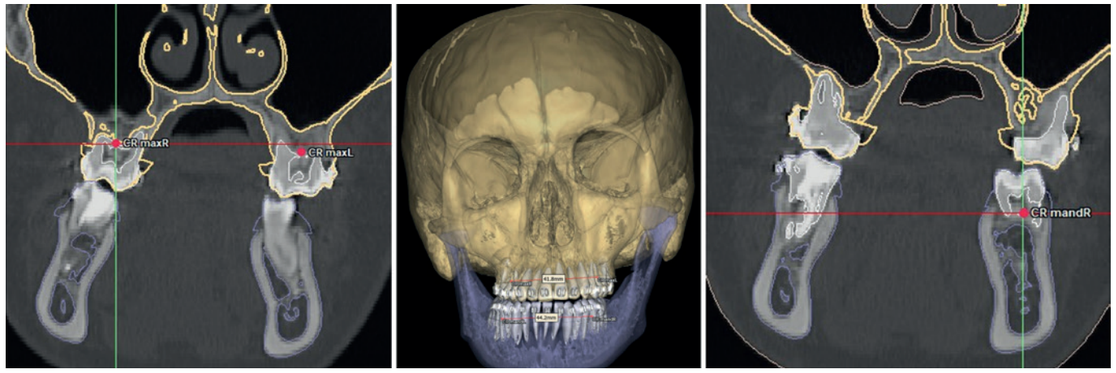


**Obr. č. 7: Yonsei analýza CT**



**Obr. č. 8: Princíp dentálnej expanzie (sprava doľava expanzné aparáty: TPA. TPA v Goshgarianovej modifikácii, Bihelix, Quadhelix, Expanzná platňa, Hyrax)**

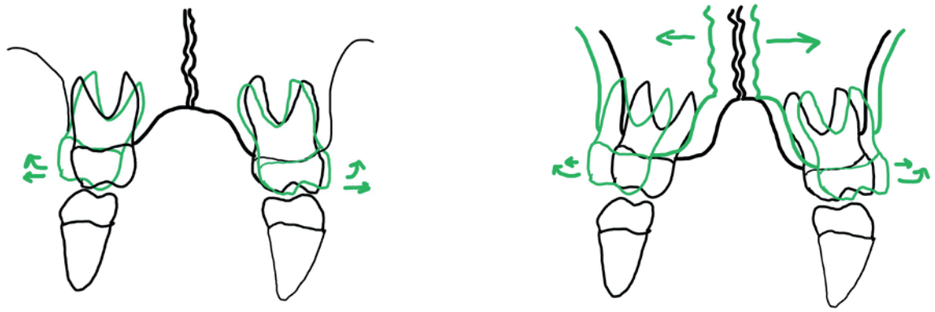

**Obr. č. 9: Princíp skeletálnej expanzie rozšírením v podnebnom šve**

## B) Terapia transverzálnej diskrepancie

V prípade, že u pacienta bola diagnostikovaná transverzálna diskrepancia šírky oblúkov, t.j. nedostatočný rozvoj transverzálneho rozmeru relatívne k rastu ostatných komponentov tváre, je možné hornú čeľusť dodatočne rozšíriť metódami transverzálnej expanzie. Použiť sa dajú rôzne typy ortodontických aparátov od snímateľných platní a transpalatálnych oblúkov, cez fixne lepené expandéry až po expandéry podporené skeletálnym kotvením.

V klinickej praxi ide najčastejšie o kombináciu skeletálneho a dentálneho rozšírenia. Princípom dentálneho rozšírenia je posilnenie mechanizmov dentálnej kompenzácie, t.j. bukálny sklon zubov a alveolov. Presný mechanizmus bukálneho posunu zubov (kontrolovaný tipping, nekontrolovaný tipping, translácia) záleží na individuálnom posúdení postavenia zubov. Dôležité je reflektovať fakt, že dentálna expanzia nerieši kauzálne skeletálny nedostatok šírky.

Miera skeletálnej expanzie ortodontickým aparátom závisí od biologickej odpovede tkanív podnebného šva na pôsobenie ortodontických síl.





Určujúcim parametrom je miera osifikácie podnebného šva. Angelieri, Franchi, Cevidanes a McNamara vypracovali metodiku na posúdenie vývoja podnebného šva, ktorý rozdelili do piatich štádií (1). V prvých troch štádiách je šev pozorovateľný na maxillárnej aj podnebnej kosti.

**Stupeň A** – Podnebný šev sa zobrazuje ako dobre viditeľná rovná línia s minimálnym vlnením.
**Stupeň B** – Šev je zvlnený, nepravidelný, no stále dobre viditeľný.
**Stupeň C** – Objavujú sa dve paralelné, zvlnené línie s vysokou denzitou charakteru kosti, oddelené lineárnym prejasnením. Väčšina pacientov pred 14. rokom sa nachádza v týchto prvých troch štádiách (4,8).

V posledných dvoch štádiách možno šev pozorovať len na maxillárnej časti podnebia.

**Stupeň D** – Šev prestavuje nepravidelnú denznú vlnitú líniu, miestami už nemusí byť viditeľný.
**Stupeň E** – Šev nie je viditeľný, tvrdé podnebie je kompletne zrastené (1).

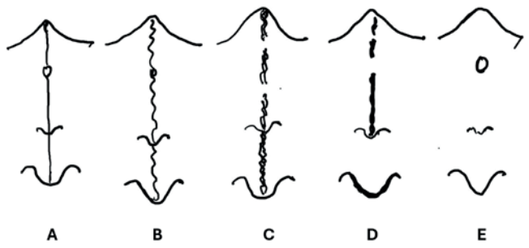


**Obr. č. 10: Schematické znázornenie podnebného šva v jednotlivých vývojových štádiách podľa Angelieri**

Meranie je vykonávané na CBCT snímke. Poloha hlavy je štandardizovaná vo všetkých troch rovinách (NHP/Frankfurtská horizontálna). Hodnotenie sa vykonáva na centrálnej axiálnej vrstve, ktorá najlepšie zachytáva šev v celej jeho dĺžke. Pri hrubšom podnebí sa vyberajú dve najaxiálnejšie vrstvy, pri zakrivenom podnebí dve centrálne axiálne vrstvy – predná a zadná časť švu. Na stanovenie štádia sa vyberá vrstva, v ktorej sú najpokročilejšie známky fúzie švu. (1)

Pri úrovni osifikácie A, B a skorom štádiu C je možné transverzálnu expanziu spoľahlivo realizovať metódou rapídnej maxillárnej expanzie dentálne kotveným expandérom (6,18). V raných štádiách vývoja (štádium A) možno použiť prakticky akýkoľvek expanzný aparát (Hyrax, Haas, quadhelix, expanzné platne). Bližšie k štádiu C najspoľahlivejšie fungujú rigidné dentálne kotvené expandéry ako Hyrax (4).

V pokročilom štádiu C a v štádiu D sa odporúča použitie skeletálnych alebo hybridne kotvených aparátov (2,6). Výhodou je prenos expanznej sily priamo na kosť a zníženie rizika poškodenia zubov a periodoncia v dôsledku zvýšenej odolnosti šva proti expanzii (13,18).

Možnou alternatívou k tejto tzv. mini-implantátmi podporovanej expanzii (z anglického Mini-implant Assisted Rapid Palatal Expansion – **MARPE**) je chirurgicky asistované rozšírenie, ktoré však nesie riziká chirurgického zásahu (8,12).

## C) Chirurgicky asistovaná rýchla maxillárna expanzia

V úrovni osifikácie v štádiu E je za účelom rozrušenia podnebného šva potrebná chirurgická intervencia – SARME (Surgically Assisted Rapid Maxillary Expansion – chirurgicky asistovaná rapídna maxillárna expanzia).

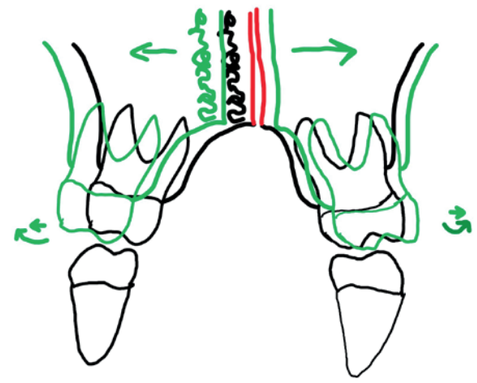

**Obr. č. 11: Princíp SARME**

Výkon sa realizuje v celkovej anestézii. V prvom kroku sa vykoná osteotómia maxilly v úrovni Le Fort I. Následne sa doplňuje o sagitálnu osteotómiu začínajúcu medzi centrálnymi rezákmi, pokračujúc na spodinu voľnejšej nosnej dierky a následne parasagitálne až na dorzálny okraj tvrdého podnebia.



**Obr. č. 12: Osteotómia v úrovni Le Fort I doplnená o sagitálnu osteotómiu medzi 11-21, na obrázku aktivačný kľúč na Hyrax in situ**

Pomocou dedikovaného setu dlát a kladiva sa rozrušujú všetky piliere strednej etáže tváre pripájajúce maxillu k zvyšku lebky. Down-fracture (zlomenina maxilly smerom nadol a následná mobilizácia) sa nevykonáva. Vzniknuté segmenty maxilly sú jemne mobilizované pomocou širokého dláta a kontroluje sa funkcia skeletálneho expandéra, ktorý pacientovi aplikuje ešte pred príjmom na hospitalizáciu ošetrujúci čeľustný ortopéd. Rana je sutúrovaná, pooperačne prebieha 5-dňová fáza konsolidácie za účelom formácie elastického kalusu. Na 5.-7. pooperačný deň začína distrakcia maxilly v rýchlosti 0,25mm za deň (1 otáčka expandéra denne). Toto pomalšie tempo sa v skúsenostiach autorov ukázalo ako spoľahlivejšie po stránke hojenia tvrdých a mäkkých tkanív (11,16). Distrakčná fáza prebieha až do dosiahnutia požadovaného rozsahu expanzie. Počas celého tohto obdobia a ďalšie 4 týždne po ukončení distrakcie je pacient na prísnej tekutej strave. Ďalším obmedzením je zákaz smrkania. Počas celej distrakčnej fázy sa pacient dostavuje na pravidelné kontroly u maxilofaciálneho chirurga a ošetrujúceho čeľustného ortopéda.



**Obr. č. 13: Pacient po SARME po dosiahnutí žiadaného rozmeru distrakcie**

Po ukončení fázy distrakcie sa odporúča zataviť skrutku na expandéri pomocou flow kompozitu, aby nedochádzalo k neplánovaným pohybom. Expandér zostáva na maxille nasledujúce 3 mesiace ako stabilizátor získanej šírky za účelom minimalizácie relapsu. Určitá miera relapsu je napriek tomu vždy prítomná, preto sa rozmer odporúča prekorigovať (7). Dlhodobá stabilita po SARME však závisí aj od schopnosti čeľustného ortopéda zabezpečiť stabilnú a funkčnú oklúziu.

**Komplikácie SARME**

Medzi najčastejšie komplikácie patrí **dehiscencia gingívy** okolo zubov 11 a 21. Za účelom minimalizácie straty dentogingiválneho uzáveru sa odporúča pomalé tempo distrakcie – 0,25mm denne. Pri nedodržaní odporúčaní v zmysle tekutej stravy zo strany pacienta môže dôjsť k dehiscencii so závažnými rozmermi, prípadne k **devitalizácii** až **luxácii zuba.**



**Obr. č. 14: Pacient po SARME s dehiscenciou gingívy pri zube 21**

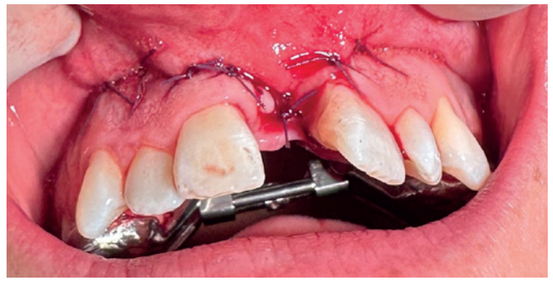

**Obr. č. 15: Pacient po SARME po sutúre dehiscencie pri zube 21**

Ďalšou možnou komplikáciou v spojitosti so zubami v okolí osteotómie je **pulpárny hematóm**. Vzniká v dôsledku samotnej osteotómie a manipulácie s fragmentami počas distrakcie. V mnohých prípadoch hematóm spontánne resorbuje, avšak niektoré zuby môžu devitalizovať a vyžadovať endodontické ošetrenie.





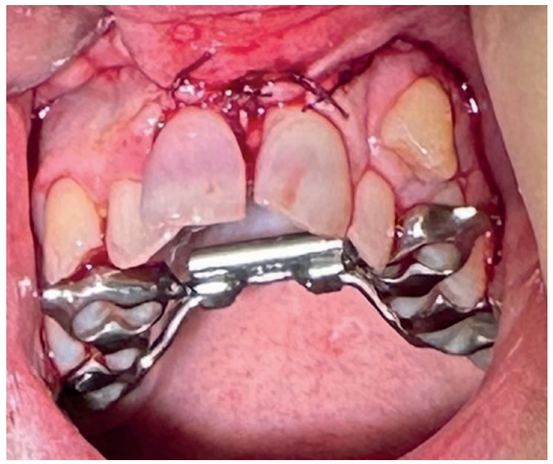

**Obr. č. 16: Pulpárny hematóm zuba 11 u pacienta po SARME, stav po sutúre dehiscencie gingívy (zdroj: archív KÚČTCH)**

**Nedostatočná kostná neohistogenéza** v oblasti sagitálnej osteotómie predstavuje ďalšiu komplikáciu. Ide o čiastočné zlyhanie operačného výkonu, nakoľko v tomto prípade indikácia operácie nie je úplne naplnená. Takýto defekt je možné augmentovať autológnym alebo alogénnym materiálom.

Jednou z najobávanejších komplikácií je **malunion maxilly** – nevyhovujúce zhojenie kostného kalusu po distrakcii s perzistujúcim fibrotickým spojením so zvyškom tvárového skeletu. Klinicky sa prejavuje patologickou pohyblivosťou hornej čeľuste, ktorá je pozorovateľná aj pri bežnej činnosti, napríklad pri príjme potravy. V takomto prípade je potrebné revidovať osteotomickú líniu s dôslednou exkochleáciou a prípadnou aplikáciou kostného štepu (11).

Vzhľadom na uvedené možné komplikácie je indikáciu SARME vždy potrebné dôkladne zvážiť. Pacienti často negatívne vnímajú koncept dvoch operácií. Pooperačné obdobie s prítomnou diastémou a režimom na tekutej strave (obdobie distrakcie + 4 týždne) vyžaduje značnú spoluprácu pacienta. Pri hodnotení risk-benefit pomeru je ale vždy potrebné zohľadniť viacero faktorov – **nedostatočná šírka maxilly môže výrazne kompromitovať dlhodobý výsledok ďalšej ortodontickej, resp. ortognátnej liečby.**

SARME pri dodržaní správneho operačného, ako aj pooperačného postupu, pravidelných kontrol ako u maxilofaciálneho chirurga, tak i u čeľustného ortopéda predstavuje účinné a predovšetkým bezpečné operačné riešenie transverzálnej šírky maxilly.

## Zdroje


1. ANGELIERI, F., FRANCHI, L., CEVIDANES, L.H.S. et al., 2013. Midpalatal suture maturation: classification method for individual assessment before rapid maxillary expansion. Am J Orthod Dentofacial Orthop, 144(5), pp.759–769. https://doi.org/10.1016/j.ajodo.2013.04.022.

2. CANTARELLA, D., DOMINGO, C., GUERRERO, M.E., et al., 2017. Midfacial skeletal expansion using a novel miniscrew-anchored maxillary expander in late adolescents and adults: A clinical study. Angle Orthod, 87(5), pp.687–695. https://doi.org/10.2319/100716-749.1.

3. GONZÁLEZ, A.G., LÓPEZ, A.F., FERNÁNDEZ, S.T., et al., 2018. Sensitivity and specificity of a radiographic, tomographic and digital model analysis for determining transverse discrepancies. Rev Mex Ortod, 6(1), pp.28–34.

4. GUEDES, F.P., DE ALMEIDA CARDOSO, M., HENRIQUES, J.F.C., et al., 2018. Tomographic evaluation of the maturation stage of the midpalatal suture in postadolescents. Am J Orthod Dentofacial Orthop, 153(6), pp.818–824. https://doi.org/10.1016/j.ajodo.2017.10.020.

5. HAYES, J., 2010. In search of improved skeletal transverse diagnosis. Part II: a new measurement technique. In, 114, pp.34–39.

6. CHOI, S.H., LEE, K.J., CHOI, Y.J. et al., 2016. Effect of age on the success rate of miniscrew-assisted rapid palatal expansion. Korean J Orthod, 46(6), pp.375–386. https://doi.org/10.4041/kjod.2016.46.6.375.

7. JENZER, A.; CZEREPAK, J.; IVORY, J. Introduction to Contemporary Orthognathic Surgery. Quintessence Publishing, 2024.

8. JIMENEZ-VALDIVIA, L.M., MALPARTIDA-CARRILLO, V., ROJAS-GARCÍA, P., et al., 2019. Midpalatal suture maturation stage assessment in adolescents and young adults using cone-beam computed tomography. Prog Orthod, 20(1), p.41. https://doi.org/10.1186/s40510-019-0291-z.

9. KONG, L., LIU, Y., ZHOU, X., et al., 2024. Responsiveness of three measurements in cone-beam computed tomography transverse analyses during both tooth-supported and mini-screw-assisted rapid maxillary expansion. Angle Orthod, 94(1), pp.39–50.

10. KOO, Y.J., CHOI, S.H., KEUM, B.T., et al., 2017. Maxillomandibular arch width differences at estimated centers of resistance: comparison between normal occlusion and skeletal Class III malocclusion. Korean J Orthod, 47(3), pp.167–175.

11. POSNICK, J.C. Orthognathic surgery: principles & practice. 2014.

12. REIS, L.G., RIBEIRO, R.A., VITRAL, R.W.F. et al., 2020. Classification of the midpalatal suture maturation in individuals older than 15 years: a cone beam computed tomographic study. Surg Radiol Anat, 42(6), pp.715–723. https://doi.org/10.1007/s00276-020-02518-3.

13. SAVOLDI, F., WONG, K.K., YEUNG, A.W.K., et al., 2022. Midpalatal suture maturation staging using cone beam computed tomography in patients aged between 9 to 21 years. Sci Rep, 12, p.4501. https://doi.org/10.1038/s41598-022-08293-y.

14. SHEN, J., LIU, Z., SHUAI, J., et al., 2025. Transverse dentoalveolar development in Chinese children and adolescents: A cross-sectional study using revised Andrews' Element III analysis. Am J Orthod Dentofacial Orthop, 167(2), pp.144–153.

15. TAMBURRINO, R.K., BOUCHER, N.S., VANARSDALL, R.L. et al., The transverse dimension: diagnosis and relevance to functional occlusion. RWISO J, 2(1), pp.13–22.

16. VAVRO M. Osteotómia maxilly v úrovni Le Fort I (špecializačná práca). Bratislava : Univerzita Komenského v Bratislave, 2022.

17. ZHANG, C.X., TAN, X.M., WU, W., et al., 2021. Reliability of 2 methods in maxillary transverse deficiency diagnosis. Am J Orthod Dentofacial Orthop, 159(6), pp.758–765.

18. ZHOU, Y., LONG, H., YE, N., et al., 2019. The effectiveness and safety of miniscrew-assisted rapid palatal expansion: a systematic review and meta-analysis. Orthod Craniofac Res, 22(4), pp.248–255. https://doi.org/10.1111/ocr.12271.






# Rozhovor s Dr. Elizabeth Menzel



Dr. Elizabeth Menzel (vpravo) je uznávaná odborníčka a prednášajúca pre spoločnosť Ormco, s ktorou spolupracuje od roku 2006. Vo svojej práci sa v súčasnosti zameriava na interdisciplinárnu biodynamickú ortodonciu a ortodontickú liečbu temporomandibulárneho kĺbu – od diagnostiky až po dosiahnutie nepatologickej centrickej polohy. Vyštudovala zubné lekárstvo (B. Ch. D.) na Univerzite v Stellenboschi v Južnej Afrike v rokoch 1987 – 1992. Po ukončení štúdia absolvovala postgraduálne štúdium v odbore ortodoncia v praxi Dr. Brigitte König-Toll v nemeckom meste Kronberg (1992 – 1994). Následne pôsobila ako asistentka v oddelení čeľustnej ortopédie na Univerzite v Kieli (1995 – 1996) pod vedením Prof. Dr. Helgeho Fischer-Brandiesa, kde sa špecializovala na ochorenia čeľuste a sánky a ich liečbu (v spolupráci s Prof. Axelom Bumannom). V roku 1997 úspešne zložila špecializačnú skúšku z ortodoncie pod vedením Prof. Dr. Schopfa na Univerzite vo Frankfurte. Od roku 1998 pôsobí ako ortodontistka v spoločnej zubno-ortodontickej praxi v Herschingu am Ammersee. Okrem toho získala skúsenosti aj vo Veľkej Británii a vo Vilniuse v Litve, kde sa venovala liečbe pacientov s ťažkými ochoreniami čeľustí. Od roku 2003 používa systém Damon a od roku 2006 aktívne prednáša na odborných podujatiach v Európe aj mimo nej. V súčasnosti sa jej odborný záujem sústreďuje najmä na interdisciplinárnu biodynamickú ortodonciu a komplexnú liečbu temporomandibulárneho kĺbu – od presnej diagnostiky až po dosiahnutie stabilného, fyziologicky správneho a bezbolestného vzťahu čeľustí. Interview s pani doktorkou Elizabeth Menzel, ktorá v októbri roku 2025 viedla v Prahe intenzívny 4-dňový kurz o diagnostike a liečbe temporomandibulárneho kĺbu:

**1. Čo vás priviedlo k ortodoncii?**

Vlastne to bol môj ortodontista. Ako 11-ročná som od neho dostala Franklov aparát na tretiu triedu. Bola som pacient, ktorého prezentoval na svojej odbornej skúške. Zamilovala som sa doňho a rozhodla sa stať čeľustnou ortopédkou. Neskôr, keď som študovala na univerzite, som si uvedomila, že ortodoncia sa netýka iba zubov, ale aj polohy čeľustí, dýchacích ciest, polohy jazyka, temporomandibulárneho kĺbu a pacientov, ktorí trpia bolestivými syndrómami. A teda, že je tu širšie pole možností pomáhať a liečiť, ako keby som „iba“ vŕtala zuby.

**2. Prečo ste sa začali venovať liečbe temporomandibulárneho kĺbu ?**

Po prvé, začala som pracovať u kolegu, ktorý sa sám temporomandibulárnemu kĺbu dlhodobo venoval. Ortodonciou žil, dýchal pre ňu. Priviedol ma na Univerzitu v Kieli, kde pracoval profesor Bumann. Profesor Bumann ako prvý pripravil rozsiahly manuál na diagnostiku temporomandibulárneho kĺbu v Nemecku. Opísal v ňom jeho anatómiu, funkciu, aj to, akým spôsobom sa poškodzuje. Ako jeho študent som so spolužiakmi bola zodpovedná za odovzdávanie týchto znalostí mimo fakultu. Učili sme kolegov, ako vyšetriť temporomandibulárny kĺb, aj ako rozumieť MRI skenom. Dennodenne som sa vzdelávala o čeľustnom kĺbe a potom už pre mňa nebola iná cesta, iba v tom pokračovať.

**3. S akými výzvami ste sa stretli počas dvadsiatich rokov, kedy vediete svoje kurzy o temporomandibulárnom kĺbe?**

S výzvami som sa stretla a bolo ich hneď niekoľko. Prvou výzvou bolo, že som bola jednou z prvých žien, ktoré prednášali v inak mužskom svete prednášajúcich. Nebrali ma vážne. Vedela som, že ukazujem čosi nevšedné a deprivovalo ma dostávať odozvu: „Máte peknú dokumentáciu“, ako keby išlo iba o kurzy estetiky. Druhou výzvou bolo, že pred dvadsiatimi rokmi boli všeobecné znalosti čeľustných ortopédov o temporomandibulárnom kĺbe veľmi obmedzené. Nepredpokladala sa žiadna spojitosť s ortodonciou. Až v rokoch 2007 a 2010 bola medzinárodne uznaná myšlienka ich silného vzájomného prepojenia. Začali tiež vychádzať štúdie na túto tému. Dovtedy bola táto oblasť pokladaná za istú formu alternatívnej ortodoncie a nepripisoval sa jej význam. Paradoxne pacienti pre mňa výzvou nikdy neboli.

**4. Čo by ste chceli, aby si účastníci odniesli z vašich kurzov?**
„Berte svojich pacientov vážne!“ Pochopte, že sa nejedná iba o rovné zuby, ale o zdravý orálny systém. A to je miesto nielen pre zuby, ale prebieha tu aj dýchanie, prehĺtanie, reč a v neposlednom rade funkčné žuvanie. Ponúkam pohľad out of the box. Pri modeloch detského chrupu okrem pekného výsledného úsmevu treba myslieť aj na to, že sa jedná o stále sa vyvíjajúci systém podliehajúci rastu a je potrebné myslieť na jeho funkčnosť, napríklad pri dýchaní.

**5. Aké máte ďalšie plány?**
Plánujem oveľa menej prednášať. Vynechám najmä veľkokapacitné prednášky a ponechám si prednášky na univerzite a pre odborné spoločnosti. Dúfam aj, že napíšem knihu pre kolegov do bežnej praxe, ktorí chcú premýšľať o 3D ortodoncii.

**6. Odkiaľ pochádza vaša nezlomná energia?**
Už ako dieťa som bola hyperaktívna. Vtedy som tým trpela. Dnes sa to prejavuje množstvom energie. Nabíja ma aj vášeň pre moju prácu. Nikdy sa neunavím, keď dostávam spätnú väzbu pacientov v podobe úsmevu, úľavy od bolesti, radosti, že niekto rozumie ich zdravotnému problému. Že za ich bolesťami nevidím psychologický dôvod, ale skutočné štrukturálne a zdravotné problémy, ktorými trpia. Som vďačná za to, že im môžem pomáhať.

**7. Je niečo, čo by ste chceli povedať?**
Je dôležité veriť tomu, čo robíme. Podporujme našich pacientov. Pomáhajme a liečme. Pekný úsmev v závere liečby je bonus.

**Ďakujem za milý rozhovor.**
**MUDr. Alexandra Dařílková**

## Blahoželáme absolventom špecializačného štúdia



Dňa 6. novembra 2025 sa konali špecializačné skúšky na Katedre čeľustnej ortopédie LF SZU v Bratislave a dňa 23. februára 2026 na Lekárskej fakulte Univerzity Pavla Jozefa Šafárika v Košiciach. V mene celej redakcie by sme radi pogratulovali našim kolegom: MDDr. Paulíne Pobijakovej, MDDr. Denisovi Ruškárovi, MDDr. Adamovi Bogackému, MDDr. Magdalene Bogackej, MDDr. Eve Kopernickej, MDDr. Júlii Gondžúrovej a MDDr. Ivane Ligusovej k úspešnému zloženiu špecializačnej skúšky.

## Blahoželáme k významnému životnému jubileu

Srdečne blahoželáme našim kolegom, ktorí v týchto dňoch oslavujú svoje okrúhle životné jubileá: MUDr. Igorovi Foltovi, MUDr. Alene Gulíkovej, MUDr. Blanke Chovančíkovej Suchancovej, PhD., MHA, MUDr. Kataríne Jakubovej, MUDr. Kataríne Kočárovej, MUDr. Anne Kopčovej, MUDr. Petrovi Krošlákovi, MUDr. Daniele Kroupovej, MUDr. Gabriele Meravej, MUDr. Kataríne Muchovej a MUDr. Dagmar Trubenovej.

Prajeme im pevné zdravie, neutíchajúcu energiu, veľa osobných i pracovných úspechov a radosť z každého ďalšieho roku.



ORTO SLOVENSKÁ ORTODONTICKÁ SPOLOČNOSŤ

Prihlasovanie na kongres je možné od 1. 10. 2026 cez prihlasovací formulár na webovej stránke **orto.sk**

SAVE THE DATE

19. - 20. marec 2027
Crowne Plaza **Bratislava**

**Kongres Slovenskej ortodontickej spoločnosti**

Hlavná téma

**Komplikované a komplexné prípady**

**Vážené kolegyne, vážení kolegovia,**

srdečne vás pozývam na Kongres Slovenskej ortodontickej spoločnosti, ktorý sa uskutoční 19. – 20. marca 2027 v Bratislave.

Spoločne sa zameriame na tému komplexné a komplikované prípady, ktoré nás v každodennej praxi najviac posúvajú - odborne aj ľudsky.

Teším sa na osobné stretnutie, odbornú diskusiu a zdieľanie skúseností v kruhu slovenskej ortodontickej komunity.

Teším sa na vás.



Prezidentka Kongresu Slovenskej ortodontickej spoločnosti

MUDr. Daniela Kafková

# Kalendár podujatí

| Dátum | Vzdelávacie podujatie | Miesto | Kontakt / registrácia |
|---|---|---|---|
| 16. – 18. 4. 2026 | EAS7 CONGRESS – Aligner next generation | Brussels (BE) | www.eas-aligners.com |
| 17. – 18. 4. 2026 | Auxiliaries in orthodontics: cantilevers, Biomechanics and use of caltilevers (Dr. Abunevičiūtė) | Riga (LV) | mholes@americanortho.com |
| 24. – 25. 4. 2026 | Inteligentné liečebné mechaniky používané v Pittsových protokoloch (Dr. Meskini) | Varšava (PL) | info@orthogroup.pl |
| 1. – 3. 5. 2026 | Kongres AAO (American association of orthodontics) | Orlando (FL) | annualsession.aaoinfo.org |
| 8. – 9. 5. 2026 | OrthoDonation – courses for a cause | Pécs (HU) | www.instagram.com/orthodonation |
| 15. 5. 2026 | C 3: Clip, Click, Control.The (EM)Power Of Active Self – Ligation (Dr. Sampermans) | Mikulov (CZ) | mholes@americanortho.com |
| 15. – 16. 5. 2026 | Alignery v každodennej ortodontickej praxi (Dr. Coskun, Dr. Ganczarska – Kaliszuk, Dr. Ivančová, Dr. Piergientili) | Podbanské (SK) | viera.bacova@grandortho.sk |
| 15. – 16. 5. 2026 | Auxiliaries in orthodontics: cantilevers, Biomechanics and use of caltilevers ( Dr. Abunevičiūtė ) | Lublin (PL) | mholes@americanortho.com |
| 21. – 24. 5. 2026 | Angel International master course 3rd edition | Monaco (MC) | mastercourse.angelaligner.com |
| 22. 5. 2026 | Class II. with and without compliance (Dr. Manzo) | Sofia (BG) | mholes@americanortho.com |
| 22. 5. 2026 | Study club Dental monitoring | Bratislava (SK) | b.karatnikova@dental-monitoring.com |
| 22. 5. 2026 | Class II. and class III. treatment with dual activation mechanics and strategic auxiliaries | Mierzecin (PL) | mholes@americanortho.com |
| 30. 5. 2026 | Final precision: Clinical strategies for effective orthodontic finishing and detailing (Dr. Mirabella) | Helsinki (FIN) | mholes@americanortho.com |
| 5. 6. 2026 | Ortodontické ministrutky: Orthoeasy vs. Benefit (Dr. Sabo) | Bratislava (SK) | sabosmartorto.sk/sabo-orto-academy/registracia-kurzov/ |
| 5. – 6. 6. 2026 | Modern Digital Orthodontics – excellence refined (Dr. Sampermans) | Spitz (AT) | mholes@americanortho.com |
| 7. – 11. 6. 2026 | 101. kongres európskej ortodontickej spoločnosti | Dublin (IE) | congress.eoseurope.org |
| 10. – 13. 6. 2026 | SWA - Success with aligners (Dr. Dilkova, Dr. Bartolommei) | Sofia (BG) | alignersofiacourse@docaligner.it |
| 19. 6. 2026 | Self ligating and biomechanics (Dr. Manzo) | Palanga (LT) | mholes@americanortho.com |
| 20. – 21. 8. 2026 | Strategies of cl II treatment in teens and adults (Dr. Laursen, Dr. Botticelli) | Aarhus (DK) | mholes@americanortho.com |
| 4. 9. 2026 | Study club SPARK (Dr Ivančová) | Banská Štiavnica (SK) | kerekes@envistaco.com |
| 10. – 12. 9. 2026 | Advancing aligner orthodontics: Powered by AI & perfected by experts | Nice (FR) | prime-aligner-summit.com |
| 10. – 12. 9. 2026 | Masterclass: kombinovaná ortodonticko-chirurgická terapie skeletálních vad (Dr.Foltán) | Košice (SK) | facevision.cz/vzdelavani |
| 17. – 19. 9. 2026 | Kongres českej ortodontickej spoločnosti | Mariánske Lázně (CZ) | kongrescos.cz |
| 11. 10. 2026 | Když jazyk nefunguje v orofaciální oblasti správne (Mgr. Lea Šafránková, Bc. Lada Andrová) | Praha (CZ) | jana.pochvalovska@italdent.cz |
| 15. – 17. 10. 2026 | Shaping tomorrow, explore the angel aligner universe – Angel aligner middle – East symposium | Dubai (UAE) | symposium.angelaligner.com |
| 23. – 24. 10. 2026 | Biomechanics and skeletal anchorage ( TADs ) in orthodontics and wire bending ( Dr. Paolo Manzo ), in-office course | Neapol (IT) | info@manzoacademy.com |
| 13. – 14. 11. 2026 | Study Club – liečba alignermi (Dr.Paulisová, Dr. Ivančová) | Lednice (CZ) | eleonoraivancova@gmail.com |
| 20. – 21. 11. 2026 | Damon Ultima Advanced Finishing and Clinical Protocols (Dr. Iciar Liaca) | Praha (CZ) | kerekes@envistaco.com |
| 20. – 22. 11. 2026 | Mastercoip for young practitioners (Dr. Diego Peydro, Dr. Iván Malagón) | Berlin (DE) | kerekes@envistaco.com |
| 11. – 13. 12. 2026 | AlignerPRO: Expert Course in Aligner Technique (Dr. Enzo Pasciuti) | Pec pod Snežkou (CZ) | kerekes@envistaco.com |
| 04. – 6. 3. 2027 | Where innovation meets clinical mastery – Angel aligner third european symposium | Seville (ES) | symposium.angelaligner.com |
| 19. – 20. 3. 2027 | Kongres slovenskej ortodontickej spoločnosti | Bratislava (SK) | www.orto.sk |