október 2/2025, VII. Ročník

SLOVENSKÁ ORTODONTICKÁ SPOLOČNOSŤ

čeľustný ortopéd

Časopis Slovenskej ortodontickej spoločnosti



2/2025 ISSN 2644-500X

solventum | Authorized Distributor

3M Health Care
is now Solventum

Victory Series™ a Victory Series™ Low Profile
- 20 let nejlepších zkušeností

- anatomicky tvarovaná baze s „Micro-Etch“ povrchem, dokonalá adheze
- zřetelná dlouhá osa zámku pro přesnější lepení
- design torque-in-base pro pohodlnou nivelizaci, přesnost slotu
- Low Profile zámek nízkého profilu
- přehledný barevný identifikační systém zámků
- hladký design pro větší komfort pacienta
- v systémech MBT™, Roth, Alexander atd., v provedení APC™ II nebo bez adheziva

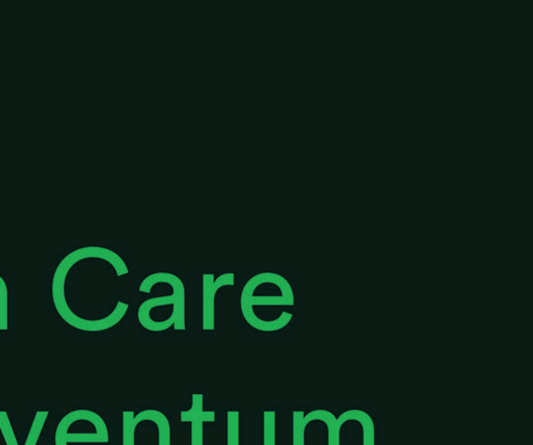

To nejlepší, co si můžete pro sebe a své pacienty přát.

JPS s.r.o., Velichovská 14, 155 00 Praha 5, tel.: +420 235 518 936, www.jps.cz,
e-mail: objednavky@jps.cz, zelená linka (volání zdarma): 800 111 577 (Česká republika), 0800 004 277 (Slovensko)

JPS

Produkty jsou určeny pro ortodontickou léčbu, výrobek je zdravotnickým prostředkem.

Editoriál

Milé kolegyne a kolegovia,



digitalizácia prináša do čeľustnej ortopédie významné inovácie a spolu s nimi aj nové výzvy. Čeľustná ortopédia prechádza zásadnou transformáciou vďaka moderným technológiám, ktoré zefektívňujú diagnostiku aj liečbu. Digitálne 3D skenery nahrádzajú tradičné odtlačky, softvérové nástroje a umelá inteligencia prinášajú presnejšie plánovanie pohybu zubov a simulácie výsledkov liečby. Vďaka telemedicíne môžu pacienti sledovať svoj progres na diaľku, čo výrazne šetrí čas. Tieto inovácie posilňujú komfort pacienta a efektivitu práce čeľustných ortopédov.

Moderné technológie majú obrovský potenciál, musíme ale myslieť aj na to, že musia ostať pomôckou, nie náhradou odborného úsudku, prípadne osobného kontaktu pacienta s čeľustným ortopédom. Balans medzi pokrokom a tradičnou odbornosťou je kľúčom ku skutočne kvalitnej starostlivosti.

Príjemné čítanie,
MUDr. Miriam Alexandrová

Obsah

- Zo zasadania Výboru SOS 4
- Správy z kongresov a školení 8
- Profilová Analýza pacientov liečených Myobrace systémom 10
  MDDr. Eva Kopernická, MDDr. Zuzana Hudáková, MDDr. Denis Ruškár, MUDr. Simona Dianišková, PhD., MPH, univ.doc.
- Ortodontická a chirurgická extrúzia vážne poškodeného zuba – 1. časť 16
  MDDr. Petra Barátová, DMD, MSc Dafni Doukaki, MUDr. Simona Dianišková, PhD., MPH, univ.doc.
- Skeletálna expanzia maxily pomocou systému Invisalign Palatal Expander – Kazuistika 22
  MDDr. Magdalena Bogacka, MDDr. Adam Bogacki, MUDr. Simona Dianišková, PhD., MPH, univ.doc.
- Rozhovor – Dr. André El Zoghbi 28

14. vydanie časopisu Čeľustný ortopéd (2/2025), 7. ročník
Dátum vydania: 29. 10. 2025
Názov vydavateľa: Slovenská ortodontická spoločnosť, o.z.
Sídlo vydavateľa: Líščie údolie 57, 841 32 Bratislava
IČO vydavateľa: 36 068 934
ISSN 2644-500X
EV 5785/19

Príjem príspevkov a ohlasov: casopis.co@gmail.com
Grafická úprava: Clockwise s.r.o., www.clockwise.sk

Časopis Čeľustný ortopéd vychádza 2x ročne ako odborný a informačný časopis Slovenskej ortodontickej spoločnosti v predpokladanom náklade 3 000 ks.

Publikované rukopisy ani obrazový materiál redakcia nevracia.
Cena jedného výtlačku: 10 € (s DPH) + poštovné
(pre členov SOS a SKZL zdarma)

Redakčná rada:
Šéfredaktor:
MUDr. et MUDr. M. Alexandrová (Bratislava)
Zástupca šéfredaktora:
MUDr. M. Krošláková (Brezno)
Redakčná rada:
MDDr. Ľ. Gazdík (Dolný Kubín)
MUDr. R. Šilla (Prešov)
MDDr. A. Nováková PhD. (Bratislava)

Cenník inzercie – časopis Čeľustný ortopéd
1/1 strany ..... 728 €
1/2 strany ..... 364 €
1/4 strany ..... 183 €
2/3 strany ..... 484 €
1/3 strany ..... 242 €

Cenník inzercie – časopis Čeľustný ortopéd
Inzercia na zadnej vnútornej strane obálky časopisu..... 900 €
Inzercia na prednej vnútornej strane obálky časopisu..... 1 000 €
Inzercia na vonkajšej strane obálky časopisu..... 2 000 €
Ceny sú uvádzané bez DPH

Informácie z Výboru Slovenskej ortodontickej spoločnosti

Milé kolegyne, milí kolegovia,

už teraz sa tešíme na spoločné stretnutie na kongrese Slovenskej ortodontickej spoločnosti, ktorý sa uskutoční v dňoch 20. – 21. marca 2026 v Košiciach. Naša spoločnosť si bude v rámci kongresu pripomínať už **25. výročie** svojej existencie. Celý program, ktorý bude zahŕňať aj predkongresové kurzy, vo štvrtok 19. marca, ako aj praktické informácie, budeme postupne zverejňovať na stránke spoločnosti www.orto.sk.

S veľkým potešením si dovoľujem privítať našich nových členov: Dr. Viktorovú, Dr. Vicmandy, Dr. Jurkulákovú a Dr. Jenčovú. Všetkým prajeme veľa osobných a profesionálnych úspechov a verím, že sa stanú aktívnymi členmi SOS, ktorí prispejú k pozitívnemu zviditeľneniu celej odbornej komunity.

Popri kongrese vás srdečne pozývame aj na ostatné vzdelávacie akcie organizované v spolupráci s SOS, medzi ktorými nájdete klinické workshopy, kazuistické bloky aj témy z praxe. Termíny jednotlivých kurzov a možnosti registrácie budú zverejňované priebežne na stránke www.orto.sk.

Radi vám tiež pripomíname, že sú platné Štandardné terapeutické postupy liečby v čeľustnej ortopédii, ktoré predstavujú základný rámec odbornej a kvalitnej starostlivosti. Ich kompletné znenie a viac informácií nájdete na našej stránke www.orto.sk v sekcii pre členov. Minimálne štandardy sú dostupné aj všetkým zdravotným poisťovniam a v prípade nezrovnalostí sa bude okrem štandardných revíznych pravidiel prihliadať aj na vyššie spomínané štandardy SOS.

Chceme vás zároveň povzbudiť, aby ste sledovali a zdieľali naše profily #viacnežstrojček na Instagrame a Facebooku. Vaša aktivita pomôže dostať kvalitné informácie k širšej verejnosti.

Prosíme vás tiež, aby ste si aktualizovali svoj profil na stránke www.orto.sk – či už ide o kontaktné údaje, ambulanciu, ordinačné hodiny alebo ponúkané služby – aby vás pacienti vedeli ľahko nájsť. Ak nedostávate náš newsletter, dajte nám prosím vedieť na adrese info@orto.sk, aby sme vás zaradili do odberu.

Zároveň vás žiadame o spoluprácu pri ochrane záujmov nášho odboru. Podnety na nelegálne poskytovanie zdravotnej starostlivosti v odbore čeľustná ortopédia posielajte na president@orto.sk. Prosíme vás aj o to, aby ste informovali pacientov o správnom právnom postupe, ako sa môžu brániť proti neodbornej či nelegálnej starostlivosti.

Ďakujeme, že ste aktívnou súčasťou SOS, že zdieľate svoje skúsenosti a pomáhate posúvať náš odbor aj povedomie verejnosti dopredu. Tešíme sa na stretnutie v Košiciach aj na pripravovaných kurzoch.

S pozdravom

Dr. med. dent. Marián Sabo,
prezident Slovenskej ortodontickej spoločnosti

Blahoželáme absolventom špecializačného štúdia

Dňa 1. júna 2025 sa konali špecializačné skúšky na Lekárskej fakulte Univerzity Pavla Jozefa Šafárika v Košiciach. V mene celej redakcie by sme radi pogratulovali našim kolegom MDDr. Dominike Jenčovej, MDDr. Márii Futejovej, MDDr. Martine Viktorovej, MDDr. Saskii Wiczmándy, MDDr. Zuzane Jurkuľákovej a MDDr. Miroslave Repáňovej k úspešnému zloženiu špecializačnej skúšky.

Trestnoprávne následky poskytovania zdravotnej starostlivosti v čeľustnej ortopédii bez špecializácie

Peter Kováč[1*, 2], Igor Moravčík[3], Marián Sabo[4], Ladislav Czako[5], Silvia Timková[6], Andrej Thurzo[7*]

1. doc. JUDr. MUDr. Peter Kováč, PhD. et. PhD. – advokát; Ústav súdneho lekárstva Lekárskej fakulty Univerzity Komenského, Bratislava
2. forensic.sk, Inštitút forenzných medicínskych expertíz, s.r.o., Bratislava
3. MUDr. Igor Moravčík – prezident Slovenskej komory zubných lekárov
4. Dr. med. Dent. Marián Sabo – prezident Slovenskej ortodontickej spoločnosti
5. doc. MUDr. Ladislav Czakó, PhD., MPH – Prednosta Kliniky ústnej, čeľustnej a tvárovej chirurgie Lekárskej fakulty Univerzity Komenského a UNB, Bratislava
6. doc. MUDr. Silvia Timková, PhD., MHA – hlavná odborníčka MZ SR pre zubné lekárstvo, I. stomatologická klinika na Lekárskej fakulte UPJŠ a UNLP v Košiciach
7. MDDr.Eleonóra Ivančová,PhD.,MHA – vedúca špecializačného programu čeľustná ortopédia UPJŠ, Klinika stomatológie a maxilofaciálnej chirurgie UPJŠ LF a UNLP
8. doc. MUDr. Andrej Thurzo, PhD., MPH, MHA – hlavný odborník MZ SR pre čeľustnú ortopédiu, Klinika ortodoncie, regeneratívnej a forenznej stomatológie Lekárskej fakulty Univerzity Komenského v Bratislave a Sangre Azul

Korešpondujúci autori: kovac@forensic.sk, Andrej@Thurzo.sk

Sankcie cieleného presúvania zubov bez špecializácie

V posledných rokoch sa čoraz častejšie stretávame s prípadmi, keď zubní lekári alebo iné subjekty vykonávajú zákroky v oblasti čeľustnej ortopédie bez absolvovania akreditovaného postgraduálneho špecializačného štúdia. Neodborná liečba, najmä s využitím moderných digitálnych technológií a tzv. „neviditeľných“ fóliových aparátov, predstavuje vážne riziko pre zdravie pacientov, pretože môže viesť k trvalému poškodeniu chrupu, čeľustných kĺbov a okolitých štruktúr (zákon č. 578/2004 Z.z.).

Podľa platnej legislatívy, konkrétne zákona č. 578/2004 Z.z. o poskytovateľoch zdravotnej starostlivosti a nariadenia vlády č. 296/2010 Z.z. o odbornej spôsobilosti, je oprávnený vykonávať špecializované zákroky v oblasti čeľustnej ortopédie výlučne zubný lekár, ktorý úspešne absolvoval príslušný postgraduálny špecializačný program. Poskytovanie týchto zákrokov bez náležitej atestácie predstavuje nielen porušenie právnych

a etických predpisov, ale aj potenciálne závažné ohrozenie zdravia pacientov (nariadenie vlády č. 296/2010 Z.z.).

Z právneho hľadiska je dôležité zdôrazniť, že v prípade, ak dôjde pri neodborne vykonanej liečbe k poškodeniu zdravia pacienta, hrozí páchateľovi trest odňatia slobody až na tri roky (Trestný zákon č. 300/2005 Z.z.). Stačí, ak je zistená nedbanlivosť alebo porušenie odborných princípov pri poskytovaní zdravotnej starostlivosti, aby bol páchateľ postihnutý podľa príslušných ustanovení (Trestný zákon č. 300/2005 Z.z.).

Okrem trestnoprávnych sankcií, ktoré môžu byť uložené aj prostredníctvom správnych orgánov (samosprávne kraje môžu uložiť pokuty až do výšky cca 33 000 €), predstavuje neodborná liečba aj značné riziko pre kvalitu zdravotnej starostlivosti a dôveru pacientov voči celej zdravotníckej profesii (zákon č. 578/2004 Z.z.). Z tohto dôvodu je nevyhnutné, aby sa existujúce kontrolné mechanizmy dôsledne dodržiavali a aby sa príslušné orgány, vrátane Slovenskej komory zubných lekárov a ďalších regulačných inštitúcií, aktívne podieľali na monitorovaní a vymáhaní platných právnych predpisov (nariadenie vlády č. 296/2010 Z.z.).

Autori tohto článku preto vyzývajú všetkých poskytovateľov zdravotnej starostlivosti, aby rešpektovali svoje odborné kompetencie a zabezpečili, že každý zákrok v oblasti čeľustnej ortopédie bude vykonaný len odborníkmi s príslušnou atestáciou. Len tak môže byť garantovaná bezpečnosť a kvalita liečby, ktorá je v najvyššej miere v súlade s medzinárodnými štandardmi a minimálnymi požiadavkami na odbornú spôsobilosť (zákon č. 578/2004 Z.z., nariadenie vlády č. 296/2010 Z.z., Trestný zákon č. 300/2005 Z.z.).

Kozmetické a liečiteľské úpravy zhryzu

Pirátske praktiky v oblasti čeľustnej ortopédie sú do značnej miery dôsledkom slabej vymožiteľnosti platných právnych predpisov. Dokazovanie poškodenia spôsobeného nekompetentnými poskytovateľmi je časovo náročné a často spojené s komplikovanými právnymi postupmi, čo znižuje motiváciu poškodených pacientov vymáhať svoje práva. Okrem toho existuje aj problém s nedostatočnou kontrolou zo strany regulačných orgánov, čo umožňuje pokračovanie neodborných zásahov aj napriek jasným zákonným požiadavkám na špecializáciu (zákon č. 578/2004 Z.z., nariadenie vlády č. 296/2010 Z.z.).

Ďalším zásadným faktorom je neznalosť pacientov, ktorí často nevnímajú rozdiel medzi kozmetickými úpravami a komplexnou liečbou, ktorú by mal vykonávať len špecialista. Pirátski poskytovatelia sa často prezentujú ako kozmetickí liečitelia, čo vytvára ilúziu bezpečnej a jednoduchej kozmetickej starostlivosti o chrup. Táto neinformovanosť, spojená s nižšími nákladmi a väčšou dostupnosťou, vedie k tomu, že pacienti sú ochotní podstúpiť neodborné zákroky, čím sa zvyšuje riziko závažných zdravotných komplikácií.

Záver

Neodborné presúvanie zubov je na Slovensku bez náležitej špecializácie vážnym porušením právnych predpisov a zásadným ohrozením zdravia pacientov. Právna úprava v SR (zákon č. 578/2004 Z.z. a nariadenie vlády č. 296/2010 Z.z.) jednoznačne definuje obsah a zručnosti špecializácie v oblasti čeľustnej ortopédie. Tieto predpisy vyžadujú, aby zákroky v tejto oblasti vykonávali iba odborníci, ktorí úspešne absolvovali akreditovaný postgraduálny špecializačný program – nie je možné ich realizovať na základe pregraduálneho vzdelania či kurzov v zahraničí.

Záverom možno konštatovať, že dodržiavanie platnej legislatívy je nevyhnutné pre ochranu pacientov, pretože neodborná liečba nielen ohrozuje ich zdravie, ale aj vedie k závažným právnym dôsledkom (Trestný zákon č. 300/2005 Z.z.).

Preto je nevyhnutné, aby regulačné orgány, odborné spoločnosti a zákonodarcovia prijali účinné opatrenia na posilnenie kontroly, zjednodušenie dokazovacej náročnosti a zvýšenie informovanosti pacientov. Iba tak môžeme zabezpečiť, že ortodontické zákroky budú vykonávané výlučne kvalifikovanými špecialistami, čím ochránime zdravie a bezpečnosť všetkých pacientov (zákon č. 578/2004 Z.z., nariadenie vlády č. 296/2010 Z.z., Trestný zákon č. 300/2005 Z.z.).

zdroj: časopis Právo a manažment v zdravotníctve č. 11/2024, s. 2, Wolters Kluwer SR s.r.o. 2024.

Sabo Orto Academy

Vitajte v SABO ORTO ACADEMY!

Ste čeľustný ortopéd alebo študent špecializačného štúdia a hľadáte komplexné vzdelávanie, ktoré vám pomôže získať istotu v každodennej praxi? Ste tu správne.



V šiestich intenzívnych kurzoch **SABO ORTO ACADEMY** si – teoreticky aj prakticky – osvojíte najnovšie vedecky overené poznatky, ktoré vám pomôžu pri

- ✓ **diagnostike čeľustnoortopedických odchýlok**
- ✓ **príprave liečebných plánov**
- ✓ **bežných liečebných postupoch**
- ✓ **náročných klinických rozhodnutiach**

Témy a termíny kurzov:

KURZ 1

Diagnostika a plánovanie liečby

- ✓ termín konania: 19. – 20. 9. 2025
- ✓ miesto: Bratislava, hotel Lindner
- ✓ cena: 290 € / 190 € (postgraduanti)

KURZ 2

Interceptívna liečba II. Anglovej triedy – non ex

- ✓ termín konania: 24. – 25. 10. 2025
- ✓ miesto: Bratislava, Hotel LOFT
- ✓ cena: 290 € / 190 € (postgraduanti)

KURZ 3

Liečba II. Anglovej triedy – extrakčná terapia

- ✓ termín konania: 28. – 29. 11. 2025
- ✓ miesto: Bratislava, hotel Lindner
- ✓ cena: 290 € / 190 € (postgraduanti)

KURZ 4

Maxilárne deficiencie a skeletálne odchýlky

- ✓ termín konania: 23. – 24. 1. 2026
- ✓ miesto: Bratislava, hotel Lindner
- ✓ cena: 290 € / 190 € (postgraduanti)

KURZ 5

Ortodontická liečba dospelých a interdisciplinárna spolupráca

- ✓ termín konania: 20. – 21. 2. 2026
- ✓ miesto: Bratislava, hotel Lindner
- ✓ cena: 290 € / 190 € (postgraduanti)

KURZ 6

Ortodontické miniskrutky

- ✓ termín konania: 19. 3. 2026
- ✓ miesto: Košice, hotel Double Tree by Hilton
- ✓ cena: 790 €



☞ **Kurzy 1 až 5** si môžete objednať samostatne alebo ako zvýhodnený balík za 1 290 € / 790 € (postgraduanti).

☞ **Kurz 6** je možné objednať len samostatne a nevzťahuje sa naň žiadna zľava.

Autorom a lektorom každého kurzu je Dr. med. dent. Marián Sabo

Viac info a registrácia na **www.sabosmartorto.sk/sabo-orto-academy** a **0918/617 810** (Lenka)

SOO Slovenská ortodontická spoločnosť · saboorto academy · AO American Orthodontics · INTERORTO

Študentská výmena medzi Slovenskom a Indiou: Cesta za poznaním a kultúrnym porozumením

V dňoch od 24. februára do 7. marca sa postgraduanti Katedry čeľustnej ortopédie Slovenskej zdravotníckej univerzity zúčastnili výmenného odborného pobytu v Indii, zameraného na čeľustnú ortopédiu a využitie umelej inteligencie v zubnom lekárstve. Program vznikol z iniciatívy Prof. Emeritus Dr. Anmola S. Kalhu z Coorg Institute of Dental Sciences v meste Virajpet.

Hlavným cieľom výmenného pobytu bolo prehĺbenie odborných vedomostí, výmena klinických skúseností a podpora medziodborovej spolupráce medzi budúcimi čeľustnými ortopédmi z odlišných kultúrnych a zdravotníckych prostredí. Slovenskí účastníci MDDr. Bogacka a MDDr. Bogacki mali možnosť rozšíriť svoje klinické zručnosti, nadviazať medzinárodné profesionálne kontakty a zároveň spoznať kultúrne a spoločenské špecifiká indického prostredia.



Okrem odbornej časti programu sa študenti zapojili aj do vedeckej konferencie QUEST 9.0 - Graduate Dental Science Extravaganza, ktorá ponúkla odborné prednášky zamerané na aktuálne výskumné témy v oblasti zubného lekárstva. Konferencia vytvorila platformu pre diskusiu a zdieľanie poznatkov medzi študentmi, pedagógmi a odborníkmi z praxe. Po konferencii nasledovala prednáška AI in Dentistry and Orthodontics pod vedením Dr. Anmola S. Kalhu, ktorá sa venovala možnostiam využitia umelej inteligencie v čeľustnoortopedickej praxi - od digitálnej diagnostiky, cez plánovanie liečby až po zefektívnenie klinických procesov.

Ďalšiu odbornú prednášku viedol Dr. Venugopal Rao Manneni pod názvom Introduction to Artificial Intelligence and Case Analysis: Need, Opportunities, Applications, Challenges, Hands-on. Vysvetlené boli rozdiely medzi pojmami artificial intelligence, machine learning a deep learning, ako aj ich uplatnenie v zdravotníctve. Prezentované boli príklady využitia umelej inteligencie pri automatizovanej detekcii kazov na základe OPG snímkov, diagnostike COVID-19 na základe RTG snímok pľúc či hodnotení pacientovej nálady v reálnom čase pomocou videoanalýzy. Praktická časť školenia bola zameraná na vytvorenie algoritmu pre predpoklad nutnosti extrakcie zubov, ktorý vychádza z analýzy diagnostických dát pacientov.

Súčasťou pobytu bola aj návšteva Katedry čeľustnej ortopédie na Coorg Institute of Dental Sciences, počas ktorej sa študenti oboznámili s organizáciou výučby, technickým vybavením a priebehom klinickej praxe. Diskusie s miestnymi pedagógmi umožnili porovnať prístupy k čeľustnoortopedickej liečbe a odlišnosti vo vzdelávacích systémoch.



Vzdelávací systém navštívenej inštitúcie je skôr orientovaný na analógovú čeľustnú ortopédiu. Čeľustnoortopedické diskrepancie sa vyhodnocujú na sadrových modeloch, skeletálne kotvený expander je zhotovovaný na základe alginátového odtlačku v zubotechnickom laboratóriu a následne sa TAD-y zavádzajú priamo do podnebia cez už nacementovaný expander typu Hyrax. V liečbe sú častejšie

indikované extrakcie a bežne sa používajú mikroskrutky ako súčasť terapie s fixným strojčekom. Digitálne riešenia, ktoré sú bežnou súčasťou



čeľustnoortopedickej praxe na Slovensku, vzbudili medzi indickými študentmi značný odborný záujem. Zaujala ich najmä výroba 3D tlačených Hyrax expandérov, využitie digitálne plánovaných chirurgických šablón pre presné zavádzanie TAD-ov, meranie čeľustnoortopedických diskrepancií na 3D digitálnych modeloch, ako aj liečba komplikovaných prípadov pomocou dlahových aparátov. Prezentácia sa neobmedzovala len na výhody digitálnej ortodoncie - diskutovali sa aj potenciálne riziká, ktoré môžu nastať počas liečby fóliovými aparátmi.

Táto vzájomná výmena skúseností poukázala na to, že napriek rozdielom v postgraduálnej výučbe má význam interuniverzitárna výmena s cieľom rozšíriť si obzor, poučiť sa so špeciálnych postupov využívaných na iných pracoviskách, ale tiež naučiť sa vážiť si podmienky a úroveň pregraduálneho a postgraduálneho štúdia na Slovensku.

MDDr. Adam Bogacki
MDDr. Magdalena Bogacka
Katedra čeľustnej ortopédie, LF SZU, Bratislava

ItalDent

Teoreticko-praktické kurzy, které vás posunou dál.

Pomáháme propojit znalosti ortodontistů se specifickými potřebami pacientů s odborníky jiných oborů, navzájem.

Vytvořte si jedinečný přístup k léčbě s cílem dosáhnout co nejlepších funkčních výsledků.

Inovativní model vaší terapie může zahrnovat specialisty z oborů stomatologie, ortodoncie, chirurgie, ORL, logopedie/myofunkční terapie, spánkové terapie, laktační poradce, ale i fyzioterapie a další. Zveme všechny zájemce na čtyři typy kurzů vedených odborníky ve svém oboru, které vás posunou dál.

VÍCE INFORMACÍ
www.italdent.cz/vzdelavani

prof. Antonio Ferrante, MD, DDS – držitel ceny Louise Pasteura (2015, Los Angeles)
*Jedinečný dvoudenní odborný kurz na téma **Skutečné příčiny orofaciálních dysfunkcí a vliv terapie na celkové zdraví pacienta**. Jazyk a nasopalatinální nerv, dýchání a MFT a mnohem více...*
23. – 24. 1. 2026 | Praha hotel NH Prague City

DIAGNOSTIKA V ORTODONCII
Kurz připravený na základě požadavků absolventů kurzů na téma „co všechno nás nenaučili“, aneb step by step od první návštěvy po finální souhlas pacienta s terapií za použití nejen standardních postupů, ale i nástaveb přidané hodnoty, které vám mohou usnadnit život.
Dr. Filippo CARDARELLI | 5. 2. 2026 | Praha hotel Absolutum

MASTER KURZ - ELASTODONCIE A POSTURA
Zajímá vás uplatnění elastodontické terapie v ortodoncii a její vliv na funkci, posturu, TMK atd? Předáme vám kompletní know-how, které vám umožní s léčbou ihned začít.
Dr. Filippo CARDARELLI | 6. - 7. 2. 2026 | Praha hotel Absolutum

Když jazyk nefunguje v orofaciální oblasti správně...
Jazyk jako klíčový faktor v terapii. Kurz zaměřený na jeho vliv na dýchání a posturu, stupňovitá terapie, fasciální řetězení a další faktory ovlivňující výsledky ortodontické léčby – aneb kdy a kam delegovat.
Mgr. Lea Šafránková a Bc. Lada Andrová | 27. 3. 2026 | Praha hotel Absolutum

ItalDent s.r.o. | Rousovická 623/2, 181 00 Praha 8 | TEL: +420 233 55 20 22 | GSM: +420 603 468 507 | www.italdent.cz | info@italdent.cz

PROFILOVÁ ANALÝZA PACIENTOV LIEČENÝCH MYOBRACE SYSTÉMOM

PROFILE ANALYSIS IN PATIENTS TREATED WITH MYOBRACE SYSTEM

MDDr. Eva Kopernická, MDDr. Zuzana Hudáková,
MDDr. Denis Ruškár,
MUDr. Simona Dianišková, PhD., MPH, univ.doc.

Katedra čeľustnej ortopédie, LF SZU v Bratislave

Abstrakt

Cieľ: Cieľom tejto pilotnej štúdie bolo zistiť účinok systému Myobrace na zlepšenie rovnováhy a harmónie čŕt tváre, polohy pier, čeľustí a zubov.

Metódy: Pilotná štúdia zahŕňala 10 detí vo veku 5–8 rokov rozdelených do skupín pred a po terapii. Profilové zmeny mäkkých tkanív sa hodnotili pomocou bočných extraorálnych fotografií zhotovených pred liečbou (T1) a po liečbe (T2). Na digitálnu analýzu sa použil softvér Audax, pričom sa vyhodnocovali parametre, ako uhol tvárovej konvexity (Gl-Sn-Pg), uhol tváre (FH/N-Pg) a Z-uhol (FH/Z).

Výsledky: Terapia Myobrace strojčekom preukázala pozitívny vplyv na profil mäkkých tkanív. Uhol tvárovej konvexity sa mierne zvýšil u troch pacientov, čo naznačuje zlepšenie kontúry tváre. Zmeny v tvárovom uhle a Z-uhle boli významné, pričom polovica pacientov zaznamenala zlepšenie symetrie a vyrovnania profilu. Tieto zmeny naznačujú pozitívny terapeutický vplyv na estetiku a funkciu orofaciálneho systému, avšak boli ovplyvnené aj prirodzeným rastom.

Záver: Systém Myobrace sa ukázal ako efektívny nástroj na úpravu maloklúzie u detí, podporu harmonického kraniofaciálneho rastu a zlepšenie profilu tváre. Výsledky zdôrazňujú význam myofunkčnej terapie pred a počas ortodontickej liečby. Dôsledné používanie Myobrace môže znížiť riziko recidívy a zlepšiť kvalitu života pacientov. Budúci výskum by sa mal zamerať na dlhodobé psychosociálne prínosy a personalizáciu liečebných plánov.

Kľúčové slová: Myofunkčný aparát, profilová analýza, maloklúzia, svalová rovnováha

Abstract

Objective: The aim of this pilot study was to evaluate the effect of the Myobrace system on improving the balance and harmony of facial features, position of lips, jaws, and teeth.

Methods: A total of 10 children aged 5–8 years divided into pre-therapy and post-therapy groups participated in the pilot study. Changes in the soft tissue profile were assessed using lateral extraoral photographs taken before (T1) and after treatment (T2). Digital analysis was performed using Audax software, evaluating parameters such as the facial convexity angle (Gl Sn-Pg), facial angle (FH/N-Pg), and Z-angle (FH/Z).

Results: Myobrace therapy showed a positive impact on the soft tissue and profile. A slight increase in the facial convexity angle was observed in three patients, indicating an improvement in facial contour. Changes in the facial angle and Z-angle were significant, with half of the patients showing improvement in profile symmetry and alignment. These changes suggest a positive therapeutic effect on orofacial aesthetics and function, although natural growth also played a role.

Conclusion: The Myobrace system has proven to be an effective tool for correcting malocclusion in children, supporting harmonious craniofacial growth, and improving facial profile. The results highlight the importance of myofunctional therapy both before and during orthodontic treatment. Consistent use of Myobrace may reduce the risk of relapse and improve a patient's quality of life. Future research should focus on long-term psychosocial benefits and personalized treatment planning.

Keywords: Myofunctional appliance, profile analysis, malocclusion, muscular balance

1. Úvod

Princípom účinku systému Myobrace je korekcia myofunkčnej poruchy na podklade zmeny funkcie svalových skupín pravidelným nosením aparátu. Pod pojmom myofunkčná porucha si v prvom rade predstavíme chybné prehĺtanie u detí, mladistvých a dospelých. Pri chybnom prehĺtaní je jazyk tlačený oproti zubom alebo je vsunutý do medzery medzi zubnými oblúkmi. Tento chybný pohyb jazyka môže spôsobiť problémy pri liečení snímateľnými aparátmi, pretože môže aparáty uvoľniť zo správnej polohy. Bez myofunkčnej terapie môže byť v mnohých prípadoch liečba stratou času alebo môže vzniknúť recidíva po ukončení liečby.

Pri terapii nejde iba o pohyb jazyka, ale aj o napätie a vyváženie funkčnosti tvárového a čeľustného svalstva na podklade polohovania postavenia sánky do správneho medzičeľustného vzťahu.

Navodené dosiahnuté zmeny vedú k zlepšeniu dýchania, prehĺtania a v neposlednom rade aj k zlepšeniu tvárovej estetiky pacienta. Zlepšením súhry svalov orofaciálneho systému môže dôjsť tiež k zlepšeniu postúry a tonusu svalov celého tela. (1,4,6)

2. Myofunkčná terapia

2.1. Priebeh terapie

Je dôležité vysvetliť dieťaťu dôvod a cieľ prevedenia myofunkčnej terapie a je nutné postup a intenzitu terapie individuálne prispôsobiť pacientovi.
Cviky na zlepšenie prehĺtania sa nezaradia hneď na začiatku terapie, až keď je svalstvo myofunkčne pripravené, začíname s cvičením prehĺtania. Všetky cvičenia musia byť prevedené cielene a podľa stupňa obťažnosti. Mala by byť dodržaná správna indikácia, intenzita cvičenia a taktiež pestrosť v spôsobe cvičenia, aby sme predišli jednotvárnosti v priebehu terapie. (1,5,9)

1. Cvičenie pokojovej polohy jazyka
2. Svalové cvičenia v orofaciálnej oblasti (pre jazyk, pery, sanie s jazykom)
3. Cvičenie prehĺtania
4. Automatizácia správneho prehĺtania

3. Výskumná časť

3.1. Cieľ
Analýza profilu s Myobrace systémom:

Analýza profilu je základnou súčasťou ortodontickej liečby, pretože poskytuje cenné informácie o rovnováhe a harmónii čŕt tváre.

Jednou z kľúčových výhod myofunkčných aparátov je ich schopnosť zlepšiť polohu pier, čeľustí a zubov, čo vedie k vyváženejšiemu a harmonickejšiemu profilu tváre. Podporou správnych ústnych návykov a zlepšením funkcie svalov tváre môžu pomôcť vytvoriť u detí estetickejší vzhľad. Okrem zlepšenia estetiky tváre môžu mať Myobrace aparáty aj funkčné výhody, ktoré sa odrážajú v profilovej analýze. Podporou správneho rastu a vývoja čeľuste môžu pomôcť pri náprave problémov so zhryzom, ako sú predhryzy a podhryzy, a zlepšiť celkovú funkciu orofaciálneho komplexu. (3,7,8)

3.2. Metódy
Desať detí vo veku 5-8 rokov bolo rozdelených do skupiny pred a po terapii. Zmeny mäkkých tkanív boli hodnotené pomocou bočných extraorálnych fotografií.

Extraorálne profilové snímky boli zhotovené u všetkých pacientov v oboch skupinách pred liečbou (T1) a po liečbe (T2). Fotografovanie pacientov prebiehalo rovnako nastaveným fotoaparátom, pri rovnakých svetelných podmienkach. Pacienti stáli v Natural head position (NHP), prirodzené držanie jazyka, so zubami v centrickej oklúzii. Rovnako boli inštruovaní stáť rovno na mieste a smerovať svoj pohľad rovno pred seba.

Digitálne vyhodnotenie profilových fotografií sme analyzovali v programe Audax a boli identifikované

nasledujúce body/línie:

- uhol konvexity tváre Gl-Sn-Pg, jeho priemerné hodnoty sú 12±4°.
- uhol tváre FH/N-Pg- je tvorený priesečníkom FH líniou a s predĺženou líniou z N ku Pog. Ideálne hodnoty 90-92°.
- Z-uhol, uhol FH/Z- línia profilu pera-brada. Ideálne hodnoty 70-80°.

Kritériá na zaradenie do výskumu: účastníci vykazovali mierne až stredne ťažké maloklúzie vhodné na liečbu pomocou terapie Myobrace systému.

Kritériá vylúčenia: závažné skeletálne odchýlky, systémové zdravotné ochorenia alebo predchádzajúca ortodontická liečba, ktorá by mohla skresliť výsledky.

Použité Myobrace aparáty

Mliečna dentícia: Typ J- 1,2,3. Pre deti 3-6 rokov.

Zmiešaná dentícia: Typ K- 0,1,2,3, na korekciu II. triedy, Typ i3-na liečbu III. triedy. Pre deti 6-12 rokov.

Trvalá dentícia v čase prerezávania: Typ T-1,2,3,4. Pre deti 10-15 rokov.

3. Výsledky

Pred liečbou Myobrace										
	1.	**2.**	**3.**	**4.**	**5.**	**6.**	**7.**	**8.**	**9.**	**10.**
Z uhol	74,4	71	72,3	76,8	63,2	75,1	73,5	78,5	77,2	68,4
Tvárový uhol FH/NPg	84	79,6	84,5	89,1	78,6	91,4	82,4	82	79,7	84,3
Uhol tvárovej konvexity Gl-Sn-Pg	17,4	18,2	13,3	15,9	20,2	15,7	14,9	16,3	16,1	18,2
Po liečbe Myobrace										
	1.	**2.**	**3.**	**4.**	**5.**	**6.**	**7.**	**8.**	**9.**	**10.**
Z uhol	75,1	71,1	78,2	77,1	62,1	76,9	70,6	77,4	81,7	79,8
Tvárový uhol FH/NPg	84	79,9	86,4	83,2	79,1	85,6	85,6	82,2	83,7	89,2
Uhol tvárovej konvexity Gl-Sn-Pg	17,3	18	14,3	15,6	22,9	15,5	12,1	19,2	11,6	16,8

Tabuľka 1: Meranie uhlov u pacientov pred a po liečbe aparátom Myobrace

Zistenia štúdie poukazujú na potenciálne výhody terapie Myobrace na tvárové štruktúry detí:

- Uhol tvárovej konvexity: Mierne sa zvýšil u troch pacientov, čo naznačuje jemné zmeny v kontúre tváre. Môže to poukazovať na zlepšenie celkovej harmónie a estetiky tváre.
- Tvárový uhol: Vyššie hodnoty po terapii boli zaznamenané u polovice pacientov, čo naznačuje možné zlepšenie vyrovnania a symetrie tváre. Tieto zmeny sú v ortodoncii dôležité, pretože priamo súvisia s vnímaním atraktívnosti tváre.
- Z uhol: Výrazné zvýšenia boli zaznamenané u piatich pacientov, čo naznačuje pozitívny terapeutický vplyv. To naznačuje, že Myobrace aparát môže ovplyvniť profil mäkkých tkanív tým, že podporuje vyvážený rast a vývoj.

Pozorované zmeny zdôrazňujú dôležitosť riešenia základných funkčných problémov, ako sú nesprávna poloha jazyka a dýchanie ústami, ktoré môžu výrazne ovplyvniť kraniofaciálny rast. Je dôležité poznamenať, že tieto zistenia mohli byť ovplyvnené aj prirodzeným rastom a vývojom. Do budúcich štúdií je potrebné zahrnúť kontrolu veku a iných premenných na potvrdenie konkrétnych účinkov terapie Myobrace.

4. Diskusia

Výsledky tejto štúdie sú v súlade s existujúcou literatúrou, ktorá poukazuje na účinnosť terapie Myobrace aparátom pri podpore priaznivých zmien v orofaciálnej oblasti. Korekciou orálnych návykov, ako je tlačenie jazyka proti zubom a dýchanie ústami, zariadenie nepriamo zlepšuje kostné a mäkké tkanivové štruktúry. Pozorované zlepšenia v tvárových uhloch a Z-uhloch sú významné,

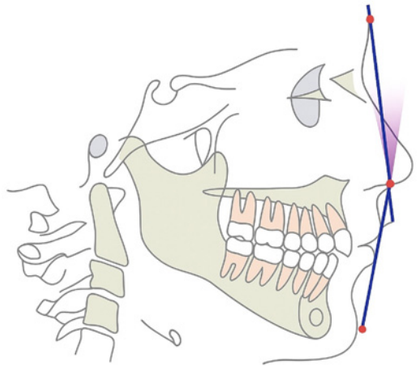

Obrázok 1: Uhol konvexity tváre Gl-Sn-Pg

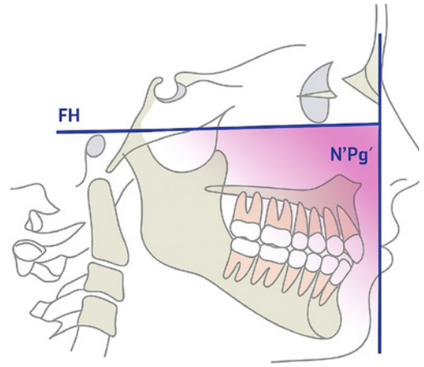

Obrázok 2: Uhol tváre FH/N-Pg

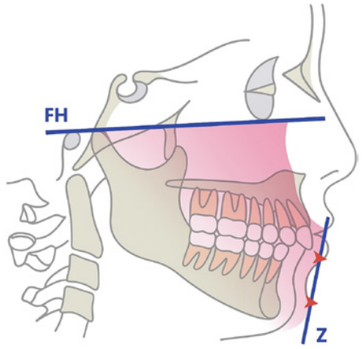

Obrázok 3: Z-uhol FH/Z



Obrázky 4 a 5: Ukážka Myobrace aparátu





Obrázky 6 a 7: Extraorálna fotografia pacienta pred a po liečbe Myobrace systémom

pretože nielen zvyšujú estetiku tváre, ale aj zlepšujú funkčné aspekty, ako sú dýchanie a žuvanie. Táto štúdia zdôrazňuje dôležitosť včasného zásahu v ortodoncii. Riešenie maloklúzie a súvisiacich problémov počas formovacích rokov môže mať výrazný vplyv na celkový vývin dieťaťa. Myobrace aparát sa zameriava na funkčnú korekciu, umožňuje dosiahnuť dlhodobé výsledky. Je však potrebné riešiť viaceré výzvy. Spolupráca pacienta je kľúčovým faktorom, pretože úspech terapie Myobrace závisí od dôsledného používania počas predpísaného obdobia. Okrem toho individuálne rozdiely v raste znamenajú, že výsledky sa môžu medzi pacientmi výrazne líšiť. To poukazuje na potrebu personalizovaných liečebných plánov a dôkladného sledovania zo strany čeľustných ortopédov. Budúci výskum by sa mal zamerať aj na dlhodobé psychosociálne prínosy terapie Myobrace. Zlepšená estetika tváre môže pozitívne ovplyvniť sebavedomie dieťaťa, jeho spoločenské vzťahy a celkovú kvalitu života. Navyše dlhodobé štúdie s väčšími vzorkami môžu pomôcť vytvoriť štandardizované protokoly pre terapiu Myobrace a zabezpečiť jej účinnosť naprieč rôznorodými populáciami.

5. Záver

Systém Myobrace možno použiť ako alternatívnu liečbu pri ľahkej a stredne závažnej maloklúzii u detí. Je tiež schopný korigovať predhryz, prehryz, stesnanie maxilárnych a mandibulárnych zubov, sagitálny vzťah čeľustí, uzáver pier a asymetriu tváre.

Dôsledné vyšetrenie a diagnostika sú potrebné pred začatím liečby s myobrace aparátom, ktoré predstavujú účinnú liečebnú modalitu na korekciu maloklúzie a zlepšenie profilov tváre u detí.

Zameraním sa na nesprávne ústne návyky a podporou správneho rastu a vývoja čeľustí môžu tieto zariadenia pozitívne ovplyvniť analýzu profilu a vytvoriť vyváženejší a harmonickejší vzhľad tváre. Ortodontisti a detskí zubári by mali zvážiť začlenenie Myobrace aparátov do svojich liečebných plánov, aby dosiahli optimálne výsledky pre deti s čeľustnoortopedickými problémami.

Ciele liečby pomocou myobrace aparátu sú: obnovenie dýchania nosom z dýchania ústami, korekcia správnej polohy jazyka, korekcia správneho prehĺtania, úprava vyrovnania zubov a čeľuste do správnej polohy, dosiahnutie optimálneho zdravia, nerušený kraniofaciálny vývoj. Použitie Myobrace na minimálne dve hodiny každý deň a maximálne cez noc má za cieľ poskytnúť adekvátne rozšírenie zubného oblúka na vyrovnanie predných zubov.

Literatúra

1. Kittel A., Myofunkční terapie, 1. Vydanie. Grada Publishing, 1999.
2. Jacobson A., Radiographic cephalometry from basics to 3D imaging. 2. Vydanie. Quintessence Publishing, 2006.
3. Mohammed H., et.al., Effectiveness of prefabricated myofunctional appliances in the treatment of class II division I malocclusion: systematic review, 42(2), 125-134. 2020.
4. Agarwall I., et.al, Myobraces: say no to traditional braces, IJOCR, 4(1), 82-85. 2016.
5. Van Dick C., et.al, The effect of orofacial myofunctional treatment in children with anterior open bite and tongue dysfunction: a pilot study. EurJOrthod, 38(3), 227-234. 2016.
6. Cunha B., et.al. How the myobrace appliance works: advantages and disadvantages. Journal of dental problems and solutions. 8(1), 19-23. 2021.
7. Sharaf RM., Etiology and treatment of malocclusion: overview. International Journal of Scientific and Engineering Research, 8(2), 102-104, 2017.
8. Achmad H., et al. Reduction of excessive overjet in pediatric malocclusion using myofunctional therapy, JIDMR, 15(2), 2022.
9. Saccomanno S., et.al., Patients treated with orthodontic-myofunctional therapeutic protocol. Eur J Paediatr Dent, 13:241-243. 2012.
10. Dinkova M., Vertical control of overbite in mixeddentition by trainer system. Journal of IMAB, 20(5), 648. 2014.
11. Harun A., et.al., The effectiveness of myobrace on the treatment of malocclusion and bad habits in children: a systematic review. International Journal of Health Sciences. 6(S7), 4073-4082. 2022.



ORTODONTICKÁ A CHIRURGICKÁ EXTRÚZIA VÁŽNE POŠKODENÉHO ZUBA – 1. ČASŤ

ORTHODONTIC AND SURGICAL EXTRUSION OF SEVERELY DAMAGED TOOTH – PART 1

MDDr. Petra Barátová, DMD, MSc Dafni Doukaki,
MUDr. Simona Dianišková, PhD., MPH, univ.doc.

Katedra čeľustnej ortopédie, LF SZU v Bratislave

Abstrakt

V klinickej praxi zubného lekára sa často stretávame s prípadmi vážne poškodených zubov. Potreba obnovy funkcie a estetiky takýchto zubov vyžaduje dôkladne zváženie terapeutického postupu. Ide o zuby deštruované kazom, úrazom alebo krčkovou resorpciou koreňa, často s okrajom tvrdých zubných tkanív na alebo pod úrovňou marginálnej kosti. Jedným z kľúčových aspektov pri liečbe takýchto zubov je zabezpečenie kvalitnej ferule – okruhu zachovaných tvrdých zubných tkanív, ktorý poskytuje stabilitu a ochranu pred ďalším poškodením.

Existuje viacero postupov, ako vieme docieliť zisk tvrdých zubných tkanív pre následnu rekonštukciu zuba. Jedným z nich je predĺženie klinickej korunky zuba redukciou okolitých mäkkých, prípadne aj tvrdých tkanív. Druhým prístupom je chirurgická alebo ortodontická extrúzia zuba. Cieľom tohto prehľadového článku je popísať postupy ortodontickej a chirurgickej extrúzie a porovnať výhody, nevýhody a indikačné rozmedzie týchto dvoch postupov.

Kľúčové slová: ferula, ortodontická extrúzia, chirurgická extrúzia, predĺženie korunky, fibrotómia, dlahovanie zubov, úraz zubov, fraktúra zuba, Benex

Abstract

In dental clinical practice, we often encounter cases of severely damaged teeth. Restoring the function and aesthetics of such teeth requires careful consideration of the therapeutic approach. Such teeth are destroyed by decay, trauma, or cervical root resorption, often with the margin of the hard dental tissues at or below the level of the marginal bone. One of the key aspects in the treatment of such teeth Is ensuring a proper ferrule – a ring of preserved hard dental tissue that provides stability and protection against further damage. Several approaches can be used to gain hard dental tissues for subsequent tooth reconstruction. One of them is clinical crown lengthening, which involves the reduction of surrounding soft, and sometimes hard, tissues. The second approach is surgical or orthodontic tooth extrusion. The aim of this review article is to describe the procedures of orthodontic and surgical extrusion and to compare the advantages, disadvantages, and indications of these two approaches.

Keywords: ferrule, orthodontic extrusion, surgical extrusion, crown lengthening, fibrotomy, dental splinting, dental trauma, tooth fracture, Benex

Úvod

Jedným z kľúčových cieľov pri liečbe vážne poškodených zubov je zabezpečenie kvalitnej ferule – okruhu zachovaných tvrdých zubných tkanív, ktorý poskytuje stabilitu a ochranu pred ďalším poškodením. (11) Minimálna výška korunkovej ferule na zvýšenie odolnosti voči zlomenine je 2 mm. (11) Hrúbka stien ferule by mala byť aspoň 1 mm. (1) Korunková ferula môže zvýšiť odolnosť voči okluzálnym silám pôsobiacim na zub a pomáha znižovať klínovité a ohýbacie sily, ktoré vznikajú pri rekonštrukcii zuba čapom a korunkou. (11) Musíme rešpektovať aj biologickú šírku zuba. Mali by sme rátať s potrebou približne 3 mm medzi krestálnou kosťou a okrajom plánovanej korunky zuba. (5) Existuje viacero postupov, ako vieme docieliť zisk tvrdých zubných tkanív pre následnú rekonštukciu zuba. Jedným z nich je predĺženie klinickej korunky zuba redukciou okolitých mäkkých, prípadne aj tvrdých tkanív. Druhým prístupom je chirurgická alebo ortodontická extrúzia zuba. Predĺženie klinickej korunky zuba je považované za invazívnu techniku. Klinickú korunku predlžujeme posunom gingiválneho úponu apikálne. Pri tomto postupe je často potrebné odstrániť časť alveolárnej kosti okolo zuba. (5) Okrem invazivity je nevýhoda tohto postupu v tom, že pokiaľ ide o jednotlivý zub v estetickej oblasti, apikálnym posunom mäkkých tkanív iba pri jednom zube dostaneme esteticky nevyhovujúci výsledok. Taktiež dostávame menej výhodný pomer korunka : koreň. (1) Pri chirurgickej ani pri ortodontickej extrúzii nie je potrebné okolitú kosť odstraňovať, dajú sa preto tieto výkony považovať za menej invazívne. Na začiatku extrúzie je potrebná analýza situácie a plán, ktorý chceme dosiahnuť – cieľ je daný troma základnými informáciami:

1. lokácia defektu – kde je lomná línia/hranica kazu
2. miesto, kam viem umiestniť okraje korunky – min. 1 mm od spodnej hranice sulku
3. miesto pre zachovanie biologickej šírky pre gingiválny attachment – približne 2 mm (12)

Teda pokiaľ je hranica defektu na úrovni krestálnej kosti, je potrebná extrúzia približne 3 mm. (12)
Preto je kľúčové pred výkonom urobiť minimálne intraorálny RTG snímok a zhodnotiť stav. Hodnotíme stav zuba a morfológiu koreňového systému. Pozeráme na okolitú kosť, či nie je prítomný periapikálny nález, prípadne vertikálna alebo horizontálna strata kosti. Prihliadame aj na stav susedných zubov, tie potrebujeme minimálne na fázu fixácie v oboch nižšie popísaných postupoch. Po liečbe by mal byť pomer korunka : koreň aspoň 1 : 1. (10) V prípade, že ratio nie je dodržané, vhodné je zub pridlahovať k okolitým susedným zubom pre udržanie vo funkcii. (12)

Ortodontická extrúzia

Ortodontická extrúzia, nazývaná aj ortodontická forsírovaná extrúzia (OFE) alebo kontrolovaná ortodontická erupcia (12), je definovaná ako posun zuba spôsobený koronárne smerovanými ortodontickými silami. Je alternatívou ku chirurgickému predĺženiu korunky. Je používaná na zmenu polohy zuba a na pôsobenie liečebných zmien na okolitej alveolárnej kosti a mäkkých tkanivách. (5) Pohyb zuba jemnými silami indukuje ťah na okolité tkanivá a stimuluje krestálnu kosť a marginálnu apozíciu mäkkých tkanív. (2) Niekedy je koronárny posun mäkkých tkanív žiaduci. V prípadoch, keď potrebujeme presunúť koronárne iba tvrdé zubné tkanivá (TZT) a získať prístup ku defektu, ktorý bol subgingiválne, prípadne subkrestálne, vieme použiť circumferenciálnu fibrotómiu suprakrestálnych gingiválnych vláken. (6) Vykonáva sa v lokálnej anestézii ostrým skalpelom a pokiaľ je v kombinácii s planningom – ohladením koreňa, zamedzuje koronárnej migrácii mäkkých tkanív. (14) Rôzne zdroje sa líšia v načasovaní fibrotómie, niektorí autori preferujú vykonať fibrotómiu opakovane v týždňových rozostupoch, iní jednorazovo pred extrúziou alebo pred protetickou rehabilitáciou. Výsledky fibrotómie nie sú úplne prediktabilné. (5)

Postup ortodontickej extrúzie

Pred extrúziou zuba je potrebné zvládnuť apikálnu infekciu pokiaľ je prítomná. Ak nie je možné urobiť kvalitné endodontické ošetrenie, pomocou ortodontickej extrúzie je možné získať prístup na vykonanie ošetrenia. Pred extrúziou môžeme zub aspoň provizórne endodonticky ošetriť pre zvládnutie akútnych symptómov. (12)

Kotvenie

O počte potrebných zubov pre kotvenie zubov rozhoduje: typ zuba, počet koreňov a stav periodontálnych ligament (PDL). (2) Keďže extrúzny pohyb zuba je jednoduchší a intrúzny pohyb zuba obtiažny, väčšinou ako kotviace zuby pre ortodontickú extrúziu postačujú susedné zuby. Aparát na extrúziu musí byť v oblasti kotvenia dostatočne rigidný a v mieste extrúzie flexibilný.

Rýchlosť extrúzie

Bežný ortodontický pohyb zuba je 1 mm/mesiac, rapídny extruzný pohyb stále bez poškodenia PDL je približne 1 mm/týždeň. Pri ortodontickej extrúzii pre liečbu deštruovaného zuba volíme väčšinou rapídnu – rýchlu extrúziu. Celkový čas potrebnej extrúzie je teda väčši-

nou 3–6 týždňov – záleži od cieľa extrúzie. (12) Sú potrebné kontroly každé dva týždne. (2)

Technika extrúzie (13)
Techniku ortodontickej forsírovanej extrúzie (OFE) volíme podľa žiadaného efektu na okolité mäkké a tvrdé tkanivá. Techniky sa líšia ortodontickou silou, ktorou pôsobíme na extrudovaný zub, a potrebou fibrotómie.

1. OFE bez migrácie ďasna a alveolárnej kosti
Vyžaduje silnú extrúznu silu (>0,6 N). Posunu ďasna a kosti zabránime použitím fibrotómie a vyhladením povrchu koreňa počas extrúzie.

2. OFE s posunom ďasna a miernym posunom kosti
Vyžaduje slabú (0,2–0,3 N) až strednú silu (>0,3–<0,6 N), najčastejšie s okrúhlymi NiTi drôtmi. Priemerná extrúzia: 1,5 mm za týždeň.

3. OFE s plným posunom ďasna a alveolárnej kosti (Orthodontic Implant Site Development– OISD)
Spočíva v pomalej extrúzii pomocou slabej (0,2–0,3 N) až strednej sily. Podporuje koronálny posun ďasna a alveolárnej kosti. Na ortodontickú extrúziu sa využívajú rôzne zariadenia: fixný aparát, temporary anchorage device (TAD) - miniskrutky, dokonca neodymium magnety. Záleží od hygieny, možnosti kotvenia aparátu a od dostupných TZT korunky. (5) Taktiež je možné ako kotvenie využiť snímateľný aparát. (16)

Pri nekomplikovaných fraktúrach používame bežne dve metódy:

1. Rigidný oceľový oblúk 21x25 alebo 19x25 SS prilepený fotokompozitným materiálom na susedné zuby. Na extrudovaný zub nalepíme háčik z drôtu o priemere 0.7 – 0.8 mm (2) s možnosťou provizórnej korunky a elastickým modulom ťaháme k oblúku. (12)

2. Použijeme ortodontické zámky, na extrudovaný zub lepíme zámky alebo gombík čo najgingiválnejšie. Zub ťaháme by pass drôtom alebo elastickým modulom o rigidný oblúk prípadne využijeme medzičeľustný ťah. (12) Ťah je potrebné meniť minimálne každé 2 týždne. (2) V prípadne medzičeľustného ťahu si pacient mení ťah sám každý deň.

Ortodontické zámky a priebežný pružný oblúk vytvárajú dostatočnú silu na extrúziu, vytvárajú ale aj nežiaduci sklon susedných zubov do miesta, kde sa snažíme zub extrudovať. To môže vytvoriť prekážku v pohybe. (12) Je vhodné pridať stabilizačný priebežný oblúk, ktorý prechádza iba susednými zubami.

Technika, kde použijeme pružnú T- kľučku aktivovanú na extrúziu alebo kde použijeme rigidný stabilizačný drôt a elastomerický modul, umožňuje lepšiu kontrolu. (12)

Ak máme k dispozícii iba jeden susedný zub, je možné naň aplikovať sklené vlákna s fotokompozitným materiálom, ktoré vytvoria kotvenie pre extrúziu nad extrudovaným zubom. Následne na tento zub aplikujeme napr. gombíky vestibulárne a orálne. Elastickým ťahom od gombíka po gombík, ktorý prebieha ponad aparát zo sklených vláken, ťaháme zub vertikálne von z lôžka. (15) Ak zub, ktorý potrebujeme extrudovať, nemá susedné zuby, teda pred ním aj za ním sú extrakčné medzery, vieme s výhodou použiť ortodontickú extrúziu: ortodontické zámky nalepíme na najbližšie prítomné zuby, deštruovaný zub opatríme gombíkom vestibulárne a ponad neho vedieme ortodontický drôt, napríklad oceľ 19X25 alebo 21X25. Postupným ohybom na extrúziu v mieste nad gombíkom zub extrudujeme. (12) V takomto prípade ale stojí za zváženie, akú prognózu má finálne protetické ošetrenie a aký je biologický faktor extrudovaného zuba. Ak zub extrudujeme za účelom uchovania kosti a mäkkých tkanív pred plánovanou implantáciou, je proces pomalší. Trvá rádovo mesiace – záleží na vzdialenosti, ktorú extrudujeme, a následne je potrebná retencia približne 3 mesiace pre regeneráciu kosti. Potom sa zub extrahuje a zavedie sa implantát. (3)

Priebeh extrúzie
Kontroly každé 1–2 týždne pre aktiváciu ťahu. Nutné sú niekedy úpravy oklúzie – napr. skrátenie dočasnej korunky.

Stabilizačná fáza
Stabilizačná fáza trvá približne 3–6 týždňov pre reorganizáciu PDL – v prípade, keď nie je vykonaná fibrotómia, by mala byť stabilizačná fáza dlhšia ako v prípade fibrotómie, kde PDL mali možnosť na reorganizáciu. Približne 2-3 mesiace pre stabilizáciu bez fibrotómie. (10) (17) Stabilizáciu môžeme skon-

trolovať intraorálnym RTG vyšetrením, kde vieme zhodnotiť stav alveolárnej kosti okolo extrudovaného zuba. Pre túto fázu je dobré použiť semirigidné dlahovanie. Chirurgické preformovanie alveolárnej kosti a gingívy, ak je potrebné, je možné po 1 mesiaci od extrúzie. Je dobré neodkladať protetické ošetrenie a zub finálne ošetriť hneď po ukončení stabilizačnej fázy. (12)

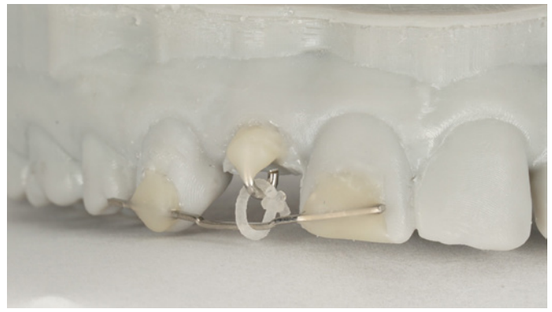

Obr. 1: Extrúzia pomocou elastickej nite





Obr. 2 a 3: Extrúzia zuba pomocou medzičeľustného ťahu



Obr. 4: Extrúzia pomocou priebežného drôtu

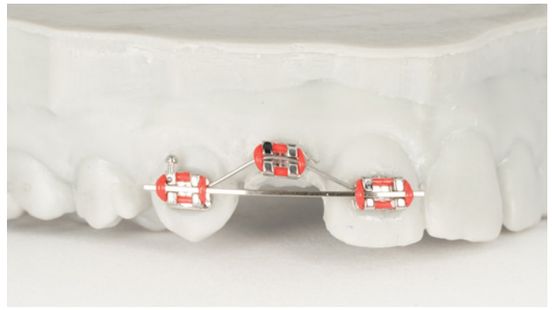

Obr. 5: Extrúzia pomocou bypass pružného drôtu a stabilizačného priebežného oblúka



Obr. 6: T – kľučka na extrúziu zuba v pasívnej polohe



Obr. 7: T – Kľučka na extrúziu zuba v aktivovanej polohe

Tabuľka 1: Indikácie a kontraindikácie ortodontickej extrúzie

Indikácie ortodontickej extrúzie	Kontraindikácie ortodontickej extrúzie
• Vážne poškodené zuby, ktoré majú okraje defektu subgingiválne (5) • Jedno- aj viackoreňové zuby (10) • Zuby v estetickej zóne (10) • Potreba regenerácie alveolárneho hrebeňa – pre budúcu plánovanú implantáciu – ortodontická extrakcia (5) • Ortodontická extrakcia v prípade kontraindikovanej chirurgickej extrakcie vzhľadom na celkový zdravotný stav pacienta (2) • Vertikálne jedno- alebo dvojstenné parodontálne defekty na predných zuboch sa dajú esteticky liečiť extrúziou a zároveň redukciou korunky zuba (12) • Modifikácia zenitu gingívy (8) • Impaktované zuby (12) – samostatná kategória, ktorá nie je predmetom tohto článku	• Ankylóza alebo hypercementóza zuba (5) • Neliečená parodontitída alebo periodontitída (5) • Vážna interná alebo externá resorpcia koreňa (5) • Krátke korene (5) • Odhalená furkácia viackoreňových zubov (5) • Vertikálna fraktúra koreňa zuba (2) • Nedostatočné miesto na protetickú rekonštrukciu • Nedostatočné množstvo TZT na uchytenie aparátu (10) • Nespolupráca pacienta – potrebné kontroly raz za 1 -2 týždne (10) • Zlá hygiena dutiny ústnej

Tabuľka 2: Výhody a nevýhody ortodontickej extrúzie

Výhody ortodontickej extrúzie	Nevýhody ortodontickej extrúzie
• Možnosť zachovania vitality extrudovaného zuba (10) • Prediktabilita výsledku (7) (5) • Jednoduchý postup (5) • Bezpečnosť výkonu (5) • Menšia invazivita, teda menšie riziko komplikácií – zachováva alveolárnu kosť a okolité zuby (12) • Migrácia mäkkých tkanív so zubom – závisí od cieľa (10) • Vhodná pre všetky typy zubov (7) • Umožňuje izoláciu zuba kofferdamom pre prípadnú potrebu endodontického ošetrenia (12) • Udržiava estetiku a tvar ďasna (12)	• Doba terapie: 3 – 6 týždňov plus 3 týždne – 6 mesiacov retencie – závisí od cieľa (5) (7) • Potreba opakovaných návštev (7) • Potrebná spolupráca pacienta (5) • Estetika počas procedúry (7) • Náklady – relatívne, závisí od postupu, ktorý zvolíme (7) • Praktické prevedenie: zložitejšie aplikovanie ťahu na zub zlomený pod úroveň gingívy (10) • Limitovaný rozsah, o ktorý vieme extrudovať bez zmeny polohy zariadenia, ktoré extruduje zub – približne 2 mm (10) • Posunom zuba môže dojsť aj k posunu kosti a gingívy – závisí od cieľa (7) • Riziko intrúzie susedných kotviacich zubov (5) • Riziko ankylózy extrudovaného zuba pri použití veľkých síl (5) (12) (2) • Nemožnosť kontrolovať pohľadom stav koreňa • Horšia ústna hygiena oproti chirurgickému predĺženiu korunky (5) (2) • Relaps: intrúzia (5) – fibrotómia s retenciou minimálne 3-4 týždne pomáha zabraňovať relapsu

Diskusia

V literature sú popísané aj alternatívne metódy. Dr. Canjau a kol. v roku 2020 popísali použitie dvojice neodynium - iron - boron magnetov. Sila medzi týmito magnetmi bola dostatočná na to, aby extrudovala horný centrálny rezák u 32-ročnej pacientky o 1.5 - 2 mm. Jeden z magnetov bol pripevnený k palatálnej strane zuba, ktorý bol deštruovaný kazom. Druhý magnet bol súčasťou termoformovej dlahy. (4)

Dr. Hofpeter a kol. v roku 2023 popísali svoj postup extrúzie D. 12 a 13 pomocou magnetov u 21-ročnej pacientky po úraze. (9)

Dr. Völler a kol. v roku 2025 použili Samarium - Cobalt magnety na extrúziu zuba D 15. Druhý magnet bol opäť súčasťou dlahy, ktorú pacient nosil 24 hodín denne. Magnet bol v dlahe každý týždeň posunutý a zub extrudovali o 3 mm za 3 týždne. (15)

Vo všetkých troch prípadoch, kde boli použité magnety popisujú dôležitosť vzdialenosti magnetov. S ich zväčšujúcou sa vzdialenosťou exponenciálne klesá sila, ktorou sa priťahujú. Ideálna vzdialenosť je približne 1 mm. (4) (9) (15)

Záver

Aj napriek rapidnému vývoju implantológie, by sme sa mali pokúsiť zachovať pacientovi vlastné zuby. Nie len kvôli možným komplikáciám spojených s implantáciou, ale aj kvôli ireverzibilite postupu. Takisto protetické nahradenie zuba mostíkom nenávratne vyžaduje preparáciu okolitých zubov.

Ortodotnická extrúzia zuba je vhodná a bezpečná metóda ošetrenia deštruovaných zubov.

Extrakcia zuba a prípadný dentálny implantát by mala byť posledná možnosť rehabilitácie chrupu. (5)

Skratky použité v texte:
ASE - Atraumatic Safe Extraction
OFE - ortodontická forsírovaná extrúzia
PDL - periodontal ligaments
TAD - temporary anchorage device – miniskrutky
TZT - tvrdé zubné tkanivá

Literatúra

1. Assiri, A.Y.K., Saafi, J., Al-Moaleem, M.M., et al.: Ferrule effect and its importance in restorative dentistry: A literature Review. Journal of Population Therapeutics and Clinical Pharmacology. 2022;29(3):e69-e82. DOI: 10.47750/jptcp.2022.977. PMID: 36414571.

2. Bach, N., Baylard, J-F., Voyer, R.: Orthodontic Extrusion: Periodontal Considerations and Applications. J Can Dent Assoc. 2004 Dec;70(11):775–80. PMID: Not listed.

3. Bosly, R.A.A., Sabyei, M.Y., Zailai, A.M., et al.: Orthodontic Extrusion as an Aid for Restoring Extensively Destroyed Teeth and Preserving Implant Site Creation: A Case Series. Int Med Case Rep J. 2023 Dec 5;16:807-814. DOI: 10.2147/IMCRJ.S435185. PMID: 38074840; PMCID: PMC10710179.

4. Canjau, S., Stefan, C., Szuhanek, C.A.: Alternative treatment approach for anterior subgingival dental lesions: Forced eruption using attractive magnets.Am J Orthod Dentofacial Orthop. 2020 Jul;158(1):126-133. DOI: 10.1016/j.ajodo.2020.03.016. PMID: 32600750.

5. Cordaro, M., Staderini, E., Torsello, F.: Orthodontic Extrusion vs. Surgical Extrusion to Rehabilitate Severely Damaged Teeth: A Literature Review. Int J Environ Res Public Health. 2021 Sep 10;18(11):9530. DOI: 10.3390/ijerph18189530. PMID: 34574454; PMCID: PMC8469087.

6. Crljenica, M.U., Perasso, R., Imelio, M.: A systematic and comprehensive protocol for rapid orthodontic extrusion. J Esthet Restor Dent. 2024;36(6):838-844.
DOI: 10.1111/jerd.13196.

7. Dietrich, T., Krug, R., Krastl, G., et al. Restoring the unrestorable! Developing coronal tooth tissue with a minimally invasive surgical extrusion technique.
Br Dent J. 2019;226:789–793. DOI: 10.1038/s41415-019-0268-9.

8. González-Martín, O., Solano-Hernandez, B., Torres Muñoz, A., et al.: Orthodontic Extrusion: Guidelines for Contemporary Clinical Practice. Int J Periodontics Restorative Dent. 2020 Sep/Oct;40(4):667-676. DOI: 10.11607/prd.4789. PMID: 32925996.

9. Hofpeter, K., Reich, S., Winkler, A., et. al.: Extrusion nach Frontzahntrauma: Magnet und Benexextrusion, zwei Fallvorstellungen. Swiss Dent J. 2023 Feb. DOI: 10.61872/sdj-2023-02-03.

10. Krug, R., Kroeger, A., Dietrich, T., Krastl, G.: Chirurgische Extrusion als präprothetische Vorbehandlung. Quintessenz Zahnmedizin - Prothetik. 2023 Jun;74:508-515.

11. Mosharaf, R., Abolhasani, M., Fathi, A.H., et. al.: The Effect of Ferrule/Crown Ratio and Post Length on the Applied Stress and Strain Distribution to the Endodontically Treated Maxillary Central Teeth: A Finite Element Analysis. Front Dent. 2023 May 10;20:16. DOI: 10.18502/fid.v20i16.12686. PMID: 37312821; PMCID: PMC10258393.

12. PROFFIT, W.R., FIELDS, H.W., LARSON, B.E., et. al.: Contemporary Orthodontics. 6th ed.. Philadelphia: Elsevier, 2019, ISBN: 978-0323543873. p. 610-611.

13. Reichardt, E., Krug, R., Bornstein, M. M., et al.: Orthodontic Forced Eruption of Permanent Anterior Teeth with Subgingival Fractures: A Systematic Review. International Journal of Environmental Research and Public Health. 2021; 18(14), 12580. https://doi.org/10.3390/ijerph182312580

14. Da Silva, V.C., Scaf de Molon, R., Parsekian Martins, R., et al.: Effects of orthodontic tooth extrusion produced by different techniques, on the periodontal tissues: a histological study in dogs. Arch Oral Biol. 2020;116:104768. DOI: 10.1016/j.archoralbio.2020.104768.

15. Völler, E., Stimmelmayr, M., Güth, J-F., et al.: Extrusion Techniques—Clinical Applications of Modern Tooth Preservation Concepts and Their Comparison.
J Esthet Restor Dent. 2025. DOI: 10.1111/jerd.13486.
16. Wang, J., Huo, N., Cai, C., et al.: Orthodontic Extrusion with crown restoration in the management of anterior teeth crown-root fracture: A case report. Journal of Dental and Oral Care. 2023; 2(1). DOI: 10.58489/2836-8649/007.
17. Zallmanová, H.: Úrazy zubů, 4. díl: Fraktura kořene u vitálních zubů: Praktické sdělení. LKS. 2025; 35(4): 91-97

SKELETÁLNA EXPANZIA MAXILY POMOCOU SYSTÉMU INVISALIGN PALATAL EXPANDER – KAZUISTIKA

SKELETAL EXPANSION OF THE MAXILLA USING THE INVISALIGN PALATAL EXPANDER SYSTEM – A CASE REPORT

MDDr. Magdalena Bogacka, MDDr. Adam Bogacki,
MUDr. Simona Dianišková, PhD., MPH, univ.doc.

Katedra čeľustnej ortopédie, LF SZU v Bratislave

Abstrakt

Transverzálne zúženie maxily si často vyžaduje skorú interceptívnu liečbu. Systém Invisalign Palatal Expander predstavuje moderný spôsob liečby, ktorý umožňuje digitálne plánovanú a kontrolovanú expanziu maxily pomocou série 3D tlačených snímateľných aparátov. V kazuistike dokumentujeme priebeh liečby 10-ročnej pacientky s jednostrannou Angle II. triedou, úzkou maxilou a jednostranne skríženým zhryzom. Liečba pozostávala z dvoch sérií aktívnych expanderov, po ktorých nasledovala fáza stabilizácie. Digitálne merania potvrdili úspešnú expanziu v rozsahu 7,2 mm. Výsledky poukazujú na to, že Invisalign Palatal Expander môže byť efektívnou a komfortnou alternatívou ku klasickým expanzným aparátom v interceptívnej čeľustnoortopedickej terapii.

Kľúčové slová: skeletálna expanzia, Invisalign Palatal Expander, interceptívna liečba, zmiešaný chrup, skrížený zhryz, digitálna ortodoncia

Abstract

Transverse maxillary deficiency often requires an early interceptive treatment. The Invisalign Palatal Expander system is a modern therapeutic approach, enabling digitally planned and controlled maxillary expansion using a series of 3D-printed removable appliances. This case report presents the treatment of a ten years old female patient with unilateral Angle Class II malocclusion, narrow maxilla, and unilateral posterior crossbite. The treatment consisted of two series of active expanders, followed by a stabilization phase. Digital measurements confirmed successful expansion by 7.2 mm. The results indicate that the Invisalign Palatal Expander may serve as an effective and well-tolerated alternative to conventional expansion appliances in interceptive orthodontic therapy

Keywords: skeletal expansion, Invisalign Palatal Expander, interceptive treatment, mixed dentition, crossbite, digital orthodontics

Úvod

Transverzálne zúženie maxily môže spôsobovať funkčné ťažkosti. Včasná diagnostika a následná interceptívna liečba tejto odchýlky umožňuje efektívnejšie využitie rastového potenciálu pacienta a môže znížiť potrebu extrakcií v trvalom chrupe(1). Rýchla maxilárna expanzia (RME) predstavuje čeľustnoortopedický prístup, ktorého cieľom je zväčšenie šírky maxily prostredníctvom separácie podnebného švu. Aplikáciou kontrolovanej sily dochádza k jeho otvoreniu a v priebehu niekoľkých mesiacov sa vzniknutý priestor postupne vyplní novotvorenou kosťou(2). Rozšírenie maxily patrí k základným čeľustnoortopedickým postupom v interceptívnej fáze liečby. Tradičné metódy, ako sú fixné skrutkové expanzné aparáty, si vyžadujú manuálnu aktiváciu a pravidelný dohľad, pomoc rodičov. Moderné digitálne riešenia však ponúkajú nový prístup k tejto forme terapie. Systém Invisalign Palatal Expander umožňuje kontrolovanú expanziu podnebia prostredníctvom série snímateľných aparátov vyrobených na mieru pomocou 3D tlače (3). Mechanizmus účinku, ktorý je analogický klasickým expanzným aparátom, kombinuje dentálnu a skeletálnu separáciu podnebného švu (4). V tejto kazuistike prezentujeme liečbu 10-ročnej pacientky so zmiešaným chrupom, II. Angleovou triedou a úzkou maxilou s jednostranne laterálne skríženým zhryzom. Cieľom bolo dosiahnuť 6,5 mm expanzie maxily, odstrániť skrížený zhryz a vytvoriť priestor pre trvalé zuby.

Technologický koncept a dizajn

Invisalign Palatal Expander je moderný čeľustnoortopedický systém navrhnutý na digitálne riadenú expanziu maxily. Využíva sériu snímateľných aparátov, ktoré sú individuálne navrhnuté na základe intraorálneho skenu získaného pomocou skenera iTero (5). Expanzia prebieha postupne – každý expandér rozširuje maxilu o maximálne 0,25 mm, čo umožňuje postupnú, kontrolovanú expanziu bez potreby mechanickej aktivácie skrutiek. Pacient ho nosí zvyčajne jeden deň. V prípade potreby môže byť interval výmeny aparátov predĺžený. Tento postup zabezpečuje postupnú a presne riadenú expanziu maxily až do požadovanej cieľovej polohy (5). Po ukončení aktívnej fázy expanzie nastáva udržiavacia fáza, počas ktorej sa používajú tzv. udržiavače (holders) na zachovanie dosiahnutej šírky maxily. Tie sú zhotovené podľa posledného palatálneho expandéra a menia sa každé 2 až 4 týždne(5). Systém je navrhnutý tak, aby poskytoval vysoký komfort, bol esteticky prijateľný a zároveň umožnil lepšiu ústnu hygienu v porovnaní s klasickými fixnými expandérmi(5).

Klinická charakteristika pacienta

Pacientka, 10 r., odoslaná na čeľustnoortopedickú konzultáciu svojím ošetrujúcim zubným lekárom. Pri vstupnom vyšetrení bolo diagnostikované:

- zmiešaný chrup v Angleovej II. triede vpravo,
- úzka maxila,
- posunutý dolný stred zuboradia 3mm doprava
- jednostranne skrížený zhryz v oblasti zubov 16-53/46-83,
- parodont bez patologického nálezu s miernym nánosom povlaku na horných frontálnych zuboch.

Po vstupnom vyšetrení a stanovení diagnózy bola začatá interceptívna liečba zameraná na skeletálnu expanziu maxily, odstránenie jednostranného skríženého zhryzu a vytvorenie miesta pre trvalé zuby. Na základe analýzy modelov bola stanovená potreba expanzie v rozsahu 6,5 mm.

Liečebný protokol

Fáza expanzie začala aplikáciou 27 expanzných aparátov – prvý z nich bol pasívny a slúžil na adaptáciu, zvyšné (26) boli aktívne a zabezpečovali dennú expanziu v rozsahu 0,25 mm. Aparáty sa nosili nepretržite, vrátane jedla, a vyberali sa len na čistenie zubov. Na moláre boli aplikované attachmenty na zlepšenie retencie. Po ukončení prvej série expanzných aparátov bol vykonaný kontrolný intraorálny sken, na základe ktorého bola navrhnutá a objednaná druhá séria štrnástich aktívnych expanderov. Pri desiatom aparáte bolo na základe klinického vyhodnotenia potvrdené dosiahnutie požadovanej úrovne expanzie. Následne bola indikovaná výroba sady pasívnych stabilizačných aparátov (holderov), ktoré kopírujú aktuálny stav a zabezpečujú retenciu dosiahnutého terapeutického výsledku. Pacientka tieto aparáty nosí nepretržite s výmenou v intervale dvoch týždňov.

Priebežné hodnotenie a pozorovania

Prvá kontrolná návšteva prebehla 7 dní po začiatku aktívnej fázy expanzie. Pacientka dodržiavala inštrukcie týkajúce sa nosenia aparátov. Rodičia nehlásili žiadne komplikácie - nevyskytli sa ťažkosti pri hygiene, žuvaní, reči. Pacientka si všimla vznik diastémy medzi hornými rezákmi, čo u nej vyvolalo prechodné obavy, aj napriek tomu, že o tejto zmene bola vopred informovaná. Okluzálne pozorovanie potvrdilo postupnú expanziu v zadnom úseku maxily a diastéma slúžila ako klinický indikátor separácie podnebných švov. Liečba prebiehala bez nežiaducich účinkov, aparáty boli pacientkou dobre tolerované a ich výmena prebiehala podľa plánu. Pacientka pravidelne používala dohryzávače (chewies) s cieľom zlepšiť priliehanie strojčekov. Zvládala nasadzovanie a vyberanie strojčekov bez potreby asistencie rodičov. V prípade odpadnutia attachmentu okamžite zaznamenala zvýšenú voľnosť strojčeka, o čom informovala rodičov. Následne ostala na aktuálnom strojčeku a dostavila sa na ambulantné ošetrenie, kde bol chýbajúci attachment doplnený.



Obr. 1 Intraorálna frontálna fotografia pacientky pred začiatkom liečby (02/2025)



Obr. 2 Intraorálna frontálna fotografia pacientky po ukončení expanznej fázy liečby (05/2025)



Obr. 3 Originálne balenie systému Invisalign Palatal Expander

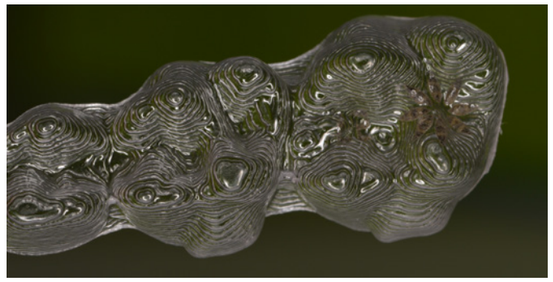

Obr. 4 Šablóna systému Invisalign Palatal Expander určená na aplikáciu attachmentov



Obr. 5 Invisalign Palatal Expander – pohľad 1



Obr. 6 Invisalign Palatal Expander – pohľad 2



Obr. 7 Invisalign Palatal Expander – pohľad 3



Obr. 8 Invisalign Palatal Expander – pohľad 4

Výsledky

Na obrázkoch 1 a 2 sú zobrazené intraorálne fotografie pacientky zaznamenávajúce stav pred začiatkom a po ukončení expanznej fázy liečby. Expanzia prebiehala počas obdobia ôsmich týždňov, ktoré zahŕňalo prvú sériu expanderov, následné obdobie čakania na druhú sériu expanderov a ich nosenie. Celkovo bolo v priebehu liečby použitých 36 aktívnych expanderov, z toho 26 v rámci prvej série a 10 v druhej. V priebehu liečby došlo k výraznému zlepšeniu okluzného vzťahu medzi maxilou a mandibulou. Skrížený zhryz sa podarilo úspešne odstrániť. Rozsah dosiahnutej expanzie sa meral pomocou softvérového nástroja iTero Design Suite (obr. 11, 12), pričom bola zaznamenaná expanzia na úrovni 7,2 mm.

Diskusia

Napriek pozitívnym výsledkom liečby prezentovanej v tejto kazuistike zostáva viacero otvorených otázok, ktoré si vyžadujú ďalšie klinické skúmanie. V súčasnosti je dostupné len obmedzené množstvo publikovaných štúdií o efektivite a bezpečnosti systému Invisalign Palatal Expander. Zatiaľ nie je úplne jasné, aký podiel dosiahnutej expanzie predstavuje skutočná skeletálna expanzia, koľko z nej je len posun zubov a či a do akej miery dochádza k bukálnej inklinácii posteriórnych zubov. Ďalšou otázkou je vplyv spolupráce pacienta. Systém vyžaduje pravidelné nosenie aparátov podľa pokynov, čo znamená, že výsledok závisí od disciplíny pacienta. V súčasnosti nie sú k dispozícii dostatočné klinické štúdie na väčšom počte pacientov rôzneho veku, ktoré by hodnotili, ako rozdiely v pravidelnosti nosenia aparátov ovplyvňujú účinnosť a rýchlosť expanzie.

Tieto aspekty si vyžadujú rozsiahlejšie klinické štúdie, ktoré by umožnili presnejšie definovať klinické indikácie, rizikové faktory a limitácie tejto inovatívnej metódy interceptívnej čeľustnoortopedickej liečby.

Z klinického hľadiska sa tak systém Invisalign Palatal Expander javí ako perspektívny nástroj, ktorý môže byť integrovaný do bežnej praxe interceptívnej liečby u vybraných pacientov.

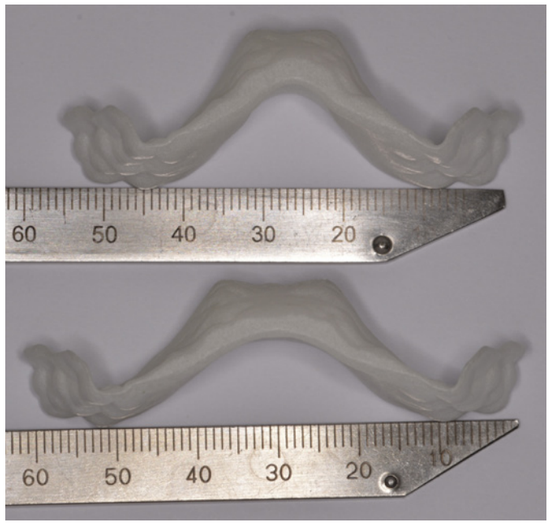

Obr. 9 Invisalign Palatal Expander – porovnanie dvoch rôznych štádií expanzie



Obr. 10 Invisalign Palatal Expander umiestnený v ústach pacientky

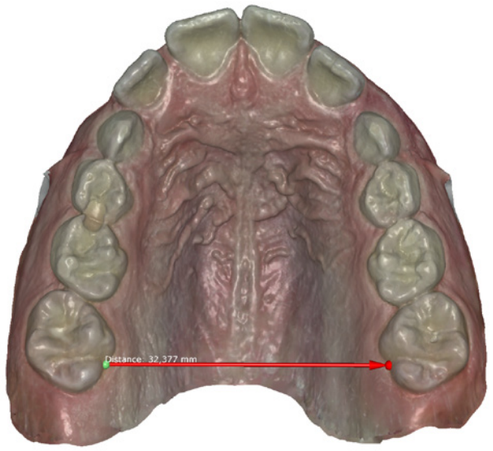

Obr. 11 Digitálny model maxily pacientky pred expanziou (32,377 mm) (02/2025)

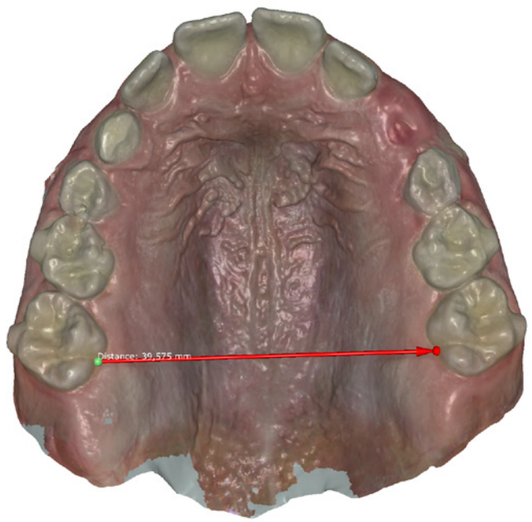

Obr. 12 Digitálny model maxily pacientky po ukončení expanzie (39,575 mm) (+7,2 mm) (05/2025)

Záver

Prezentovaná kazuistika poukazuje na klinickú účinnosť systému Invisalign Palatal Expander pri liečbe transverzálnej disproporcie maxily u pacienta v období zmiešaného chrupu. Dosiahnutá expanzia 7,2 mm v kombinácii s odstránením jednostranného skríženého zhryzu naznačuje, že táto technológia môže byť vhodnou alternatívou k tradičným fixným expanderom, najmä v prípadoch, kde je prioritou vyšší komfort, estetika a jednoduchšia hygiena. Keďže dostupné klinické údaje sú zatiaľ obmedzené, je potrebné realizovať ďalšie štúdie, ktoré by spoľahlivo potvrdili účinnosť a stabilitu tejto liečby vo väčšej populácii pacientov.

Literatúra

1. GRABER, LW., VIG, WLK., HUANG, GJ., et al. Orthodontics: Current Principles and Techniques. 7th ed. Elsevier, 2023, s. 370-372.

2. Premkumar, S. Essentials of Orthodontics. 4th ed. New Delhi: Elsevier; 2020. ISBN 978-81-312-5543-8. s. 372-380.

3. Boschken, D. R. Osiągnięcie ekspansji szkieletowej przy użyciu systemu ekspandera podniebiennego Invisalign® u pacjentki w okresie wzrostu. Twój Przegląd Stomatologiczny. 2025; 2(216):47-52. ISSN 1426-2789.

4. Nicozisis, J. L. Protocol for the Invisalign Palatal Expander. Journal of Clinical Orthodontics. 2024; 58(12):725-730.

5. Align Technology. Align Technology wprowadza system Invisalign® Palatal Expander do ekspansji szkieletowej i zębowej u pacjentów rosnących [online]. Dentalmaster.pl, 2025-02-28 [cit. 2025-06-01]. Dostupné na: https://dentalmaster.pl/align-technology-wprowadza-system-invisalign-palatal-expander/.

NOVINKA

AMERICAN ORTHODONTICS

Closed Coil Continuous Force Niti Spring

- Niti pružina s konštantnou silou
- Sila je vždy rovnaká, bez ohľadu na natiahnutie, meranie nepotrebné!
- Vyberte si od extra ľahkej po extra silnú: 50–250 g.
- Po inštalácii zaručuje stálu silu v gramoch, nech je akokoľvek natiahnutá.
- 5 úrovní sily, dĺžky 9 mm a 12 mm.
- Balenie po 10 kusov.

Stála sila až do trojnásobného predĺženia bez deformácie!



3x!



Ponuka produktov:

855-039953 9mm extra light with eyelet 10/pk (50 grams force)
855-039954 12mm extra light with eyelet 10/pk (50 grams force) — **XLight**

855-039945 9mm light with eyelet 10/pk (100 grams force)
855-039946 12mm light with eyelet 10/pk (100 grams force) — **Light**

855-039947 9mm medium with eyelet 10/pk (150 grams force)
855-039948 12mm medium with eyelet 10/pk (150 grams force) — **Medium**

855-039949 9mm heavy with eyelet 10/pk (200 grams force)
855-039950 12mm heavy with eyelet 10/pk (200 grams force) — **Heavy**

855-039951 9mm extra heavy with eyelet 10/pk (250 grams force)
855-039952 12mm extra heavy with eyelet 10/pk (250 grams force) — **XHeavy**

Empower Self Ligating · Mini Master · Radiance plus · iCONIX · fit · LP · MRX · bracepaste adhesive · TANZO · NT3 · Power Bar · power scope · Wildlife

Pre viac informácii ma neváhajte kontaktovať.

Martin HOLEŠ | mobil: +421 918 885 882 | e-mail: mholes@americanortho.com

AMERICAN ORTHODONTICS

Rozhovor s Dr. Andrém El Zoghbim



Vyštudoval stomatológiu na Libanonskej univerzite v Bejrúte a magisterský titul v odbore ortodoncia a ortopédia získal na francúzskej Univerzite Paris VII. Po postgraduálnom štúdiu pracoval dva roky na výskumnom projekte zameranom na biomateriály v ortodoncii vo Francúzskom národnom zdravotníckom výskumnom ústave (INSERM). Následne pôsobil štyri roky ako odborný asistent v odbore ortodoncia na Univerzite Paris VII, kde prednášal postgraduálnym študentom. Okrem toho sa venoval aj klinickej výučbe ortodoncie v nemocnici Hôtel-Dieu de Paris. Prevádzkuje súkromnú prax v Choisy-le-Roi na predmestí Paríža a ošetril už viac ako 2500 pacientov pomocou priesvitných alignerov (Clear Aligners). Od roku 2020 sa zúčastňuje významných kongresov, ako sú SFOPA (Francúzsko), SIDO (Taliansko), SADA (Južná Afrika), SEDA (Španielsko). O metóde využívajúcej priesvitné alignery prednášal vo viac ako 14 krajinách.

Kedy ste začali s alignermi? Verili ste v nový alignerový systém od jeho začiatku? Alebo čo bolo tým impulzom začať, čo vás zaujalo?

Spočiatku ma zaujal fascinujúci koncept, o ktorom nám na univerzite prednášal môj profesor. Fyzikálne nám opísal sústavu, ktorú vytvoríme nasadením plastového Essix retainera na zuby, pričom medzi zubami a retainerom je minimálna vrstva vzduchu. Ak zmeníme kliešťami povrch Essixu, umožní to zmenu nastavenia sily zmenou tlaku vzduchu vo fólii. Predstava individuálnej manipulácie so zubami prostredníctvom tohto mechanizmu ma zaujala dávno predtým, ako som vôbec vedel o alignerоch. Spomenul som si na to hneď, keď som objavil alignery a o to horlivejšie som pokračoval vo vzdelávaní sa v tejto oblasti. Ako mnohí ortodontisti som však v rokoch 2005 až 2010 čelil výzvam, ktoré ma viedli k tomu, aby som sa spoliehal predovšetkým na fixné aparáty. Až okolo rokov 2011-2012 som obnovil svoj záujem o alignery a začlenil ich opäť do svojej praxe.

Aké boli vaše začiatky s alignermi? Aký bol váš zvyčajný počet alignerov na liečbu, koľko refinementov ste robili na začiatku, koľko ste mávali recidív a ako ste ich vyriešili? Aká bola vaša prvá reakcia na problémy?

O.K. Tak to je veľmi obsiahla otázka. (smiech) Keď som sa v počiatkoch odvážil používať alignery, pripadalo mi to ako tancovať po špičkách po vaječných škrupinkách, pretože vtedy ešte nebolo k dispozícii veľa odborných rád. Bez biomechanicky silných tréningových programov alebo etablovaných odborníkov boli ortodontisti v podstate ponechaní sami na seba. Postupoval som teda opatrne, spočiatku som riešil len asi 20 alebo 30 prípadov ročne. Až po absolvovaní štyroch Master Aligner programov som sa cítil istejšie a odvtedy som začal zadávať okolo 300 až 350 prípadov ročne. Pokiaľ ide o refinementy, sú prirodzenou súčasťou procesu a nie je to niečo, čo by ste mali vnímať negatívne. V skutočnosti som zistil, že postupom času som potreboval menej refinementov, čo je pozitívnym príznakom zlepšenia



Predstavujeme palatálny expanzný systém Invisalign®

Nový revolučný a klinicky účinný[1] prístup k skeletálnej expanzii založený na 3D tlači.

Zistite viac na Invisalign.com

[1] Na základe údajov z klinickej štúdie IDE (Investigational Device Exemption) na viacerých pracoviskách v USA (n=29, vek 7–10 rokov) o expanznej liečbe pomocou palatálnych expanderov Invisalign®. Údaje k dispozícii v spoločnosti Align Technology k 30. 10. 2023

align™ © 2025 Align Technology, Inc. Invisalign, značka v tvare kvetu a iné sú ochranné známky a/alebo servisné známky Align Technology, Inc. 000172-SK-SK-A

invisalign®
Transforming smiles, changing lives.

v odbornosti. Opakom je korekcia liečebného cieľa uprostred liečby (mid-course correction – MCC). Je to úplná zmena smeru pohybu zubov oproti pôvodnému plánu (niečo ako „flaring“ pri fixných aparátoch), ktorú chceme znížiť na minimum. Takže refinementy sú našimi priateľmi a MCC sú naši nepriatelia. Šandardne vykonávam jeden refinement po prvotnom setup-e pre každý môj prípad.

Po vašom veľkom úspechu s alignermi veríte stále v tradičnú ortodonciu?

Absolútne. Ja si udržiavam silnú vieru v tradičnú ortodonciu, a to aj po tom, čo som zažil veľký úspech s neviditeľnými aparátmi. Moje stále používanie fixných aparátov nie je zakorenené v tom, že som „staromódny“, ale skôr v mojom skutočnom potešení z tohto procesu. Pevne verím, že robím veci, pretože mi prinášajú radosť, či už ide o prednášanie alebo o prácu s fixnými aparátmi. Podľa môjho názoru je blízka budúcnosť čeľustnej ortopédie v hybridnej liečbe. Tí, ktorí sa zameriavajú výlučne na neviditeľné aparáty alebo výlučne na fixné aparáty, sa môžu stretnúť s mnohými problémami. Oba spôsoby liečby budú hrať významnú úlohu v blízkej budúcnosti, možno s miernym náskokom smerom k neviditeľným aparátom. Keď sa však dívam dopredu, predpokladám, že lingválne techniky liečby získajú na dôležitosti. S pokrokom v technológiách a klesajúcou spoluprácou pacientov môžu budúce generácie hľadať ortodontické riešenia, ktoré si vyžadujú minimálnu údržbu a úsilie. Alignery so svojimi požiadavkami na spoluprácu pacienta sa nemusia zhodovať s budúcnosťou. Preto si predstavujem hybridný prístup, ktorý bude dominovať blízkej budúcnosti, zatiaľ čo vzdialená budúcnosť by mohla priniesť úplne nové inovácie.

Keď prednášate, všetko vyzerá tak jednoducho. Existuje maloklúzia, ktorá je aj v súčasnosti pre vás výzvou? Aký bol Váš najťažší prípad, ktorý ste riešili?

Iste! Napriek tomu, ako jednoducho to na mojich prednáškach vyzerá, je tu jedna maloklúzia, ktorá sústavne pre mňa predstavuje výzvu: prípady distalizácie III.triedy. Biomechanicky by si niekto mohol myslieť, že je jednoduchá, ale v skutočnosti si vyžaduje značné úsilie a pozornosť k detailom. Tieto prípady často zahŕňajú komplexnú súhru faktorov vrátane potreby rôznych doplnkov na dosiahnutie optimálnych výsledkov. Anatómia kosti v týchto prípadoch pridáva ďalšiu vrstvu obtiažnosti, keď zuby vyvíjajú sily proti hustej kortikálnej kosti, ktorá odoláva pohybu. Často to najlepšie, čo môžeme dosiahnuť, je skôr sklon ako komplexná korekcia. Prípady distalizácie III. triedy sú tie, ktoré považujem za najťažšie a nechcel by som sa s nimi pravidelne stretávať vo svojej praxi. Je pri tejto maloklúzii často problém s TMK? Problémy s TMK sú celkom bežné a môžu sa pohybovať od mierneho nepohodlia až po vážnejšie problémy. Aj keď niekto necíti žiadnu zjavnú bolesť, stále môže mať mierne problémy s TMK. Pri plánovaní liečby je dôležité zvážiť polohu čeľustného kĺbu, bez ohľadu na to, či existujú zjavné problémy s TMK alebo nie. Keď má niekto závažné problémy s TMK, nevidím ich ako dôvod na vyhýbanie sa liečbe. Namiesto toho ich vnímam ako výzvy, ktoré musíme riešiť. Je dôležité riešiť problémy s TMK a pracovať na tom, aby sa čeľustný kĺb dostal do stabilnej centrálnej polohy, uvoľnili sa svaly a vyvinuli čo najmenšie iatrogénne sily, aby sa zabezpečila úspešná liečba.

Povedali ste nám, že nie ste „guru“ alebo „superman“, ale bežný čeľustný ortopéd ako aj my. Ako si manažujete svoj čas medzi prácou s technológiami, ktoré máte radi, rodinou a priateľmi s voľným časom a koníčkami? Aké sú vaše záľuby? Čo robievate vo svojom voľnom čase? Máte nejaký?

To je delikátna otázka! (Smiech) Ale áno, mám voľný čas a dávam si záležať, aby som ho trávil čo najviac s rodinou a priateľmi. Mojou veľkou vášňou je tenis, samotné hranie aj sledovanie zápasov. Baví ma aj varenie a rád sa ponorím do hudby. Takže mám dosť koníčkov, ktoré ma zamestnávajú. Je zaujímavé, že časť môjho potešenia pochádza z účasti na konferenciách a z vyučovania. Je to ako koníček v rámci mojich záľub, pretože skutočne milujem zdieľanie vedomostí, nechať sa vtiahnuť s ostatnými do tohto prostredia. Aj keď to vyžaduje značné úsilie, nevnímam to ako nejakú prácu, pretože ma to veľmi baví. Je to jedinečná zmes pracovať a nepracovať súčasne! Niekedy potrebujem sám sebe pripomenúť, aby som pribrzdil a oddýchol si.

Veľmi pekne vám ďakujem!

MUDr. Miroslava Nagyová
Praha 2. marca 2023

ORTO SLOVENSKÁ ORTODONTICKÁ SPOLOČNOSŤ

KONGRES

SLOVENSKEJ ORTODONTICKEJ SPOLOČNOSTI

Hlavné témy:

Interceptívna liečba a komplexné prípady

Monitorovanie pacientov

19. – 21. 03. 2026

Hotel Doubletree by Hilton Košice

Dr. Jose Ponce de Leon (ES)
Dr. Korkmaz Sayinsu (TR)
Dr. Nelly Dilková (BG)
Dr.DDr. Baerbl Reinstenhofer (AT)
Sophie Filipitch (AT)
MDDr. Karolína Floryková (CZ)
DiS. Veronika Marišlerová (CZ)
MDDr. Lucia Richterová (SK)
MDDr. Eleonóra Ivančová (SK)

Dr. Korkmaz Sayinsu (TR)
Dr. Paolo Manzo (IT)
Dr. Péter Márton Steinhof (HU)
MUDr. Miroslava Nagyová (SK)
MDDr. Tomáš Hudec (SK)
Dr.med. Marián Sabo (SK)

Prihlasovanie na kongres SOS 2026 bude možné od 01. 10. 2025 cez prihlasovací formulár na webovej stránke orto.sk v sekcii Kongres SOS 2026 vyplnením prihlasovacieho formulára.

Kalendár podujatí

Dátum	Vzdelávacie podujatie	Miesto	Kontakt / registrácia
1. 11. 2025	Školenie - digitálne plánovánovanie implantátov a skeletálne kotvený hyrax	Brno, CZ	jana.koprivova@virtuoss3d.cz
7. 11. 2025	Utilizing 3D Tools for Mild to Complex Angel Aligner and Surgical Cases	Utrecht, NL	www.angelaligner.com/emea-events/
7. – 8. 11. 2025	Damon Ultima Mastery: Elevate your practice (Dr. Péter Márton Steinhof, Dr. Claudiu Coca)	Budapešť, HU	ormco.eu/education/
13. 11. 2025	Dental monitoring: DMC day (Dr. Andel)	Hlohovec, SK	b.karatnikova@dental-monitoring.com
14. 11. 2025	Clinical Experiences with the Angel Aligner System	Munich, DE	www.angelaligner.com/emea-events/
14. – 15. 11. 2025	Orofaciální myologie v kontextu orální restrikce	Ostrava, CZ	www.beldental.cz/skoleni-a-kurzy
14. – 16. 11. 2025	Advanced course Masterciop (Dr. Malagon, Dr. Peydro)	Viedeň, AT	ormco.eu/education/
19. 11. 2025	Mastering Angel Aligner PRO and Advanced Additional Techniques with Angel Aligner	Berlin, DE	www.angelaligner.com/emea-events/
21. 11. 2025	Orofaciální myologie z pohledu dechové reedukace dle Buteyka	Ostrava, CZ	www.beldental.cz/skoleni-a-kurzy
22. 11. 2025	Differences and advantage using Invisalign Palatal Expander vs Invisalign First and Mand. Occlusal Blocks vs Elastics (Dr. Martin Pedernera)	Brno, CZ	jhaskova@aligntech.com
28. 11. 2025	Orofaciální myologie a problematika přetrvávajících primárních reflexů	Ostrava, CZ	www.beldental.cz/skoleni-a-kurzy
28. – 29. 11. 2025	Interdisciplinárna spolupráca II.: Ortodontisti s implantológom a protetikom	Břeclav, CZ	ortho@altisgroup.cz
12. – 14. 12. 2025	Young MasterCOIP (Dr. Diego Peydro, Dr. Iván Malagón)	Praha, CZ	web.cvent.com/
12. – 14. 12. 2025	Intermediate course Mastercoip (Dr. Malagon, Dr. Peydro)	Praha, CZ	ormco.eu/education/
16. – 17. 1. 2026	Fáze léčby fixním aparátem (Dr. Dubovská)	Brno, CZ	www.beldental.cz/skoleni-a-kurzy
23. – 24. 1. 2026	Skutečné příčiny orofaciálních dysfunkcí a vliv terapie na celkové zdraví pacienta (Prof. Antonio Ferrante)	Praha, CZ	jana.pochvalovska@italdent.cz
23. – 24. 1. 2026	Práce sestry při jednotlivých etapách ortodontické léčby I (Dr. Štefková)	Olomouc, CZ	info@beldental.cz
30. – 31. 1. 2026	Práce sestry při jednotlivých etapách ortodontické léčby II (Dr. Štefková)	Olomouc, CZ	info@beldental.cz
5. 2. 2026	Diagnostika v ortodoncii (Dr. Filippo Cardarelli)	Praha, CZ	jana.pochvalovska@italdent.cz
6. – 7. 2. 2026	Master kurz Elastodoncie a postura - prezenční (Dr. Filippo Cardarelli)	Praha, CZ	jana.pochvalovska@italdent.cz
13. – 15. 3. 2026	Dual path, one purpose (Dr. Anghileri, Dr. Zoghbi)	Valencia, ES	ormco.eu/education/
19. – 21. 3. 2026	Kongres Slovenskej ortodontickej spoločnosti	Košice, SK	www.orto.sk
27. 3. 2026	Když jazyk nefunguje v orofaciální oblasti správně (Mgr. Lea Šafránková a Bc. Lada Andrová)	Praha, CZ	jana.pochvalovska@italdent.cz
24. – 25. 4. 2026	Fáze léčby fixním aparátem (Dr. Dubovská)	Brno, CZ	www.beldental.cz/skoleni-a-kurzy
1. – 4. 5. 2026	126th Congress of the American Association of Ortodontists	Orlando Florida, USA	www.aaomembers.org
7. – 11. 6. 2026	101st Congress of the European Ortodontic Society (Dr. Finn Georghegan)	Dublin, IE	www.eoseurope.org/annual-congress/
5. 6. 2026	Dental monitoring: Orthoforum SK/CZ	Modra,SK	m.fenak@dental-monitoring.com
4. – 6. 6. 2026	Omco days (r. Andre Zoghni)	Mykonos, GR	hormco.eu/education/
17. – 19. 9. 2026	26. Kongres Českej orotodontickej spoločnosti	Mariánske lázne, CZ	www.orthodont-cz.cz
25. – 27. 9. 2026	AIM (Dr. Andree Zoghbi)	Paris, FR	ormco.eu/education/