apríl 1/2025, VII. Ročník

SLOVENSKÁ ORTODONTICKÁ SPOLOČNOSŤ

čeľustný ortopéd

Časopis Slovenskej ortodontickej spoločnosti



1/2025 ISSN 2644-500X

solventum | Authorized Distributor

Clarity™ ADVANCED keramické zámky

Estetika bez kompromisů



- brilantní estetický vzhled v barvě zubu
- ověřená pevnost a malý rozměr zámku
- predikovatelný, snadný debonding v linii zlomu
- nízký profil zámku
- odolnost proti zabarvení a změně barvy
- minimální tření zámků
- maximální pacientský komfort
- inkoustový marker pro snadný posicioning
- preskripce – Roth, MBT™, High Torque, slot – .018, .022
- ve verzi – bez adheziva, APC II a APC FF s adhezivem

Cena

13,03 EUR/ks

JPS

JPS s.r.o., Velichovská 14, 155 00 Praha 5,
tel.: +420 235 518 936, www.jps.cz,
e-mail: objednavky@jps.cz,
zelená linka (volání zdarma):
800 111 577 (Česká republika),
0800 004 277 (Slovensko)

Produkty jsou určeny pro ortodontickou léčbu, výrobek je zdravotnickým prostředkem.

3M Health Care is now Solventum

Editoriál

Milé kolegyne a kolegovia,



spolupráca medzi čeľustným ortopédom a ortognátnym chirurgom je základným pilierom pri riešení komplexných prípadov nesprávneho postavenia čeľustí a zubov. Ortodontická liečba pripravuje zuby a čeľuste na operáciu, zatiaľ čo chirurgické zákroky upravujú kostné štruktúry pre funkčný a estetický výsledok. Úspech tejto spolupráce spočíva v dôkladnej komunikácii a spoločnom plánovaní. Digitálne technológie, ako 3D plánovanie, umožňujú obom odborníkom detailne simulovať výsledok a lepšie koordinovať liečbu.

Aj keď každý špecialista má svoju rolu, len ich úzka spolupráca zaručuje optimálny výsledok – nielen z hľadiska estetického vzhľadu, ale aj funkčnosti a dlhodobej stability. Táto interdisciplinárna synergia je nevyhnutná pre úspešnú liečbu pacientov s komplexnými problémami. V tomto čísle sa venujeme témam, kedy je práve táto spolupráca kľúčová.

Príjemné čítanie,
MUDr. Miriam Alexandrová

Obsah

- Zo zasadania Výboru SOS 4
- Správy z kongresov a školení 7
- Bollard skeletálne kotvenie v terapii rastúcich pacientov s Anglovou III. triedou 10
- Osteodistrakcia maxily v liečbe pseudoprogénie u rázštepových pacientov 15
- Rozhovor 20
- Spoločenská rubrika 22

13. vydanie časopisu Čeľustný ortopéd (1/2025), 7. ročník
Dátum vydania: 29. 4. 2025
Názov vydavateľa: Slovenská ortodontická spoločnosť, o.z.
Sídlo vydavateľa: Líščie údolie 57, 841 32 Bratislava
IČO vydavateľa: 36 068 934
ISSN 2644-500X
EV 5785/19

Príjem príspevkov a ohlasov: casopis.co@gmail.com
Grafická úprava: Clockwise s.r.o., www.clockwise.sk

Časopis Čeľustný ortopéd vychádza 2x ročne ako odborný a informačný časopis Slovenskej ortodontickej spoločnosti v predpokladanom náklade 3000 ks.

Publikované rukopisy ani obrazový materiál redakcia nevracia.
Cena jedného výtlačku: 10 € (s DPH) + poštovné
(pre členov SOS a SKZL zdarma)

Redakčná rada:

Šéfredaktor:
MUDr. et MUDr. M. Alexandrová (Bratislava)
Zástupca šéfredaktora:
MUDr. M. Krošláková (Brezno)
Redakčná rada:
MDDr. A. Nováková, PhD. (Bratislava)
MDDr. Ľ. Gazdík (Dolný Kubín)
MUDr. R. Šilla (Prešov)

Cenník inzercie – časopis Čeľustný ortopéd

1/1 strany	728 €
1/2 strany	364 €
1/4 strany	183 €
2/3 strany	484 €
1/3 strany	242 €

Cenník inzercie – časopis Čeľustný ortopéd

Inzercia na zadnej vnútornej strane obálky časopisu	900 €
Inzercia na prednej vnútornej strane obálky časopisu	1 000 €
Inzercia na vonkajšej strane obálky časopisu	2 000 €

Ceny sú uvádzané bez DPH

Informácie z Výboru Slovenskej ortodontickej spoločnosti

Slovenská ortodontická spoločnosť volila prezidenta

Prvý jarný víkend patril už tradičnému výročnému Kongresu Slovenskej ortodontickej spoločnosti, ktorý sa konal v hoteli Damian v Jasnej. Pre rekordných 180 účastníkov bol aj tento rok pripravený bohatý odborný program zameraný na aktuálne trendy a výzvy v čeľustnej ortopédii.

Program plný zvučných mien

Dvojdňové podujatie otvoril prezident Slovenskej ortodontickej spoločnosti (SOS) Dr. Marián Sabo, ktorý počas druhého kongresového dňa prednášal na tému Použitie miniskrutiek v ortodontickej liečbe. Medzi prednášajúcimi ani tento rok nechýbali renomovaní zahraniční odborníci ako **Dr. Diego Peydro Herrero, Dr. Edyta Mazur, Dr. Ramadan Coşkun a prof. René Foltán**. Vo svojich príspevkoch sa venovali multidisciplinárnej liečbe ortodontických pacientov, využitiu PRP terapie v ortodoncii či budúcnosti fóliových aparátov. V programe mali svoje zastúpenie aj slovenskí odborníci. Ich prednášky sa sústredili na možnosti spolupráce čeľustného ortopéda s maxilofaciálnym chirurgom, parodontológom a logopédom, na moderné prístupy v pedostomatológii, špecifiká liečby pacientov s rázštepom a prípravu pacientov na ortognátnu chirurgiu.

V rámci kongresu sa uskutočnilo aj stretnutie pôvodného výboru Slovenskej ortodontickej spoločnosti.Tieto boli v uplynulom volebnom období pravidelné a konštruktívne, Výbor SOS sa stretol spolu sedemkrát. Posledné stretnutie reflektovalo aktuálne dianie a uskutočnilo sa pred Kongresom SOS, 20. marca 2025. Aktivity výboru SOS v uplynulom období zahŕňali:

- Prípravu znenia nových stanov SOS
- Prípravu znenia Etického a profesijného kódexu SOS
- Prípravu znenia Štandardných terapeutických postupov v čeľustnej ortopédii

Ďalej sa členovia výboru venovali nasledovných oblastiam:

- Zlepšovaniu komunikácie s verejnosťou, vzdelávaniu laickej verejnosti, ako napríklad ohľadom zvolenia vhodného veku pre prvú návštevu čeľustného ortopéda
- Organizovanie kongresov SOS a iných vzdelávacích podujatí

Voľby na nové funkčné obdobie 2025 – 2029

Súčasťou tohtoročného Kongresu SOS bola aj plenárna schôdza spojená s voľbami nového prezidenta, výboru a revíznej komisie SOS na obdobie 2025 – 2029. **Prezidentom SOS** sa opätovne stal **Dr. med. dent. Marián Sabo**, ktorý získal 86 % všetkých hlasov.



Dr. med. dent. Marián Sabo

Za členov **výboru SOS** boli ďalej zvolení **MUDr. et MUDr. Miriam Alexandrová, MUDr. Patrícia Husárová, MDDr. Tomáš Hudec a MDDr. Ľubomír Gazdík**. Do **revíznej komisie** boli zvolené **MUDr. Miroslava Nagyová, MDDr. Eleonóra Ivančová, PhD.** a **MUDr. Daniela Kafková.** Náhradnými členkami výboru sa stali MDDr. Veronika Ellinger, MBA, a MDDr. Lucia Richterová, MPH, MBA. Za náhradného člena revíznej komisie bola zvolená MUDr. Lujza Leškovská.

Všetkým zvoleným členom Spoločnosti do orgánov Slovenskej ortodontickej spoločnosti srdečné gratulujeme k úspešnej kandidatúre. Veríme, že svojou odbornosťou a osobnou integritou prispejú k napredovaniu Spoločnosti a čeľustnej ortopédie ako celku. Pred novým výborom SOS stoja veľké výzvy. Nový výbor SOS bude preto potrebovať neochvejnú podporu všetkých členov Spoločnosti na presadzovanie záujmov Spoločnosti a ochranu zdravia našich pacientov.

Boj proti nelegálnym praktikám pokračuje

Dr. Marián Sabo pôsobil vo funkcii prezidenta SOS aj počas uplynulých štyroch rokov. Práve vďaka jeho intenzívnym mediálnym aktivitám sa podarilo zviditeľniť problematiku nelegálnych poskytovateľov ortodontickej liečby na Slovensku. Téma naďalej rezonuje v mienkotvorných médiách, televíziách, podcastoch aj na sociálnych sieťach. V novom funkčnom období plánuje prezident svoje aktivity ešte zintenzívniť. *„Ďakujem za bezprecedentnú podporu členov Slovenskej ortodontickej spoločnosti v hlasovaní. Túto dôveru si nesmierne vážim a vnímam ju ako záväzok aj naďalej hájiť záujmy čeľustných ortopédov a chrániť zdravie a práva ortodontických pacientov,“* uviedol **Dr. Marián Sabo**. Dodal, že popri zvyšovaní povedomia verejnosti budú podniknuté aj ďalšie kroky smerom ku kompetentným orgánom. *„Budeme dôrazne žiadať o kontroly a dodržiavanie legislatívy s následnými postihmi za jej porušovanie.“*

Vážené kolegyne, vážení kolegovia, milí priatelia, ďakujeme Vám, že ste aj svojou účasťou prispeli k nezabudnuteľnému zážitku, akým kongres SOS v Jasnej určite bol. S veľmi pozitívnym výhľadom do budúcnosti sa tešíme na budúcoročný Kongres Spoločnosti, ktorý sa uskutoční v dňoch 19. – 21. marca 2026 v Košiciach, v hoteli DoubleTree by Hilton. O ostatných aktivitách Spoločnosti vás budeme pravidelne informovať.

Gratulujeme výhercom cien Orto-Oscar

za najlepšiu liečbu pacientov, ktoré boli udelené na kongrese Slovenskej ortodontickej spoločnosti v Jasnej. Víťazov v jednotlivých kategóriách určil náš hlavný prednášajúci Dr. Diego Peydro Herrero nasledovne:

MDDr. Lenka Paulisová, MPH
MUDr. Madalena Krošláková
MUDr. Miroslava Nagyová
MDDr. Veronika Ellinger – Mydlová, MBA
MDDr. Petra Sasáková
MDDr. Jaroslav Milenovský

Dúfame, že sa súťaž Orto-Oscar vyprofiluje ako rešpektovaná a stabilná súčasť našich kongresov!

fas i fasKIDS už je dostupný pre Slovensko

Prečo si vybrať

fas
Aligner System

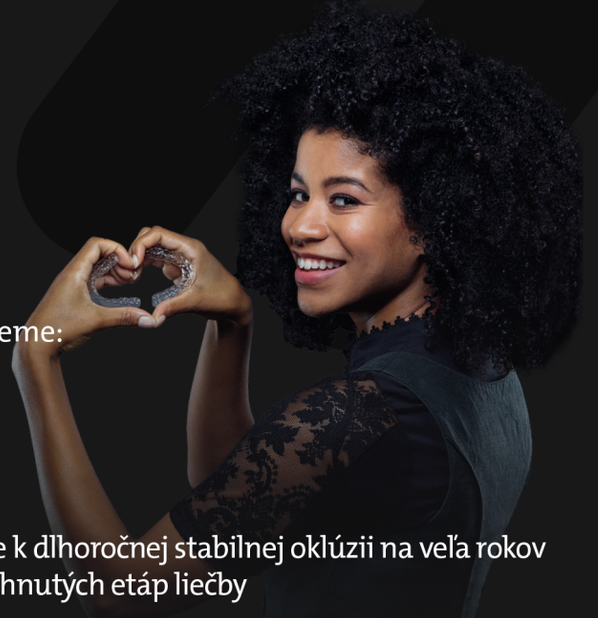

» 100 % prípadov plánujú lekári ortodoncie,
nie technici alebo umelá inteligencia, preto vďaka tomu dosahujeme:

- menej chýb v plánovaní
- menšie množstvo zmien a opráv v budúcnosti
- kratší čas liečby

» Zohľadnenie polohy a pohybu dolnej čeľuste pri diagnostike, čo vedie k dlhoročnej stabilnej oklúzii na veľa rokov
» „Stop&Go"- možnosť viacstupňového plánovania a sledovania dosiahnutých etáp liečby
» Voliteľné plánovanie liečby môžete vykonať aj pomocou CBCT
» Bezplatný odhad nákladov na liečbu (výber a cena balíka) na základe základných údajov o pacientovi

fasKIDS V SKRATKE

Cieľom FAS KIDS je udržať alebo zachovať alebo obnoviť funkčnú ústnu dutinu u malých pacientov od útleho veku. Mnohým ortodontickým problémom sa dá predísť včasným zásahom ešte pred vznikom rôznych vád. Liečba pomocou dlahami, fóliami FAS KIDS bola vyvinutá špeciálne pre deti vo veku od 5 do 12 rokov. FAS KIDS umožňuje zásah do mliečnych zubov v zmiešanom chrupe a novovytvorenom stálom chrupe skôr, ako sa začne vyvíjať nejaká vada.

VÝHODY FAS KIDS

Systém FAS KIDS ponúka Vám a Vašim malým pacientom množstvo výhod:

- Vynikajúce prispôsobenie: vďaka lepšiemu pohodliu pri nosení v porovnaní s bežnými snímateľnými strojčekmi je pravdepodobnejšie, že deti budú dlahy, fólie FAS KIDS používať pravidelne.
- Znížené riziko vzniku zubného kazu: pravidelná výmena dlah, fólií a jednoduchšie udržiavanie hygieny v ústnej dutine pomáhajú znižovať riziko vzniku zubného kazu.
- Menšie riziko úrazov a vád: konštrukcia minimalizuje riziko poškodenia mäkkých tkanív a zubov.
- Lepší čas nosenia: dlahy, fólie FAS KIDS sú takmer neviditeľné, takže deti ich môžu nosiť v škole, pri športe, hre a zábave.
- Žiadny vplyv na reč: dlahy nemajú vplyv na reč, čo umožňuje deťom voľne a slobodne komunikovať.



Semináre, prednášky FAS Slovenská Republika 2025

30.05.2025, Bratislava
Dr. Maria Magallon
Introduction to FAS treatment
31.05.2025, Bratislava
Dr. Jose Maria Ponce de Leon
Treatment of FAS with a detailed discussion of FAS Kids
14-15.11.2025, Bratislava
Dr. Vittorio Cacciafesta
FAS Kids,Teens, Adults and Hybrid: A journey through Invisible Orthodontic Treatments at any age

Registrácia na semináre a prednášky:
tel. č.: +421 904 395 426
e-mail: patrik.goffa@grandortho.sk

DISTRIBÚTOR

GRAND ORTHO®
NAJVYŠŠIA KVALITA PRE PROFESIONÁLOV

Grand Ortho Sp. z o.o.
ul. Bruszewska 28 | 03-236 Warszawa
tel.: 22 675 24 94, e-mail: grandortho@grandortho.pl
www.grandortho.sk

Prime Aligner Summit
Lago di Como, Taliansko 10. – 12. októbra 2024

Prime Aligner Summit 2024 je súčasťou renomovanej TP akadémie. Mali sme možnosť vzdelávať sa v krásnom prostredí Lago Di Como a vypočuť si známe osobnosti ,,aligerovej" ortodoncie.

Kongres otvárala svojou prednáškou Dr. Susanna Palma. Venovala sa biomechanike a prístupu k liečbe asymetrických AII tried, veľmi zaujímavá bola časť, v ktorej sa venovala poruchám TMK a syndrómu habituálnej žuvacej strany v spojitosti s asymetrickou Anglovou II. triedou. Dr. Iván Malagón rozprával o desiatich kľúčoch úspechu pri liečbe, ktoré si osvojil po 20 rokoch práce s fóliovými aparátmi. Prínosná bola tiež prednáška Dr. Davida Raičkovića, v ktorej nám ukázal nielen svoje úspechy, ale poukázal aj na svoje neúspešné prípady a umožnil nám tak poučiť sa z nich.

Záver summitu bol venovaný prednáške Dr. Uda Wieshammera o symbióze technickej analýzy a klinického plánovania. Počas kávových prestávok sme mali možnosť vypočuť si, aké inovácie majú viaceré spoločnosti ponúkajúce fóliové aparáty a aké nové softvérové nástroje aktuálne ponúkajú a vyvíjajú.

Spoločenský večer s farebným dress kódom sme si vychutnali v nádhernej vile Paraviccini Revel. Oddych po prednáškach sme spojili s prechádzkami v malebnom prostredí Lago di Como a fanúšikov cestnej cyklistiky iste potešila možnosť sledovať záverečnú jazdu cyklistov na pretekoch okolo Lombardska s cieľom pár metrov od miesta konania summitu.

Dr. Miriam Alexandová



Obr. 1 Diskusia s Dr. Malagónom, Dr. Wieshammerom a Dr. Palma



Obr. 2 Dr. Suzanna Palma



Obr. 3 Účastníčky summitu na spoločenskom večere





Ahoj, Slovensko!

Angel Aligner™ je odteraz k dispozícii už aj na Slovensku!

Ako jeden z popredných poskytovateľov technológie priehľadných fóliových aparátov s viac než 20-ročnými skúsenosťami neustále pracujeme na inovačných a digitálnych riešeniach s cieľom zlepšiť liečebné výsledky pre pacientov aj čeľustných ortopédov. Objavte možnosti liečby z našej ponuky!

Skontaktujte sa s nami a oboznámte sa s produktmi Angel Aligner™!

care.sk@angelaligner.com

+421 2 330 067 25

Navštívte tiež stránku: angelaligner.com/de

Oskenujte teraz!

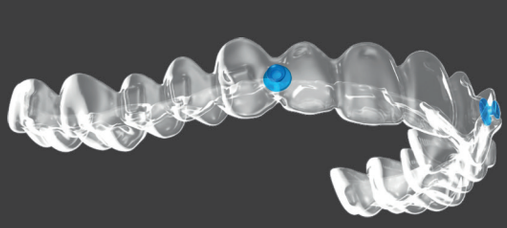

angelButton™

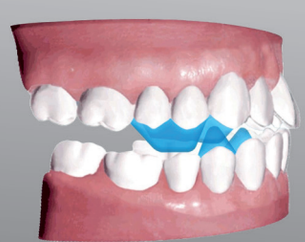

A6 Mandibular Advancement Solution

angelaligner.com

angel aligner™

Kongres Slovenskej ortodontickej spoločnosti
Jasná, 20. – 22. marca 2025

Slnečné tri dni, 20., 21. a 22. marca 2025 plné prednášok sme si užili v krásnom prostredí Jasnej, na severnej strane zasneženého Chopku. Vo štvrtok v rámci predkongresového kurzu prednášal odborník Dr. Ramadan Coşkun o liečbe fóliovými aparátmi Orthero a podvečer ho na pár hodín vystriedal prof. René Foltán s prednáškou o spolupráci maxilofaciálneho chirurga a čeľustného ortopéda pri ortognátnych operáciách. Kto si chcel vyvetrať hlavu plnú informácií, mohol zažiť večerné lyžovanie na ešte stále parádne upravenom svahu. Piatkové doobedie patrilo skvelému Dr. Diegovi Peydro Herrero s prezentáciou až neuveriteľných výsledkov fóliovými aparátmi svojou inventívnou metódou Master-Coip. Po ňom pokračoval vynikajúci charizmatický prof. MUDr. René Foltán, ktorý naviazal témou na svoju predkurzovú prednášku, a naša obľúbená šikovná pedostomatologička MUDr. Katarína Cyprichová nám ukázala, čo dôležité si môžeme všímať u našich pacientov a ako odhaliť MIH (molárovú incizálnu hypomineralizáciu). Po prednáškach sme absolvovali dôležitú plenárnu schôdzu, kde sme si volili nových zástupcov a staronový prezident Dr. Marián Sabo nás informoval o úsilí zmeny a dianí v SOS. Prezidentský večer sa niesol v téme Oskarovej noci, počas ktorej boli odovzdané sošky "Oskarov" z rúk vtipného moderátora stand up komika Bekima Aziriho tým, ktorí sa zúčastnili súťaže a poslali svoje príspevky najlepšie odliečených pacientov v jednotlivých kategóriách. Skvele sme sa zabavili a dlho do noci tancovali.

Na druhý deň sme pokračovali v prednáškach s Dr. Ramadanom Coşkunom ,Dr. Edytou Mazur, Dr. Máriánom Sabom, doc. Dr. Evou Kovaľovou o parodontologických nástrahách u našich pacientov, logopédkou PhDr. Zuzanou Jandovou s krásnou prednáškou o pôvode vzniku ortodontických anomálií, Dr. Adam Stebel prednášal o práci maxilofaciálneho chirurga a na záver nám Dr. Soňa Pintešová predstavila prácu našich rázštepových odborníkov. Ďakujeme veľmi pekne pani prezidentke kongresu Dr. Eleonóre Ivančovej za úchvatný kongres, na ktorom sme sa cítili ako hviezdy.

MUDr. Madalena Krošláková
Foto: Lenka Kandravá



prof. René Foltán



Dr. Katarína Cyprichová



Dr. Ramadan Coskun



Dr. Ivančová a Dr. Sabo otvárajú kongres SOS



Kongres SOS

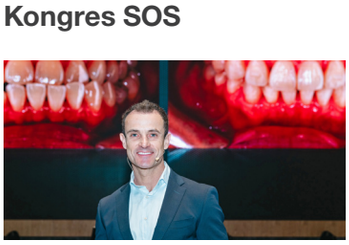

Dr. Diego Peydro Herrero



Oscarová noc

BOLLARD SKELETÁLNE KOTVENIE V TERAPII RASTÚCICH PACIENTOV S ANGLOVOU III. TRIEDOU

BOLLARD SKELETAL ANCHORAGE IN TREATMENT OF GROWING PATIENTS WITH ANGLE CLASS III

MDDr. Bronislava Dvoranová, PhD.[1, 3], MDDr. Michal Vavro, PhD.[1], MDDr. Ondrej Dvoran[2, 3], MDDr. David Med[1], MDDr. Natália Gurčíková[1], MUDr. Irena Klímová[4], doc. MUDr. Ladislav Czakó PhD., MPH[1]

1 Klinika ústnej, čeľustnej a tvárovej chirurgie LFUK a UNB, 2 Katedra čeľustnej ortopédie LF SZU, 3 Čeľustnoortopedická a stomatologická ambulancia MUDr. Ivety Dvoranovej, Trenčín, 4 Ortodentik s.r.o.

Abstrakt

Terapia Anglovej III. triedy u rastúceho pacienta predstavuje jednu z výziev v čeľustnoortopedickej terapii. Princípom korekcie je kombinácia kauzálnej liečby formou rastovej modifikácie a symptomatickej korekcie formou dentoalveolárnej kompenzácie. V článku sa zaoberáme problematikou v spojení s využitím skeletálneho kotvenia podľa Bollarda.

Kľúčové slová: Bollard závesy, Anglova III. trieda, dentoalveolárna kompenzácia

Abstract

The treatment of Angle Class III in growing patients represents one of the challenges in orthodontic therapy. The principle of correction involves a combination of casual treatment through growth modification and symptomatic correction using dentoalveolar compensation. This article addresses the issue in connection with the use of Bollard plates skeletal anchorage.

Keywords: Bollard plates, Angle Class III, dentoalveolar compensation

Úvod

Dentoalveolárna kompenzácia, t.j. protrúzia horných rezákov s mezializáciou horného zuboradia a retrúzia dolných rezákov s distalizáciou dolného zuboradia môže byť navodená nezávisle od rastovej fázy pacienta celým spektrom ortodontických aparátov. Používané sú snímateľné aparáty (napr. monoblok podľa Wunderera), distalizéry typu Carrier III. triedy a rôzne ďalšie typy fixných alebo fóliových aparátov.

Rastová modifikácia je v porovnaní s kompenzáciou komplikovanejšia. Spočíva v stimulácii rastu hornej čeľuste anterokaudálnym smerom v snahe o modifikáciu rastu mandibuly. Za zlatý štandard terapie rozvíjajúcej sa skletálnej III. triedy je považovaná liečba tvárovou maskou. Princíp terapie spočíva v stimulácii suturálneho rastu maxily formou ortopedického ťahu anterokaudálnym smerom (14-16 Ounce = 450g). Z praktických dôvodov väčšina pacientov nosí masku len určitú časť dňa a v noci.

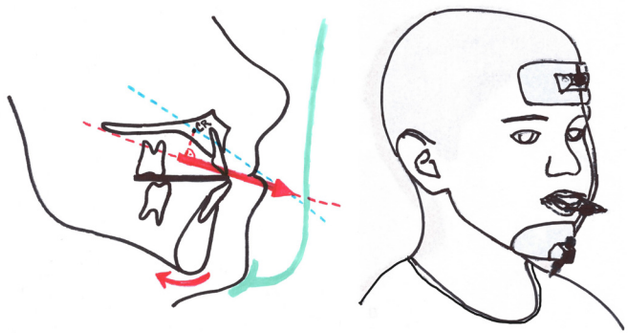

Obr. 1: Tvárová maska a jej efekt



Obr. 2: Elastické ťahy III. triedy na Bollard kotvení

Ťah má za následok okrem anterokaudálnej relokácie maxily tiež posteriorotáciu mandibuly vzhľadom k báze lebečnej s následným predĺžením tváre. Štúdie dlhodobých zmien naznačujú tiež určitú úroveň modifikácie tvaru mandibuly. (9)

Maska je štandardne kotvená na fixný palatálny expandér (napr. Hyrax expandér), čiže skeletálny efekt je vo väčšej či menšej miere doplnený dentoalveolárnym efektom. Okrem protrúzie a mezializácie horného zuboradia možno pozorovať aj rôznu mieru extrúzie molárov maxily.

Limitom liečby tvárovou maskou je klesanie jej účinnosti s narastajúcim vekom pacienta. Pre dosiahnutie optimálneho účinku je vhodné zasiahnuť ešte pred pubertálnym rastovým špurtom (cca 9-11 rokov) – teda skôr než u väčšiny pacientov liečených fixným aparátom. Vo vyššom veku v dôsledku progresívneho zrastania sutúr strednej etáže klesá efekt tvárovej masky v zmysle skeletálnej protrakcie maxily a zvýrazňuje sa dentoalveolárny efekt. (12)

Limity liečby tvárovou maskou do značnej miery dopĺňa liečba metódou tzv. Bollard skeletálneho kotvenia popísaná Hugom de Clerckom. Na dosiahnutie terapeutického cieľa, stimulácie rastu maxily a modifikácie rastu mandibuly využíva skeletálne závesy umiestnené v hornej čeľusti do oblasti crista infrazygomatica bilaterálne a v sánke do oblasti alveolárneho výbežku medzi laterálnym rezákom a očným zubom. Smer ťahu prebieha podobne ako pri tvárovej maske - anterokaudálne. Priame skeletálne kotvenie eliminuje dentoalveolárnu zložku korekcie. Sily používané pri protrakcii sú v rozmedzí od 100 do 200g. Intraorálne umiestnenie aparátu zjednodušuje celodenné nosenie a toleranciu pacientom.

Efekt tvárovej masky na maxilu spočíva v anteriórnej relokácii a ľahkej anteriorotácii maxily (8,10). V mandibule pôsobí vďaka lokalizácii ťahu v anteriórnej časti maxily elastická sila skôr anteriorotačne. Výsledkom je modifikácia tvaru mandibuly bez posteriorotačnej zložky typickej pre liečbu tvárovou maskou (7).

Liečba prostredníctvom Bollard závesov sa spravidla začína neskôr ako liečba tvárovou maskou. Optimálny čas pre začiatok liečby je medzi 11-13 rokom života. V prípade skoršieho začiatku je kosť v maxile príliš tenká pre stabilné zavedenie aparátu. V neskoršom veku môže terapeutický efekt zmenšovať progredujúca interdigitácia sutúr strednej etáže. (13, 14)

Metodika

Po realizácii kompletnej ortodontickej diagnostiky s nálezom progénie alebo pseudoprogénie u priekazne rastúceho pacienta medzi 11.-13. rokom života je možné zvoliť terapiu pomocou skeletálnych Bollard závesov. Závesy predstavujú špecializované titánové kotviace prvky pripomínajúce osteosyntetický materiál, pričom na jednej strane sú štandardné otvory pre zavedenie osteosyntetických skrutiek slúžiacich na fixáciu ku kosti, na druhej strane je háčik, na ktorý je možné aplikovať elastický ťah.

Podmienky na použitie tohto liečebného postupu sú:

- pacient s progéniou alebo pseudoprogéniou
- pacient pred rastovým špurtom
- oba dolné očné zuby prerezané a eruptované

Výkon je možné realizovať v lokálnej alebo celkovej anestézii. V maxile je vedený triangulárny rez

kraniálne od prvého molára v rozsahu od hranice voľnej a pripojenej gingívy s následným zatočením vertikálnym smerom kraniálne tesne pred crista infrazygomatica. Po odklopení mukoperiostálneho laloka by mala byť crista infrazygomatica plne vizualizovaná.

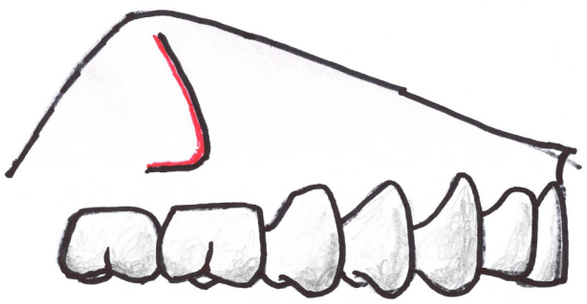

Obr. 3: Rez vedený v maxile

V mandibule je rez vedený podobným spôsobom – triangulárny rez vo vestibulum oris medzi druhým rezákom a očným zubom s prechodom za hranicu pripojenej gingívy. Po odklopení mukoperiostálneho laloka by mal byť plne vizualizovaný rozsah processus alveolaris mandibulae medzi druhým rezákom a očným zubom.

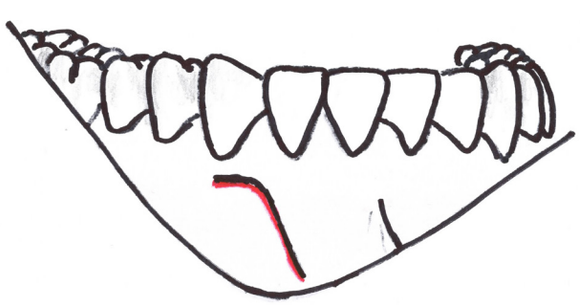

Obr. č. 4: Rez vedený v mandibule

Je veľmi dôležité špecializovaný kotevný materiál neohýbať ani nemodifikovať vopred mimo úst pacienta. Predbežná modifikácia môže zmeniť biomechanické vlastnosti materiálu a obmedziť až úplne znehodnotiť jeho budúcu účinnosť v prenose ťahu. Adaptácia materiálu ku kosti nastane až po aplikácii fixačných osteosyntetických skrutiek do všetkých určených dierok na kotevnom materiáli.

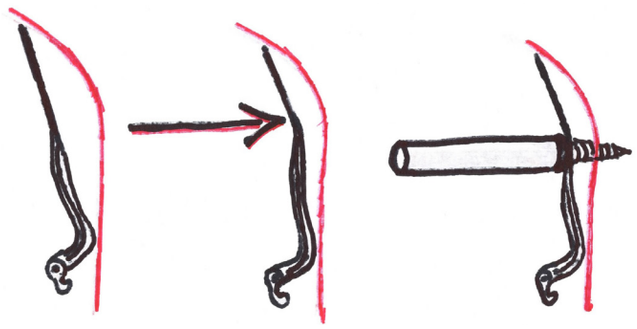

Obr. 5: Adaptácia skeletálneho kotvenia

Rany sú zašité vstrebateľným materiálom tak, aby z kotevného materiálu bol viditeľný len háčik určený pre záves elastického ťahu. Háčik by sa mal na základe prirodzenej adaptácie kotvy priložiť k pripojenej gingíve dostatočne na to, aby aj touto cestou prevádzal elastický ťah, no nie natoľko, aby spôsoboval formáciu dekubitu.

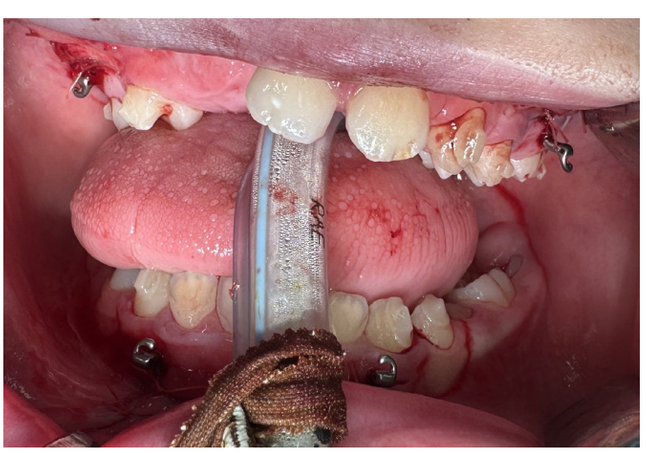

Obr. 6: Zavedené skeletálne kotvenie intraoperatívne – celková anestézia s orotracheálnou intubáciou

Elastické ťahy sa aplikujú 2 týždne od inštalácie kotvenia s postupným pridávaním intenzity ťahu. V tejto fáze liečby je veľmi dôležité odblokovať zhryz – zvýšením zhryzu alebo použitím fóliového aparátu – za účelom umožnenia „preskočenia“ frontálne skríženého progénneho zhryzu.

Počiatočná sila je približne 100 gramov na každej strane a konečná sila po 4 mesiacoch približne 175 gramov na každej strane (maximálne 200 g). Táto sila sa odporúča udržiavať po zvyšok liečby, vyššie úrovne sily nevedú k lepšej protrakcii strednej časti tváre. (1,5,6)

Diskusia

Terapia III. skeletálnej triedy u rastúceho pacienta je pre čeľustného ortopéda výzvou. Zlatý štandard v podobe tvárovej masky prináša žiadané výsledky najmä pri uspokojivej spolupráci pacienta. Vzhľadom na komfort a spoločenské aspekty tejto terapeutickej metódy môže byť spolupráca náročná. V kontraste s tvárovou maskou Bollard závesy predstavujú elegantný intraorálny spôsob nosenia ťahov III. triedy, čo pacienta môže motivovať k lepšej spolupráci a najmä čo najdlhšiemu noseniu aj počas dňa a bežných aktivít.

Medzi nevýhody Bollard závesov patrí:

- Fixná aplikácia v celkovej, prípadne lokálnej anestézii (pri mimoriadne spolupracujúcom pacientovi)
- Následná starostlivosť o kotvenie v rámci dutiny ústnej - hygiena musí byť dokonalá, inak veľmi rýchlo dôjde k zlyhaniu implantátov vo forme periimplantitídy a uvoľnenia skrutiek
- Nutnosť odstránenia v lokálnej alebo celkovej anestézii v určitom veku, ev. v prípade zlyhania implantátov (1,5,6,11)

De Clerck realizoval štúdiu na 25-tich pacientoch za použitia Bollard dláh, kde zo 100 dláh bolo nutné predčasne vybrať a vymeniť 3 dlahy pre nestabilitu. Podľa tejto štúdie neexistuje článok, ktorý by popisoval neúspech pri protrakcii maxily za použitia skeletálne kotvených Bollard dláh (6). V štúdii Cornelis bolo Bollard kotvenie aplikované 101 pacientom s 92,5% úspešnosťou – u 7,5% pacientov bolo kotvenie nestabilné (2). Na základe ďalšej štúdie Cornelis realizovanej na 97 pacientoch je možné usúdiť, že pacienti danú liečbu znášajú veľmi dobre a sú spokojní s výsledkami. Ako najčastejšia príčina dyskomfortu bol uvádzaný opuch, väčšinou v prvých 5 dňoch, a iritácia mäkkých tkanív, ktorá sa postupom času zlepšovala (2).

Na základe daných štúdií je možné konštatovať, že skeletálne kotvené dlahy typu Bollard s pomocou elastických gumených ťahov sú jednou z možností terapie progenie/pseudoprogenie u rastúceho pacienta. Pooperačný dyskomfort je u pacientov riešených týmto postupom výrazne nižší, množstvo pooperačných komplikácií výrazne menšie a peroperačná záťaž vzhľadom na dĺžku operačného výkonu v porovnaní s bimaxilárnym ortognátnym výkonom výrazne kratšia. Dlahy je možné u dostatočne spolupracujúceho pacienta zaviesť aj v lokálnej anestézii.

Cieľom aplikácie Bollard kotvenia je najmä vyhnúť sa ortognátnemu výkonu v dospelom veku, resp. minimalizovať jeho potrebný rozsah. Tento aspekt je dominantný najmä u pacientov s rázštepom, u ktorých je často pred finálnym ortognátnym výkonom vzhľadom na značnú sagitálnu diskrepanciu maxily a mandibuly potrebná distrakčná osteogenéza maxily s jej anteriorizáciou.

Záver

Skeletálne Bollard závesy sú efektívnym a miniinvazívnym spôsobom liečby skeletálnej a okluzálnej III. triedy u rastúceho pacienta. Pri korektnej aplikácii a dobrej spolupráci pacienta je možné sa pomocou tohto terapeutického protokolu vyhnúť ortognátnemu chirurgickému výkonu v dospelosti.

Literatúra

1. Borovec, J., Švihlíková Poláčková, P., Hofman, J., Placák, V., Petrová, T., Urbanová, W. and Koťová, M., 2019. Skeletálně kotvené dlahy typu bollard u pacientů s progenním stavem. Česká stomatologie a praktické zubní lékařství, 119(3), pp.90-95.

2. Cornelis, M.A., Scheffler, N.R., Mahy, P., Siciliano, S., De Clerck, H.J. and Tulloch, J.C., 2008. Modified miniplates for temporary skeletal anchorage in orthodontics: placement and removal surgeries. Journal of Oral and Maxillofacial Surgery, 66(7), pp.1439-1445.

3. Cornelis, M.A., Scheffler, N.R., Nyssen-Behets, C., De Clerck, H.J. and Tulloch, J.C., 2008. Patients' and orthodontists' perceptions of miniplates used for temporary skeletal anchorage: a prospective study. American Journal of Orthodontics and Dentofacial Orthopedics, 133(1), pp.18-24.

4. De Clerck, H.J., Cornelis, M.A., Cevidanes, L.H., Heymann, G.C. and Tulloch, C.J., 2009. Orthopedic traction of the maxilla with miniplates: a new perspective for treatment of midface deficiency. Journal of Oral and Maxillofacial Surgery, 67(10), pp.2123-2129.

5. De Clerck, H., Cevidanes, L. and Baccetti, T., 2010. Dentofacial effects of bone-anchored maxillary protraction: a controlled study of consecutively treated Class III patients. American Journal of Orthodontics and Dentofacial Orthopedics, 138(5), pp.577-581.

6. De Clerck, E.E. and Swennen, G.R., 2011. Success rate of miniplate anchorage for bone anchored maxillary protraction. The Angle Orthodontist, 81(6), pp.1010-1013.

7. De Clerck, H., Nguyen, T., de Paula, L.K. and Cevidanes, L., 2012. Three-dimensional assessment of mandibular and glenoid fossa changes after bone-anchored Class III intermaxillary traction. American Journal of Orthodontics and Dentofacial Orthopedics, 142(1), pp.25-31

8. Elnagar, M.H., Elshourbagy, E., Ghobashy, S., Khedr, M. and Evans, C.A., 2016. Comparative evaluation of 2 skeletally anchored maxillary protraction protocols. American Journal of Orthodontics and Dentofacial Orthopedics, 150(5), pp.751-762.

9. Franchi, L., Pavoni, C., Cerroni, S. and Cozza, P., 2014. Thin-plate spline analysis of mandibular morphological changes induced by early class III treatment: a long-term evaluation. European Journal of Orthodontics, 36(4), pp.425-430

10. Nguyen, T., Cevidanes, L., Cornelis, M.A., Heymann, G., Nguyen, T., Cevidanes, L., Cornelis, M.A., Heymann, G., De Paula, L.K. and De Clerck, H., 2011

11. Proffit, W.R., Fields Jr, H.W. and Sarver, D.M., 2012. Contemporary Orthodontics, 5e. Elsevier India.

12. Proffit, W.R., Fields, H., Msd, D.M., Larson, B. and Sarver, D.M., 2019. Contemporary Orthodontics, 6e: South Asia Edition-E-Book. Elsevier India.

13. Miniplates resist orthopedic forces well [online]. [cit 2024-11-24]. Dostupné na internete: https://lesschin.com/orthodontist

14. The Bollard miniplate anchor consists of three parts [online]. [cit 2024-11-24]. Dostupné na internete: https://lesschin.com/surgeon/



GC

Experts in Orthodontics
GC Orthodontics Europe GmbH
www.gcorthodontics.eu

ALTIS Group

800 100 535
Zelená linka ZDARMA



GC Orthodontics
GLOBAL EXPERTS IN ORTHODONTICS

LEGEND



Metallic
standard brackets

TOMY

ALTIS Group

800 100 535
Zelená linka ZDARMA

OSTEODISTRAKCIA MAXILY V LIEČBE PSEUDOPROGÉNIE U RÁZŠTEPOVÝCH PACIENTOV

MAXILLARY OSTEODISTRACTION IN THE MANAGEMENT OF PSEUDOPROGNATISM IN CLEFT PATIENTS

MDDr. Michal Vavro, PhD.[1], MDDr. Bronislava Dvoranová, PhD.[1, 3], MDDr. Ondrej Dvoran [2, 3], MDDr. Natália Gurčíková[1], MDDr. David Med[1], MUDr. Irena Klímová[4], doc. MUDr. Ladislav Czakó PhD., MPH[12]

1 Klinika ústnej, čeľustnej a tvárovej chirurgie LFUK a UNB, 2 Katedra čeľustnej ortopédie LF SZU, 3 Čeľustnoortopedická a stomatologická ambulancia MUDr. Ivety Dvoranovej, Trenčín, 4 Ortodentik s.r.o.

Abstrakt

Osteodistrakcia tvárových kostí je terapeutický postup umožňujúci posuny, ktoré by pri štandardnej osteotómii a repozícii neboli možné. Využívaná je najmä osteodistrakcia maxilly u rázštepových pacientov. Autori v článku predstavujú postup a prezentujú svoje skúsenosti pri zavedení osteodistraktora a následný manažment pacienta s maxilárnou hypopláziou na ich pracovisku.

Kľúčové slová: osteodistrakcia maxily, pseudoprogénia, maxilárna hypoplázia, rázštepoví pacienti

Abstract

Distraction osteogenesis is a therapeutic procedure enabling movements that would not be possible with standard osteotomy and repositioning. It is most used for maxillary distraction in cleft patients. The authors of the article present the procedure and share their experience with the placement of the distractor and subsequent management of a patient with maxillary hypoplasia at their institution.

Keywords: maxillary osteodistraction, pseudoprognathism, maxillary hypoplasia, cleft patients

Úvod

Osteodistrakcia je terapeutickým postupom prebratým z ortopédie, kde sa využíva za účelom terapie asymetrie končatín (1,4,5). V maxilofaciálnej chirurgii je využívaná najčastejšie za účelom osteodistrakcie maxily – anterokaudálny posun maxily v prípade pacientov s maxilárnou hypopláziou, alebo v prípade chirurgicky asistovanej rapídnej maxilárnej expanzie (SARME). Možná je aj osteodistrakcia mandibuly v prípade syndrómových pacientov (napr. Pierre-Robin sekvencia) (2).

U pacientov s maxilárnou hypopláziou na podklade rázštepu pery, alveolárneho výbežku a podnebia (CHGPS) je osteodistrakcia maxily užitočnou pomôckou, ktorá umožňuje dosiahnuť posun, ktorý by štandardným ortognátnym výkonom nebol dosiahnuteľný – trakcia jazvy a ostatných alterovaných mäkkých tkanív, ktoré dovoľujú spoľahlivý maxilárny advancement u rázštepového pacienta, maximálne do 6mm. Nad túto hranicu už uvažu-

jeme o maxilárnej osteodistrakcii. U pacienta bez rázštepu je táto hranica 10mm (3). V porovnaní distrakcie maxily pomocou osteodistrakcie a štandardnej Le Fort I osteotómie s advancementom je menší skeletálny relaps u pacientov po osteodistrakcii (7).

Metodika

Na pracovisku autorov je osteodistrakcia maxily plánovaná virtuálne. Na základe CT pacienta a intraorálneho skenu je vytvorený 3D model. Tento je kefalometricky zanalyzovaný, pričom sa stanoví potrebný rozsah distrakcie. Následne je možné v programe naplánovať osteotomické línie, pozíciu distraktorov a vektor distrakcie. Plánovanie vektora je najdôležitejším bodom predoperačného plánovania.

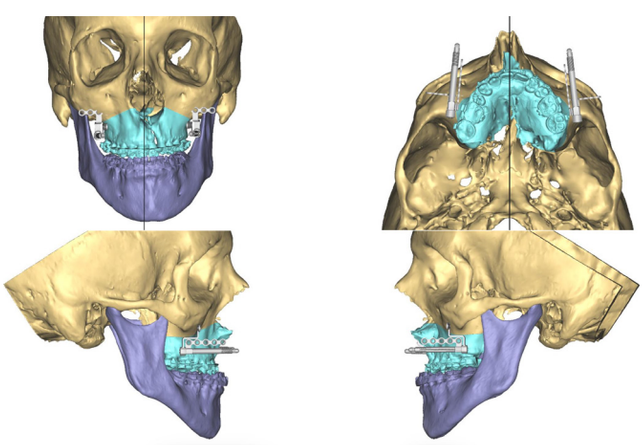

Obr. 1: Plán osteotómie, polohy distraktorov a vektora distrakcie

Autori momentálne využívajú rigídny intraorálny distraktor, ktorý sa skladá z anteriórneho komponentu (fixovaný na processus alveolaris maxillae), posteriórneho komponentu (fixovaný na oblasť os zygomaticum) a nosného tela, ktoré svojím rozmerom udáva možnosť rozsahu distrakcie. Všetky základné komponenty sú k dispozícii vo viacerých veľkostiach a operatér si na základe operačného plánu vyberá najvhodnejšiu kombináciu pre pacienta.



Obr. 2: Distrakčný set s výberom komponentov

Vďaka virtuálnemu plánovaniu sú zhotovené aj operačné šablóny – „cutting guide“ a „vector guide“. Šablóny sú vyhotovené z biokompatibilného plastu a umožňujú prenos virtuálneho plánu na operačnú sálu. Podľa cutting guide je realizovaná osteotómia a predvŕtanie dierok pre fixáciu distraktora v naplánovanom postavení, podľa vector guide môže operatér kontrolovať, či je distraktor nastavený na plánovaný vektor distrakcie.



Obr. 3: Príprava na osteodistrakciu

Nakoľko individuálne vyrobený distraktor momentálne u dodávateľov spolupracujúcich s KÚČTCH nie je dostupný, materiál je individualizovaný v rámci predoperačnej prípravy mimo operačnej sály za účelom maximálneho skrátenia operačného výkonu. Komponenty distraktora sa predohnú a predpripravia podľa individuálneho 3D modelu lebky pacienta. Na lebku sa vyznačí osteotómia a plánované miesta fixácie distraktora, následne sa súčasti distraktora prispôsobia k lebke tak, aby boli v súlade s plánovaným vektorom distrakcie. Pripravené distraktory sa vysterilizujú a následne sú pripravené na implantáciu.



Obr. 4: Vyznačenie osteotomických línii na model pacienta (zdroj: KÚČTCH)

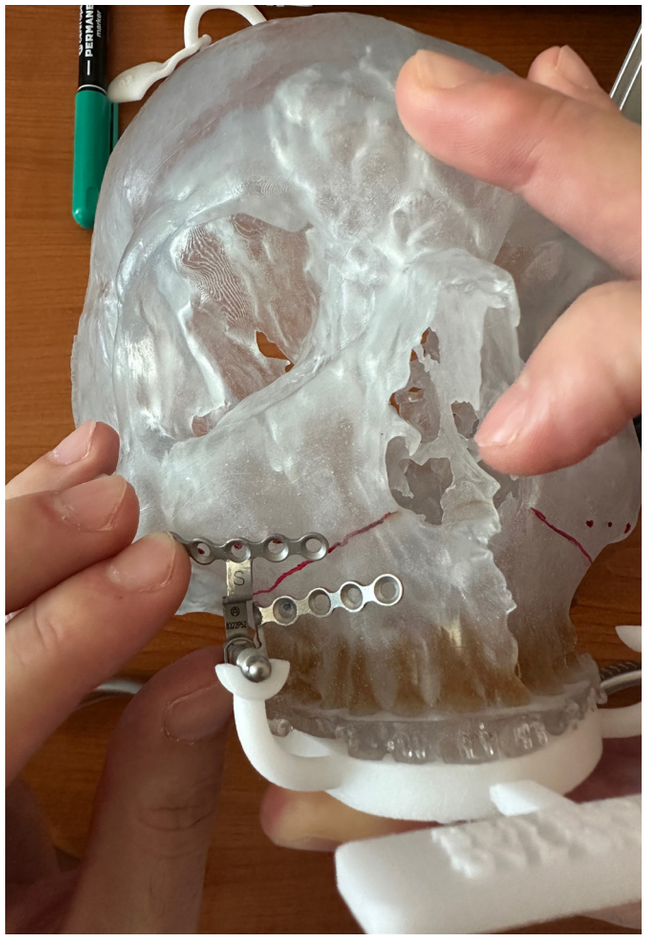

Obr. 5: Predpríprava distraktorov na plánované fixačné miesta v súlade s vektorom



Obr. 6: Kontrola vektora distrakcie (zdroj: KÚČTCH)

Kazuistika

27-ročný pacient s CHGPS na ľavej strane bol vyšetrený v ortognátnej poradni KÚČTCH LFUK a UNB. Vzhľadom na nález pseudoprogénie – maxilárnej hypoplázie na podklade CHGPS a negatívny rezákový schodík 8mm bola pacientovi navrhnutá osteodistrakcia maxily pomocou intraorálnych distraktorov, pacient s postupom súhlasil.

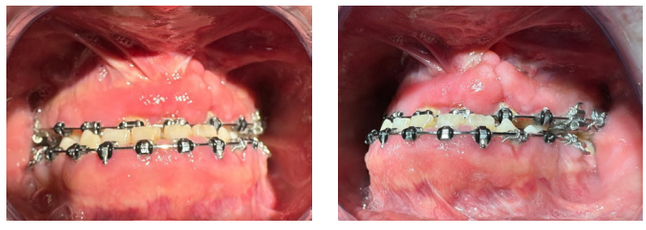

Obr. 7: Predoperačný nález

Rozsah a vektor distrakcie boli naplánované virtuálne, distraktory boli pripravené podľa vyššie uvedeného postupu.

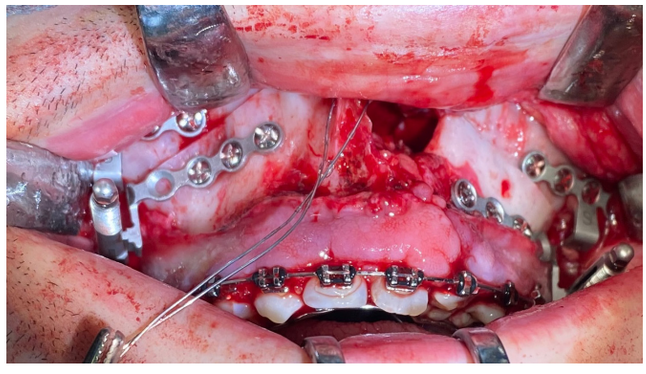

Obr. 8: Distraktory in situ

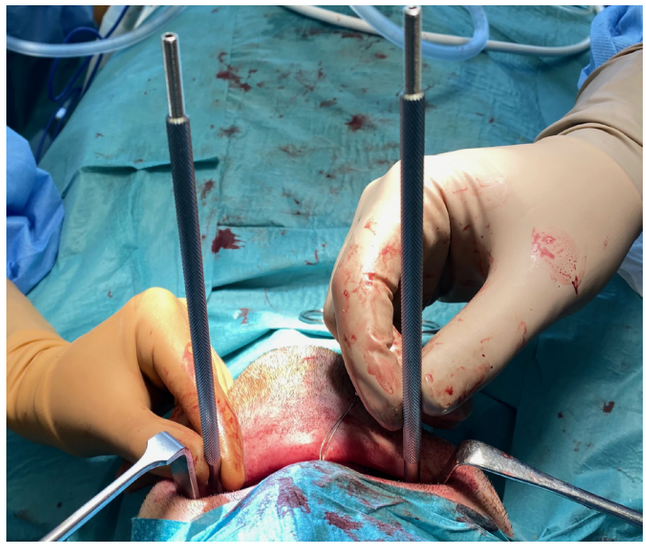

Obr. 9: Peroperačná kontrola vektora

Na 5. deň od operácie bola začatá aktívna distrakcia – distrahovanie mäkkého fibrózneho kalusu. Rýchlosť distrakcie je 1mm/deň – 0,5mm ráno (1 otáčka intraorálne umiestnenej hriadeľky pomocou dedikovaného aplikátora) a 0,5mm večer. Po rozdistrahovaní na 10mm bola distrakcia ukončená.


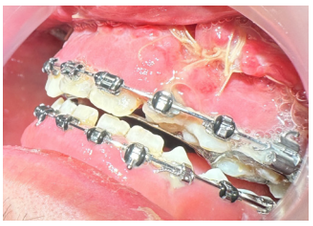

Obr. 10: Stav pri ukončení distrakcie

Diskusia

Osteodistrakcia je vhodným spôsobom korekcie predovšetkým anteroposteriórneho postavenia čeľustí v prípadoch, keď konvenčné ortognátne postupy (osteotómia, advancement a fixácia) nedosahujú požadovaný výsledok. Osteodistrakcia umožňuje šetrnejšiu korekciu s využitím vlastného kostného hojaceho potenciálu pacienta počas postupného posúvania čeľustí. Pri tomto postupe sa okrem pohybu tvrdých kostných tkanív dosahuje aj čiastočná remodelácia mäkkých tkanív. Tento chirurgický postup je predovšetkým vhodný pre pacientov s rázštepom, kde je posun čeľustí obmedzený kvôli rázštepovej štrbine a jazvovému tkanivu. U týchto pacientov je zároveň vyššie riziko relapsu, ktoré je možné znížiť tzv. prekorigovaním (overcorrection) (6).

Na druhej strane, nevýhodou aplikácie osteodistraktorov je významný pooperačný diskomfort spôsobený tlakom hriadeľky distraktora v intraorálnej bukálnej oblasti, najmä pri optimalizácii vektora posunu. Ďalšou nevýhodou je dlhý čas potrebný na dosiahnutie želaného posunu a obdobie konsolidácie, ktoré predlžuje proces hojenia kostí. Počas tejto doby musí pacient niekoľko týždňov dodržiavať diétu na tekutej strave, na rozdiel od štandardného štvortýždňového obdobia po bimaxilárnom výkone. Častejšie sa môžu objaviť aj infekčné komplikácie a riziká spojené s nevhodne naplánovaným vektorom distrakcie. Napriek týmto nevýhodám osteodistrakcia maxilly predstavuje účinný spôsob liečby pacientov s rázštepom a výraznou anteroposteriórnou diskrepanciou čeľustí.

Záver

Osteodistrakcia maxilly je efektívnou metódou liečby tvárových anomálií rozsahom presahujúcich možnosti štandardnej ortognátnej osteotómie a repozície. U rázštepových pacientov ponúka unikátnu možnosť distrahovania ako tvrdých, tak aj mäkkých tkanív a najmä stabilný pooperačný výsledok.

Literatúra

1. Codivilla, A., 1905. On the means of lengthening, in the lower limbs, the muscles and tissues which are shortened through deformity. JBJS, 2(4), pp.353-369.

2. DENNY, Arlen D. Distraction osteogenesis in Pierre Robin neonates with airway obstruction. Clinics in plastic surgery, 2004, 31. Jg., Nr. 2, S. 221-229.

3. HIRJAK, D., BEŇO M. Hypoplázia maxilly – možnosti chirurgickej liečby. Maxillary hypoplasia – possibilities of surgical treatment. Stomatológ. - Roč. 19, č. 1 (2009), s. 31-38.

4. Ilizarov, G.A., 1989. The tension-stress effect on the genesis and growth of tissues: Part II. The influence of the rate and frequency of distraction. Clinical Orthopaedics and Related Research (1976-2007), 239, pp.263-285.

5. Ilizarov, G.A., 1990. Clinical application of the tension-stress effect for limb lengthening. Clinical Orthopaedics and Related Research (1976-2007), 250, pp.8-26.

6. KIM, Ji Hyun, et al. Distraction osteogenesis and orthognathic surgery for a patient with unilateral cleft lip and palate. American Journal of Orthodontics and Dentofacial Orthopedics, 2015, 147.3: 381-393.

7. KLOUKOS, Dimitrios, et al. Maxillary distraction osteogenesis versus orthognathic surgery for cleft lip and palate patients. Cochrane database of systematic reviews, 2016, 9.

NOVÝ ŠTANDARD LUXUSU BEZ KOMPROMISOV

UNIVERSAL POWER BAR®
CLASS II APPLIANCE

S radosťou vám predstavujeme **novú, luxusnú verziu** nášho obľúbeného produktu **Power Bar!**

Ponúka rovnakú osvedčenú kvalitu a výkon, ktoré ste si obľúbili, no teraz prichádza v **elegantnom prémiovom prevedení.**

A to najlepšie? **Cena zostáva nezmenená!**



Nový dizajn.

Rovnaká dokonalosť.

Bez kompromisov.

Dostupné ihneď!

AO AMERICAN ORTHODONTICS

MARTIN HOLEŠ
+421 918 885 882
mholes@americanortho.com

Rozhovor s Dr. Edytou Mazur



Dr. Edyta Mazur promovala na Lekárskej fakulte Jagiellonskej Univerzity v Krakove. Od r. 1999 do r. 2004 pracovala v 5. Vojenskej klinickej nemocnici v Krakove. V r. 2005 získala diplom v špecializácii čeľustná ortopédia zložením Národnej špecializačnej skúšky. Od r. 2005 do 2018 pracovala s rázštepovými pacientmi v Univerzitnej detskej nemocnici CMUJ na Klinike pre tvárové deformity a orálne ochorenia v Krakove. Absolvovala prestížny Mastercoip kurz liečebných postupov. Je ORMCO lektorkou pre Spark alignerovú ortodontickú liečbu a Dental Monitoring. Je členkou Poľskej ortodontickej spoločnosti a členkou Európskej alignerovej spoločnosti.

Dovoľte mi predstaviť vám lepšie jednu z prednášajúcich na našom kongrese v Jasnej. S pani doktorkou sme sa stretli ešte pred kongresom Slovenskej ortodontickej spoločnosti 9. novembra 2024 na školení doktorky Gabriele Guendel s názvom „Poloha kondylu a oklúzia“, ktorá sa konala v novej továrni na výrobu fóliových aparátov vo Dvore Králové nad Labem spolu s prehliadkou ich nových výrobných liniek. Keďže mi jej meno bolo známe z programu nášho kongresu, prihovorila som sa. Prednáška bola inšpiratívna, žuvacie kĺby a alignery prinášajú mnohé výzvy, takže nebola núdza o témy, ktoré s nimi súvisia a s ktorými sa v tejto oblasti stretáme. Počas posledného coffee breaku sme si vymenili mailové adresy. Pani doktorka sa k nám na kongres teší a ja by som vám ju rada touto cestou predstavila.

Pani doktorka, liečite svojich pacientov typmi aparátov alebo sa venujete len liečbe fóliovými aparátmi?

Áno, venujem sa prevažne ortodontickej liečbe fóliovými aparátmi, aj keď u detí do 8 rokov používam snímateľné aparáty. Pre dospelých, adolescentov a deti od 8 rokov vyššie odporúčam fóliové aparáty.

Ste presvedčená, že fóliové aparáty sú najlepším riešením pre vašich pacientov? Prečo uprednostňujete fóliové aparáty?

Vyberám a odporúčam pacientom to, čo je pre nich najlepšie. Fóliové aparáty majú veľký potenciál v liečbe rôznych maloklúzií vrátane náročných prípadov a v oblasti biomechanického zapájania pre pacienta komfortných biologických síl.



Kto bol váš mentor pri zavádzaní fóliových aparátov do vašej každodennej praxe?

Mojimi mentormi boli doktor Iván Malagon a doktor Diego Peydro, svetoví špičkoví prednášajúci, ktorých MasterCOIP protokoly sú na vysokej úrovni.

Kto je vaša alignerová „superstar“, ktorú obdivujete a ktorej filozofiu implementujete do svojich liečebných plánov?

Je mi blízke presvedčenie a prístup k vedomostiam oboch mojich mentorov, ale moja životná filozofia a každodenný prístup k životu je bližšií filozofii a prístupu doktora Diega Peydra.

Ktoré boli hlavné témy vašej prednášky na kongrese Slovenskej ortodontickej spoločnosti v Jasnej?

Hlavná téma mojej kongresovej prednášky bola „Aplikácia krvnej plazmy bohatej na krvné doštičky (PRP) v alignerovej ortodoncii, ktorá má za cieľ pomáhať regenerácii v stomatológii".

Vytvorili ste svoj vlastný liečebný protokol pre konkrétny typ maloklúzie?

Protokoly, ktoré používam, sú na základe COIP metódy a obohatila som ich rokmi svojich skúseností v ortodoncii. Rada sa v rámci mojich prednášok o ne podelím.

Ste ORMCO lektorkou pre Spark alignerovú víziu. Čo je vaším ďalším snom, ktorý ako prednášajúca chcete dosiahnuť?

Snívanie o tom, že sa stanem lektorkou, je odrazom mojej vášne získavať vedomosti a túžby po zdieľaní týchto vedomostí, intelektuálnej zaangažovanosti, túžby inšpirovať ostatných a mojej túžbe cez moje vedomosti a skúsenosti zmysluplne vplývať na iných pre dobro našich pacientov. Zdieľanie nám umožňuje učiť sa jeden od druhého, zdieľať svoje zdroje, získavať nové zručnosti a perspektívy.

Ďakujem za rozhovor.
MUDr. Miroslava Nagyová

Gratulujeme našim kolegom, ktorí oslavujú jubileá v roku 2025

MUDr. Ragáčovej Eve, MUDr. Matisovskej Márii, MUDr. Sotákovej Lýdii, MUDr. Pitekovej Alžbete, MUDr. Čellárovej Gabriele, MUDr. Škodáčkovej Márii, MUDr. Šiškovej Oľge, MUDr. Topolčanyiovej Ivete, MUDr. Figurovej Anne, MUDr. Brečkovi Pavlovi, MUDr. Andelovej Eve, MUDr. Surovkovej Jane, MUDr. Sonogovej Zuzane, MUDr. Bognár Beáte a MUDr. Petrincovej Lucii.

Blahoželáme absolventom špecializačného štúdia

Dňa 6. novembra 2024 a 24. februára 2025 sa konali špecializačné skúšky na Katedre čeľustnej ortopédie LF SZU. V mene celej redakcie by sme radi pogratulovali našim kolegom MDDr. Dominike Pažur, MDDr. Zuzane Hudákovej, MDDr. Romane Podolinskej, MDDr. Martine Leškovej, MDDr. Kataríne Demeterovej, DDs. Mimoze Trajanoskej, MDDr. Adamovi Micheľčíkovi a MDDr. Patrikovi Juhásovi k úspešnému zloženiu špecializačnej skúšky.







S hlbokým zármutkom v srdci oznamujeme, že dňa 2. 11. 2024 vo veku 77 rokov nás po náhlej ťažkej chorobe navždy opustila čeľustná ortopédka MUDr. Janka Pinterová, ktorá dlhé roky pôsobila v Košiciach na ďalšom vzdelávaní čeľustných ortopédov.

S úctou spomíname
kolektív stomatológov a čeľustných ortopédov

SLOVENSKÁ
ORTODONTICKÁ
SPOLOČNOSŤ





Srdečne Vás pozývame na
Kongres SOS 2026*

Preventívna a interceptívna ortodoncia detí

📍 Hotel DoubleTree by Hilton, Košice
📅 19. - 21. marec 2026

**registrácia bude otvorená v septembri 2025*

TÉMY KONGRESU:

- Preventívne ortodontické opatrenia v praxi
- Interceptívna liečba v ranom veku
- Najnovšie trendy v používaní ortodontických aparátov pre deti
- Sekcia pre zubné a ortodontické sestry a asistentky

DOUBLETREE
by Hilton

Kalendár podujatí

Dátum	Vzdelávacie podujatie	Miesto	Kontakt / registrácia
1. – 4. 5. 2025	Spark Aligner Days Ibiza	Ibiza, ES	renata.kaplanova@envistaco.com
9. – 10. 5. 2025	A rational approach to orthodontic treatment with aligners (Dr. Fiorelli)	Warsaw, PL	mholes@americanortho.com
23. – 24. 5. 2025	Ortodontické skrutky v klinickej praxi	Zvolen, SK	orders@interorto.eu
23. – 24. 5. 2025	III. Orofaciálna myológia v kontexte orálnej reštrikcie (MUDr. Hladíková, Mgr. Tabachova)	Olomouc, CZ	info@beldental.cz
30. 5. 2025	IV. Vplyv dychu na kraniofaciálny vývoj u detí (MUDr. Hladíková, Mgr. Tabachova)	Olomouc, CZ	info@beldental.cz
30. 5. 2025	Hybrid treatment with digital set up and plantification + use Class II devices (Dr. Arcos Palomino)	Krapina, HR	mholes@americanortho.com
30. – 31. 5. 2025	FAS – úvodný kurz a FAS KIDS	Bratislava, SK	jana.pochvalovska@italdent.cz
2. – 6. 6. 2025	100th European Orthodontic Society Congress	Krakow, PL	congress.eoseurope.org
6. – 7. 6. 2025	Damon Ultima – Advanced lecture (Dr. Menzel)	Praha, CZ	renata.kaplanova@envistaco.com
7. 6. 2025	18. výročný kongres ČADE – kompletná medziodborová liečba (Dr. Christian Leonhardt)	Praha, CZ	info@tmjacademy.cz
12. – 13. 6. 2025	Master kurz – Elastodoncia a postúra (Dr. Filippo Cardarelli)	Praha, CZ	jana.pochvalovska@italdent.cz
13. 6. 2025	Kurz II. Temporomandibulárny kĺb. Aké sú možnosti terapie pacientov s ochorením temporomandibulárneho kĺbu (MUDr. Machoň, MUDr. Beňo, MUDr. Vlachopulos)	Brno, CZ	info@tmjacademy.cz
13. – 14. 6. 2025	HeySmile fóliové aparáty Planmeca Group	Lednice na Moravě, CZ	orders@interorto.eu
13. – 14. 6. 2025	Fázy liečby fixným aparátom (MUDr. Dubovská)	Brno, CZ	info@beldental.cz
14. 6. 2025	Tipy a triky v elastodontickej terapii (Dr. Filippo Cardarelli)	Praha, CZ	jana.pochvalovska@italdent.cz
19. – 21. 6. 2025	Lakeside Education Days – Angel Aligner Education	Neusiedler See, AT	angelaligner.com
10. 7. 2025	Biomechanics with Angel Aligner - From children to adult	London, UK	angelaligner.com
28. – 29. 8. 2025	Strategies of CL II treatment in teens and adults (Dr. Laursen, Dr. Botticelli)	Aarhus, DK	mholes@americanortho.com
5. – 6. 9. 2025	Rola sestry pri jednotlivých etapách ortodontickej liečby I (MUDr. Štefková)	Olomouc, CZ	info@beldental.cz
11. – 13. 9. 2025	Angel Aligner European Symposium	Antibes, FR	symposium.angelaligner.com
12. 9. 2025	Errors, mistakes, dramas and (no) solution in sight?! (Dr. Ludwig)	Wroclaw, PL	mholes@americanortho.com
12. – 13. 9. 2025	Rola sestry pri jednotlivých etapách ortodontickej liečby II – nadväzujúci kurz (MUDr. Štefková)	Olomouc, CZ	info@beldental.cz
19. 9. 2025	Kurz I. Temporomandibulárny kĺb. Diagnostika ochorení temporomandibulárneho kĺbu je kľúčom ku správnej terapii (MUDr. Machoň, MUDr. Beňo)	Brno, CZ	info@tmjacademy.cz
19. – 20. 9. 2025	Efficient biomechanics for complex orthodontic cases (Dr. Ciarlantini)	Palanga, LT	mholes@americanortho.com
25. – 27. 9. 2025	25. Kongres českej ortodontickej spoločnosti	Olomouc, CZ	kongrescos.cz/2025/
26. 9. 2025	Hybrid treatment with digital set up and plantification + use Class II devices (Dr. Arcos Palomino)	Mierzęcin, PL	mholes@americanortho.com
3. 10. 2025	Health, function & aesthetics in orthodontic treatment (Dr. Laursen)	Krakow, PL	mholes@americanortho.com
10. 10. 2025	Empower Academy (Dr. Luzi, Dr. Sampermans, Dr. Echarri, Dr. Sabo)	Warsaw, PL	mholes@americanortho.com
10. – 11. 10. 2025	Diagnostika a liečba TMK I. (Dr. Menzel)	Praha, CZ	kerekes@envistaco.com
10. – 11. 10. 2025	Update on palatal TADs and CAD/CAM technologies (Dr. Ludwig)	Traben-Trarbach, DE	mholes@americanortho.com
22. – 25. 10. 2025	10th International Orthodontic Congress	Rio de Janeiro, BR	www.wfo2025rio.org
31. 10. 2025	Kurz II. Temporomandibulárny kĺb. Aké sú možnosti terapie pacientov s ochorením temporomandibulárneho kĺbu (MUDr. Machoň, MUDr. Beňo, MUDr. Vlachopulos)	Hradec Králové, CZ	info@tmjacademy.cz
31 .10. – 1. 11. 2025	PSM Benefit System: TAD - Master; Clinical applications of skeletal anchorage in othodontics (Dr. Maximilian Küffer)	Praha, CZ	ortho@altisgroup.cz
14. – 15. 11. 2025	Interdisciplinárna spolupráca I.: Ortodontisti s dentoalveolárnym chirurgom a implantológom	Lednice na Moravě, CZ	ortho@altisgroup.cz
28. – 29. 11. 2025	Interdisciplinárna spolupráca II.: Ortodontisti s implantológom a protetikom	Lednice na Moravě, CZ	ortho@altisgroup.cz
19. – 21. 3. 2026	Kongres SOS	Košice, SK	www.orto.sk