október 2/2024, VI. ročník

SLOVENSKÁ ORTODONTICKÁ SPOLOČNOSŤ

čeľustný ortopéd

Časopis Slovenskej ortodontickej spoločnosti



2/2024 ISSN 2644-500X

solventum | Authorized Distributor

3M Health Care is now Solventum

Victory Series™ a Victory Series™ Low Profile
- 20 let nejlepších zkušeností

- anatomicky tvarovaná baze s „Micro-Etch“ povrchem, dokonalá adheze
- zřetelná dlouhá osa zámku pro přesnější lepení
- design torque-in-base pro pohodlnou nivelizaci, přesnost slotu
- Low Profile zámek nízkého profilu
- přehledný barevný identifikační systém zámků
- hladký design pro větší komfort pacienta
- v systémech MBT™, Roth, Alexander atd., v provedení APC™ II nebo bez adheziva



To nejlepší, co si můžete pro sebe a své pacienty přát.

JPS s.r.o., Velichovská 14, 155 00 Praha 5, tel.: +420 235 518 936, www.jps.cz,
e-mail: objednavky@jps.cz, zelená linka (volání zdarma): 800 111 577 (Česká republika), 0800 004 277 (Slovensko)

Produkty jsou určeny pro ortodontickou léčbu, výrobek je zdravotnickým prostředkem.

Editoriál

Milé kolegyne a kolegovia,



opäť sa stretávame pri stránkach nášho časopisu. Horúce leto je za nami a jeseň plná kongresov a školení je v plnom prúde. Leto sa nieslo v znamení zmien, tak dúfajme, že prinesú aj niečo pozitívne. Možno nám dajú priestor na sebareflexiu a budú nás motivovať pri hľadaní cesty, ako ďalej pokračovať.

Je za nami aj letná olympiáda v Paríži, a tak si poprajme, nech máme aj my v našej práci čo najlepšie výsledky.

Príjemné čítanie,
MUDr. Miriam Alexandrová

Obsah

- Zo zasadania Výboru SOS 4
- Správy z kongresov a školení 6
- Prehľadové práce
  - Hodnotenie vplyvu zárodku druhého a tretieho molára pri distalizácii v čeľusti a sánke 13
  - Optimalizácia retencie po čeľustnoortopedickej liečbe: Multifaktoriálny prístup 19
  - Využitie Fränklových aparátov v ortodontickej liečbe 24
- Rozhovor 29
- Spoločenská rubrika 31

12. vydanie časopisu Čeľustný ortopéd (2/2024), 6. ročník
Dátum vydania: 29.10. 2024
Názov vydavateľa: Slovenská ortodontická spoločnosť, o.z.,
Sídlo vydavateľa: Líščie údolie 57, 841 32 Bratislava
IČO vydavateľa: 36 068 934
ISSN 2644-500X
EV 5785/19

Príjem príspevkov a ohlasov: casopis.co@gmail.com
Grafická úprava: Clockwise s.r.o., www.clockwise.sk

Časopis Čeľustný ortopéd vychádza 2x ročne ako odborný a informačný časopis Slovenskej ortodontickej spoločnosti v predpokladanom náklade 3000 ks.

Publikované rukopisy ani obrazový materiál redakcia nevracia.
Cena jedného výtlačku: 10 € (s DPH) + poštovné
(pre členov SOS a SKZL zdarma)

Redakčná rada:
Šéfredaktor:
MUDr. et MUDr. M. Alexandrová (Bratislava)
Zástupca šéfredaktora:
MUDr. M. Krošláková (Brezno)
Redakčná rada:
MDDr. A. Nováková, PhD. (Bratislava)
MDDr. Ľ. Gazdík (Dolný Kubín)
MUDr. R. Šilla (Prešov)

Cenník inzercie – časopis Čeľustný ortopéd
1/1 strany ..... 728 €
1/2 strany ..... 364 €
1/4 strany ..... 183 €
2/3 strany ..... 484 €
1/3 strany ..... 242 €

Cenník inzercie – časopis Čeľustný ortopéd
Inzercia na zadnej vnútornej strane obálky časopisu..... 900 €
Inzercia na prednej vnútornej strane obálky časopisu..... 1 000 €
Inzercia na vonkajšej strane obálky časopisu..... 2 000 €
Ceny sú uvádzané bez DPH

Informácie z Výboru Slovenskej ortodontickej spoločnosti

Vážené kolegyne, vážení kolegovia, milí priatelia.

Dovoľte, aby som sa s vami podelil o najdôležitejšie informácie zo stretnutí Výboru Slovenskej ortodontickej spoločnosti:

Kongres Slovenskej ortodontickej spoločnosti 2025

Príhovor prezidentky kongresu
Dr. Eleonóry Ivančovej:

Dovoľte mi, aby som vás pozvala na najbližší celoslovenský kongres Ortodontickej spoločnosti, ktorý sa uskutoční v dňoch 20.3 – 22.3.2025 v Jasnej, v krásnom prostredí hotela Damián.

Témou tohtoročného kongresu je Multidisciplinárny manažment ortodontického pacienta. Odborný pohľad k nej poskytnú nielen slovenskí prednášajúci Dr. Katarína Cyprichová, Dr. Marián Sabo, doc. Dr. Eva Kovaľová, PhD., Dr. Stebel, PhD., ale aj celosvetovo uznávaní odborníci, akými sú Dr. Diego Peydro Herrero, prof. Dr. René Foltán, PhD., Dr. Ramadan Coşkun, Dr. Edyta Mazur.

Kongres sa začína štvrtkovým study clubom pod vedením prof. Dr. Reného Foltána, PhD. Témou je Ortognátna chirurgia s fóliovými aparátmi. V piatok a v sobotu odznejú hlavné odborné prednášky, v ktorých si vypočujete všetko o nových možnostiach liečby ortodontického pacienta fóliovými či fixnými aparátmi, ale aj o spolupráci čeľustného ortopéda s pedostomatológom, maxilofaciálnym chirurgom, parodontológom a logopédom.

Prednášky odznejú v slovenskom a v anglickom jazyku. Zabezpečené bude simultánne tlmočenie do slovenského jazyka. Spoločenský večer sa bude niesť v znamení červeného koberca a odovzdávania cien (Oscarov). Môžete sa tešiť na výborného moderátora a bohatý kultúrny program.

Do súťaže o sošku a lukratívnu výhru sa zapojíte tak, že nám pošlete svoje najlepšie odliečené prípady v kategóriách :

- Interceptívna liečba snímateľnými aparátmi
- Liečba II. triedy fixným aparátom
- Liečba II. triedy fóliovým aparátom
- Liečba III. triedy fixným aparátom
- Liečba III. triedy fóliovým aparátom
- Extrakčná terapia

Posielajte len kazuistiky (to znamená intra a extraorálne fotografie pacienta pred liečbou a po liečbe, rtg snímky a typ aparátu použitého pri liečbe) na emailovú adresu: sutazsos2025@gmail.com

Je mi cťou, že tohtoročný kongres môžem zastrešovať ako prezidentka a teším sa na stretnutie s vami.



S pozdravom
Dr. Eleonóra Ivančová
prezidentka
Kongresu SOS 2025

Plenárna schôdza Slovenskej ortodontickej spoločnosti sa uskutoční v rámci kongresu SOS 2025, v piatok 21.03.2025 po skončení odborného programu. Nakoľko sa súčasnému vedeniu SOS končí funkčné obdobie, budú súčasťou plenárnej schôdze voľby do orgánov SOS. Účasť riadnych členov SOS s hlasovacím právom je na základe stanov SOS dôrazne vyžadovaná! Nové vedenie SOS, Výbor SOS, revízna komisia a samozrejme prezident/prezidentka SOS sa volia z navrhovaných kandidátov v tajnom hlasovaní na plenárnej schôdzi na nadchádzajúce funkčné obdobie 2025 – 2029.

Prosíme členov SOS o včasnú registráciu a prípadných záujemcov o kandidatúru na členov vedenia SOS, aby kontaktovali Výbor SOS na adrese president@orto.sk

Vážení členovia SOS, kongres SOS a plenárna schôdza SOS budú najdôležitejšou udalosťou v histórii existencie Spoločnosti a budú mať rozhodujúci vplyv nielen na fungovanie samotnej Spoločnosti, ale aj na existenciu čeľustnej ortopédie ako samostatnej špecializácie tak ako ju poznáme v súčasnosti. Exponenciálny nárast podnetov od pacientov na nelegálnych poskytovateľov čeľustnoortopedickej zdravotnej starostlivosti, ale aj podnety na zubných lekárov, ktorých často kryjú naši kolegovia, budú jedným z hlavných bodov diskusie na plenárnej schôdzi. Aktuálna situácia v odbore je neúnosná, vyžaduje zo strany SOS rázne kroky voči neserióznym kolegom na oboch stranách „barikády“. Vašou účasťou na kongrese a plenárnej schôdzi, kde budeme prijímať rozhodujúce opatrenia, dáte jasný signál, že stojíme na strane práva a ochrany zdravia našich pacientov.

Prosím, rezervujte si termín kongresu SOS 2025 a zúčastnite sa hlasovania na plenárnej schôdzi. Ďakujeme za vašu účasť.

Aktuálne informácie o kongrese SOS 2025 v Jasnej môžete sledovať ako zvyčajne na webovej stránke Spoločnosti **orto.sk/kongres-2025**. Prihlásenie sa na kongres bude možné prostredníctvom návratky, ktorú budeme distribuovať v priebehu októbra alebo na internetovej stránke **orto.sk/kongres-2025/prihlasenie-formular/**

Vzdelávacie akcie SOS jeseň 2024

Samoligovacie zámky v klinickej praxi, Grand Hotel Vígľaš 25. 10. 2024

Spoluorganizátor seminára je spoločnosť American Orthodontics, kontaktná osoba: Martin Holeš, prihlásiť sa môžete emailom na **mholes@americanortho.com** alebo priamo cez link **inviton.eu/e-16554/samoligovacie-zamky-v-klinickej-praxi**.

Digitalizácia ortodontickej liečby s Cannon technikou, Zvolen, Hotel Tenis 22. 11. 2024

Seminár organizovaný SOS v spolupráci so spoločnosťou Interorto. Viac informácií na stránke Spoločnosti www.orto.sk. Prihlásiť sa na seminár môžete priamo na orders@interorto.eu alebo telefonicky na číslach: 0918 417 352, 0918 617 810, viac informácií aj na stránke www.orto.sk.

Ortodontické skrutky v klinickej ortodoncii, Zvolen, Hotel Tenis 23. 11. 2024

Seminár organizovaný SOS v spolupráci so spoločnosťou Interorto. Viac informácií na stránke Spoločnosti www.orto.sk. Prihlásiť sa na seminár môžete priamo na orders@interorto.eu alebo telefonicky na číslach: 0918 417 352, 0918 617 810, viac informácií aj na stránke www.orto.sk

Teším sa na stretnutie s vami na vzdelávacích akciách SOS a na kongrese Spoločnosti 2025 v Jasnej.



Dr. med. dent. Marián Sabo
Prezident SOS

99. Kongres Európskej ortodontickej spoločnosti
Atény, Grécko, 9. – 13. júna 2024



Obr. 1: Otvárací ceremoniál na kongrese EOS 2024

Kongres Európskej ortodontickej spoločnosti a zasadanie Európskej federácie ortodontistov (EFOSA) sa tento rok konal v Grécku. Počasie v Aténach bolo nesmierne horúce, nebolo však prekážkou vo vzdelávaní ani priateľským rozhovorom s kolegami. Prednášky a výstava prebiehali v Kongesovom centre Megharon pod záštitou prezidenta kongresu Dr. Demetriosa Halazonetisa. Prednášajúci sa venovali témam ako Výzvy v ortodoncii, Interdisciplinárna spolupráca, Biomechanika v praxi, Dýchacie cesty, spánkové apnoe a využitie 3D technológií. Veľmi zaujímavá bola diskusia EJO (European journal of Orthodontics) na tému Umelá inteligencia a jej využitie pri publikačnej, pedagodickej činnosti a v praxi. Otvárací ceremoniál nám spríjemnili grécke



Obr. 2: Zasadanie EFOSA 2024

ľudové tance a hudba a v závere kongresu nám Dr. Pjotr Fudalej priniesol videopozvánku na budúcoročný stý EOS kongres v Krakove v Poľsku.

MUDr. Miriam Alexandrová

Kongres Európskej asociácie pre rázštepy a kraniofaciálne anomálie
Miláno, Taliansko, 25.-28. jún 2024

Toto leto som mala príležitosť zúčastniť sa na kongrese Európskej asociácie pre rázštepy a kraniofaciálne anomálie. Prednášky a výstava prebiehali v nádherných historických priestoroch Palazzo Castiglioni a Palazzo Bovara v srdci Milána, len dve zastávky od slávneho Duoma. Celý kongres sa konal pod záštitou prezidentky ECPCA Marie Constanze Meazzini. Kongres sa zameriaval na porozumenie liečbe kraniofaciálnych anomálií a zhŕňal najnovšie poznatky a pokroky dosiahnuté v tejto oblasti za posledných 5 rokov. O svoje vedomosti sa delili špecialisti z tímov zo všetkých kontinentov a kongres mal vysokú vedeckú úroveň. Pri prehľade a porovnaní liečebných postupov vznikli aj zaujímavé otvorené diskusie rôznych protokolov, hlavne v oblasti správneho načasovania vloženia kostného štepu alebo prínosu nazoalveolárneho moldingu pred primárnou operáciou pery. Liečba rázštepov a kraniofaciálnych anomálií je veľmi komplexná a vyžaduje spoluprácu špecialistov z rôznych oblastí. Bolo potešujúce, že témy prednášok boli rozdelené podľa týchto odborností, aby si každý špecialista mohol vypočuť presne to, čo ho zaujíma. Prestávky medzi podnetnými prednáškami nám v krásnej záhrade paláca spríjemňovala perfektná káva a výborné talianske cukrovinky. Liečba rázštepov a kraniofaciálnych anomálií je pre mňa fascinujúca a je veľkým uspokojením vidieť fotografie pacientov po narodení pred liečbou a potom v dospelosti po úspešne načasovanej terapii. Touto cestou pozývam na najbližší kongres ECPCA, ktorý sa bude konať v roku 2027 v Barcelone.

MDDr. Zuzana Hlavenková



Obr. 1: Kongres EPCA



Obr. 2: Prednášky na kongrese EPCA

Aarhus Short-Term Ortho Course 2024/2025

V dánskom Aarhus na Institut for Odontologi og Oral Sundhed - Aarhus Universitet (Inštitút pre zubné lekárstvo a orálne zdravie Aarhuskej univerzity) sa termíne od 9. do 28. septembra uskutočnila prvá fáza každoročného intenzívneho ortodontického kurzu Aarhus Short-Term Ortho Course in Orthodontics (Aarhuský krátkodobý kurz ortodoncie) pod vedením Mortena Godtfredsen Laursena a Susanny Botticelli. Druhá fáza kurzu pokračuje na jar 2025.
Cieľom kurzu je predstavenie základov ortodoncie vo svetle najnovších vedeckých poznatkov, od detailnej diagnostiky a tvorbu liečebného plánu až po liečbu jednotlivých typov čeľustno-ortopedických anomálií. Dôležitou súčasťou kurzu je intenzívne štúdium biomechaniky spojené s nácvikom točenia drôtov.

Pre mnohých obyvateľov škandinávskych krajín je toto štúdium povinnou jazdou pred ďalšou prácou v odbore čeľustnej ortopédie, účasť na kurze

>>

je však spravidla medzinárodná. Slovensko tento rok reprezentuje MDDr. Ondrej Dvoran, asistent Katedry čeľustnej ortopédie SZU a praktizujúci čeľustný ortopéd v privátnej praxi v Trenčíne.

MDDr. Ondrej Dvoran



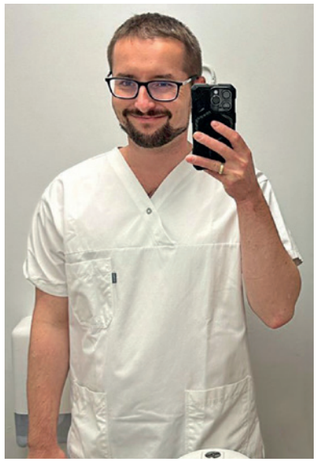

Školenie v Manzo Academy u Dr. Paola Manza

Neapol, Taliansko, 21. – 22. jún 2024



Obr. 1: Dr. Manzo (druhý zľava) a účastníci kurzu



Obr. 2: In office kurz Manzo academy

V horúcom Neapole sa v dňoch 21. a 22. 6. 2024 konalo medzinárodné školenie organizované firmou American Orthodontics priamo v akadémii, ktorá sa nachádza pri praxi Dr. Paola Manza. Bolo zamerané na biomechaniku a použitie miniimplantátov v ortodoncii a použitie Power Bar. Prakticky sme trénovali ohyby drôtov a mohli sme sledovať Dr. Manza pri zavádzaní miniimplantátov v ústach pacienta. Pri spoločnej večeri sme sa lepšie spoznali a skamarátili s kolegami z Poľska, Chorvátska aj Anglicka. Vďaka Paolovmu entuziazmu vládla školeniu veselá a priateľská atmosféra. Školenie odporúčam najmä začínajúcim ortodontistom a všetkým, ktorí si radi zopakujú biomechanické princípy.

MUDr. Madalena Krošláková

ORTO SLOVENSKÁ ORTODONTICKÁ SPOLOČNOSŤ

POZVÁNKA

MULTIDISCIPLINÁRNA SPOLUPRÁCA V ORTODONCII 21. STOROČIA

KONGRES SLOVENSKEJ ORTODONTICKEJ SPOLOČNOSTI

21. a 22. marec 2025

DAMIAN JASNA *****
Hotel Resorts & Resident

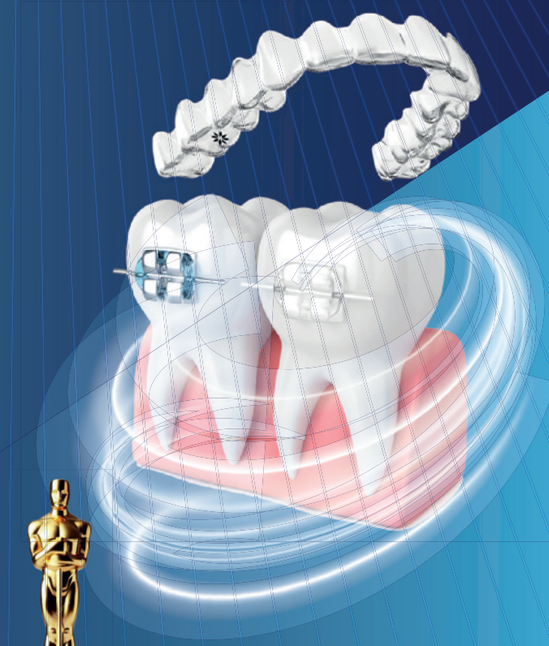

Prezidentský večer
OSCAROVÁ NOC



Dr. Diego Peydro
hlavný prednášajúci

Elektronické prihlasovanie na kongres:
https://orto.sk/kongres-2025/prihlasenie-formular/

Kongres Českej ortodontickej spoločnosti 3D

Brno, Česká republika, 3. – 5. október 2024

Kongres Českej ortodontickej spoločnosti v Brne sa niesol v duchu využívania nových technológií a budúcnosti ortodoncie. Konal sa priamo v centre mesta v hoteli International. Program bol pripravený aj pre zubné asistentky a zubých technikov. Paralelne s prednáškami prebiehali rôzne workshopy a sponzorované sympóziá.

Prvý deň sme mali možnosť vypočuť si prof. Ravindra Nandu. Dr. Nanda je emeritným profesorom a vedúcim Katedry kraniofaciálnych vied a oddelenia ortodoncie University of Connecticut a šéfredaktorom časopisu Progress in Orthodontics. V Brne sa venoval účinnosti liečby fóliových aparátov a práci na vývoji memory shape fóliových apátov. Ich využitie a možnosť ich priamej tlače považuje za budúcnosť fóliových aparátov. Ďalší z hlavých prednášajúcich boli Dr. Alessandro Mario Greco, Dr. Björn Ludwig, Dr. Maximilian Küffer, MUDr. Jan Streblov, doc. MUDr. Magdalena Koťová, Ph.D., Dr. Camilla Molinari a doc. MUDr. Martin Starosta, Ph.D. Čestné členstvo získala doc. MUDr. Magdalena Koťová, Ph.D., a predniesla nám čestnú prednášku Bedřicha Neumanna na tému Od ortodoncie k rozštěpům a zpět. Ako komunikovať efektívne a ako sa venovať zložitým témam nám vo svojej prednáške vysvetlil Ing. Bc. Daniel Stach, český moderátor a popularizátor vedy. Paralelne s kongresom prebiehali viaceré workshopy. Venovali sa témam ako Priama tlač fóliového aparátu, Základy práce s 3D modelom, Pracovný postup CAD/CAM v ortodoncii, či Kombinácia fóliových aparátov a prídavných zariadení.

Vo štvrtok sa konal spoločenský večer pre zubné asistentky v Cabaret des Péchés a v piatok ranný beh parkom Špilberk a Prezidentský večer v galérii Umeleckopriemyselného múzea. Témou spoločenského večera bola Cesta do budúcnosti, presnejšie 24. storočia. Vypočuli sme si aj pozvánku na kongres Českej ortodontickej spoločnosti, ktorý sa bude konať koncom septembra 2025 v Olomouci. Verím, že bude rovnako úspešný ako ten tohtoročný.

MUDr. Miriam Alexandrová



Obr. 1: Dr. Björn Ludwig



Obr. 2: Prof. Ravindra Nanda a účastníci kongresu



Obr. 3: Prezidentský večer na tému Cesta do budúcnosti



Obr. 4: Workshop na tému 3D tlač fóliového aparátu





ALTIS Group

800 100 535
Zelená linka ZDARMA

GC
Experts in Orthodontics
GC Orthodontics Europe GmbH
www.gcorthodontics.eu

HODNOTENIE VPLYVU ZÁRODKU DRUHÉHO A TRETIEHO MOLÁRA PRI DISTALIZÁCII V ČEĽUSTI A SÁNKE

EVALUATION OF IMPACT OF THE SECOND AND THIRD MOLAR DISTALISATION IN MAXILLA AND MANDIBLE

MDDr. Eva Tokarčíková, MDDr. Paulína Pobijaková, MDDr. Patrik Juhás, MDDr. Katarína Demeterová, MDDr. Zuzana Pristachová, MDDr. Soňa Pintešová, PhD., MUDr. et MUDr. Juraj Lysý, PhD., MHA

Klinika stomatológie a maxilofaciálnej chirurgie, Lekárska fakulta, Univerzita Komenského v Bratislave

Abstrakt

Distalizácia zahŕňa skupinu liečebných postupov, pri ktorých posúvame distálne jednotlivé zuby alebo skupiny zubov. Využívame ju najmä pri liečbe sagitálnych odchýlok chrupu. Počas distalizácie prvého molára však dochádza k redukcii miesta pre druhé a tretie moláre. Predložená publikácia predkladá prehľad súčasných poznatkov ohľadom vplyvu zárodku druhého a tretieho molára pri distalizácii v čeľusti a sánke. Súčasná vedecká literatúra neposkytuje dostatočné množstvo štúdií, ktoré by jednoznačne určili načasovanie distalizácie podľa štádia erupcie druhého molára. Z uverejnenej literatúry vyplýva, že zárodok tretieho molára nemá zásadný vplyv na distalizáciu a jeho extrakcia pred distalizáciou v čeľusti nie je vždy potrebná.

Kľúčové slová: distalizácia, germektómia, zárodok tretieho molára

Abstract

Distalization involves a set of treatment procedures that move individual teeth or groups of teeth distally. It is mainly used for the treatment of sagittal discrepancies. However, during the first molar distalization, the space for the second and third molars is reduced. The publication presents an overview of current knowledge regarding the impact of the second and third molar germs during distalization in the upper and lower jaw. The current scientific literature does not provide sufficient number of studies that would clearly determine the timing of distalization according to the stage of the second molar eruption. The published literature suggests that the third molar germ has no significant effect on distalization and its extraction before distalization in the jaw is not always necessary.

Keywords: distalization, germectomy, germ of the third molar

Úvod

Distalizácia je liečebný postup, ktorý môžeme využiť pri liečbe viacerých čeľustnoortopedických anomálií. Uplatnenie nachádza najmä pri úprave sagitálnych odchýlok chrupu, ale môže byť využí-

vaná aj pri nedostatku miesta v zubnom oblúku, pri ktorej sa v niektorých prípadoch môžeme vyhnúť potrebe extrakcie premolárov (12). Simultánna distalizácia maxilárnych a mandibulárnych molárov naopak ponúka môžnosť voľby pri terapii bimaxilárnej protrúzie (11).
Najčastejšie sa distalizácia využíva na korekciu sagitálnej odchýlky (8). Distalizácia maxilárnych molárov pri úprave maloklúzií Angleovej triedy II (6) (7) a distalizácia mandibulárnych molárov pri úprave Angleovej triedy III.
Na distalizáciu horných molárov sa v minulosti aj dnes využíva extraorálny aparát headgear alebo intraorálne distalizéry typu pendulum, distal jet či frog distalizér (20) (23). V súčasnosti sa využíva najmä distalizácia pomocou Carriere aparátu či široko využívaná distalizácia fóliovými aparátmi (4). Každý z uvedených aparátov má svoje indikácie, výhody a nevýhody.
Distalizáciou prvého molára dochádza k redukcii miesta pre druhé a tretie moláre (ďalej ako M2,M3), čo môže viesť k ich retencii a následnej potrebe chirurgického odstránenia. (1) Hodnotenie vplyvu M2 na priebeh distalizácie (translačného pohybu molárov, času liečby a straty kotvenia) hodnotilo viacero štúdií, no menej je tých, ktoré sa zameriavajú na vplyv prítomnosti/absencie zárodku tretieho molára. Obsahom nasledujúceho textu je objasnenie problematiky z pohľadu súčasnej literatúry.

1. Distalizácia v čeľusti

Vplyv zárodku M3

Ovplyvnenie miery distalizácie v maxile zaznamenávala štúdia z roku 2004. (16) Táto štúdia je veľakrát spomínaná v neskorších odborných článkoch, nakoľko výsledkom bolo jednoznačné odstránenie zárodku M3 u adolescentov pri distalizácii v maxile. Pacientov rozdelili do 3 skupín: prvá, pri ktorej M2 neboli eruptované, druhá, pri ktorej eruptované boli a M3 boli v štádiu zárodku, a tretia, pri ktorej bola indikovaná germektómia M3. (Obr.1) Zhodnotili, že zárodok pôsobí za susediacim zubom vždy ako tzv. fulcrum „bod otáčania“ (Obr.2), a teda väčšie hodnoty distálneho sklonu molára boli zaznamenané u pacientov v prvej a druhej skupine, pričom skupina pacientov po germektómii M3 s už erupotvaným M2 mala počas distalizácie takmer translačný pohyb molárov. Na záver odporučili germektómiu M3 (16).



Obr. 1: Rozdelenie pacientov pri hodnotení distalizácie podľa štádia erupcie M2 a prítomnosti folikulu M3



Obr. 2: Folikul M2 alebo M3 posobí pred distalizovaným molárom ako tzv. fulcrum, a teda znižuje jeho translačný pohyb a zvyšuje distálny tipping

Podobne rovnaký postup rozdelenia pacientov bol použitý v štúdii z roku 2016. (14) Autori hodnotili distalizáciu za použitia troch rozličných aparátov (2 typy skeletálne kotvených distalizérov a headgear). Výsledky nepreukázali žiadny významný vplyv zárodku M3 na pohyb molára bez ohľadu na typ použitého distalizéra. M2 však rolu zohrával (14).

V roku 2019 bola publikovaná štúdia, ktorá sa zamerala len na sledovanie zárodku M3 po distalizácii. (17) Zárodok M3 sa oproti kontrolnej skupine bez distalizácie posunul hore a dozadu, v kontrolnej skupine dole a dopredu. Zhodnotili však, že extrakcia zárodku pred distalizáciou nie je nevyhnutná, ale je potrebná štúdia, ktorá bude zárodok hodnotiť s časovým odstupom (17).
Tá bola zrealizovaná v roku 2021. (13) Autori hodnotili polohu zárodku v čase začatia liečby, bezprostredne po distalizácii a po viac ako 3 rokoch v retencii. Zárodok sa po distalizácii posunul kraniálne s distálnym sklonom, no po 3 rokoch v retencii, zárodky M3 v skupine po distalizácii prebehli väčšou vertikálnou kaudálnou zmenou a signifikantný rozdiel v porovnávaných skupinách v retencii nebol. (obr.3) (13)

Záverom možno dodať, že štúdií, ktoré hodnotia vplyv zárodku M3 na distalizáciu v čeľusti je pomerne málo, avšak z dostupných zdrojov vyplýva, že germektómia M3 v maxile nie je pred distalizáciou nevyhnutná.

Vplyv zárodku M3

Vplyv zárodku M2 na distalizáciu pri použití Carriere aparátu hodnotila štúdia z roku 2021. (9) U pacientov s ešte neeruptovanými M2 zaznamenala približne o mesiac kratší čas liečby s väčšou mierou distalizácie a menšou stratou kotvenia ako u pacientov s už eruptovanými druhými molármi. Merania boli realizované na základe vyšetrenia CBCT (9).

S totožnými výsledkami pri použití iného aparátu (Nance platňa) prišli aj štúdie iných autorov (15) (3). Môže sa zdať, že sa odporúčanie posúvať moláre distálne pomocou intraorálnych aparátov pred erupciou druhého molára do značnej miery spolieha na teóriu, že keď je druhý molár prerezaný, v kosti je väčšia plocha povrchu koreňa, ktorý musí byť distalizovaný, čo sťažuje pohyb týmto smerom(5). Vyššie uvedené štúdie však na distalizáciu používali intraorálne aparáty bez skeletálneho kotvenia.

Autori v štúdii z roku 2021 zhodnotili, že pri použití skeletálne kotveného distalizéra (MCAP – modifikovaný distalizér skeletálne kotvený na podnebí) boli vyššie hodnoty distálneho sklonu u pacientov s ešte neeruptovanými M2, no rozdiel po viac ako 5 rokoch v retencii signifikantný nebol, M2 eruptovali podobne a M3 boli v priaznivej pozícii. Načasovanie distalizácie pri použití skeletálne kotvených distalizérov nie je možné jednoznačne stanoviť vzhľadom na rôzne výsledky pri použití rôznych typov aparátov (19).

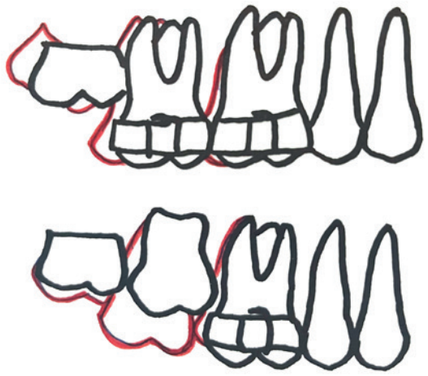

Obr. 3: Pri použití skeletálne kotveného distalizéru MCAP je vhodné načasovať terapiu po erupcii M2, nakoľko dochádza k väčšiemu translačnému pohybu molárov a ich menšiemu sklonu. Avšak toto odporúčanie nemožno použiť pri použití skeletálne kotveného pendula

Záverom možno dodať, že načasovanie distalizácie s ohľadom na erupciu druhých molárov je podľa súčasných poznatkov protichodné. Rôzne štúdie pri použití rôznych typov distalizérov vykazujú iné odporúčania a načasovanie distalizácie s ohľadom na erupciu druhých molárov môže závisieť aj od typu zvoleného distalizéra.

2. Distalizácia v sánke

Z dôvodu inej charakteristiky kostnej štruktúry nachádzame pri distalizácii v mandibule isté anatomické limity. Je to najmä lingválny kortex sánky (15). Hodnotenie polohy tretieho molára bez jeho germektómie pred distalizáciou vyhodnotila po 6 rokov v retencii štúdia z roku 2022. Podľa CBCT zhodnotila, že pri distalizácii bez germektómie M3 došlo k posunu zárodku M3 kaudálne a bukálne (10).

Záverom zhodnotila, že distalizácia bez germektómie prispievala k impaktácii M3.

Štúdií skúmajúcich vplyv zárodku M3 pri distalizácii v mandibule je málo a je to teda predmetom ďalšieho skúmania.

Germektómia z pohľadu chirurgie

Germektómia sa môže javiť ako jednoduchý chirurgický výkon, nakoľko zárodky nemajú sformované korene. Avšak germektómia horných M3 je z pohľadu chirurgie namáhavejší a časovo náročnejší výkon. Zárodok sa nachádza v kraniálnejšej, ťažko dostupnej pozícii (24). Niektorí autori popisujú ako možnú komplikáciu extrakcie posun zárodku do infratemporálnej fossy (18) (21) (22). U mladých pacientov odporúčajú germektómiu len v dolnej čeľusti, nakoľko v hornej riziko komplikácií prevažuje nad benefitmi (2).

Záver

Záverom možno dodať, že podľa medicíny založenej na dôkazoch nie je pre nedostatok kvalitných štúdií možné vykonať ich metaanalýzu a urobiť jednoznačné závery. Z dostupných zdrojov vyplýva, že na distalizáciu v čeľusti môže mať vplyv stupeň erupcie M2, načasovanie distalizácie však môže závisieť aj od typu použitého distalizéra.

Vplyv prítomnosti zárodku M3 nemá z dlhodobého hľadiska jednoznačne negatívny vplyv, a to najmä pri použití skeletálne kotveného aparátu, kedy dochádza počas distalizácie k translačnému posunu a minimálnej strate kotvenia, kedže vektor sily prechádza apikálne cez centrum rezistencie maxilárnej dentície.

Germektómia M3 v maxile sa pri distalizácii nezdá byť nevyhnutná.

Odporúčania pre prax

Distalizácia v čeľusti

- Germektómia M3 nie je nevyhnutná pri použití ako skeletálne, tak aj dentálne kotvených distalizérov
- Dentálne kotvené distalizéry sú vhodnejšie pred erupciou M2 vzhľadom na signifikantne väčšiu mieru distalizácie, menšiu stratu kotvenia a kratší čas liečby v porovnaní s ich použitím po kompletnej erupcii M2
- Skeletálne kotvené distalizéry sú vhodnejšie po kompletnej erupcii M2 vzhľadom na lepší výsledok v zmysle bodily posunu ako M1, tak aj M2

Distalizácia v sánke

- Distalizácia bez germektómie môže viesť k vzniku impaktácie M3

Literatúra

1. Behbehani F, Artun J, Thalib L. Prediction of mandibular third-molar impaction in adolescent orthodontic patients. Am J Orthod Dentofacial Orthop. 2006 Jul;130(1):47-55.

2. Bjørnland T, Haanaes HR, Lind PO, Zachrisson B. Removal of third molar germs. Study of complications. Int J Oral Maxillofac Surg. 1987;16:385–90. doi: 10.1016/S0901-5027(87)80072-3.

3. Bussick TJ, McNamara JA Jr. Dentoalveolar and skeletal changes associated with the pendulum appliance. Am J Orthod Dentofacial Orthop. 2000 Mar;117(3):333-43. doi: 10.1016/s0889-5406(00)70238-1. PMID: 10715093

4. D'Antò, V.; Valletta, R.; Ferretti, R. et al. Predictability of Maxillary Molar Distalization and Derotation with Clear Aligners: A Prospective Study. Int. J. Environ. Res. Public Health 2023, 20, 2941.

5. Flores-Mir C, McGrath L, Heo G, Major PW. Efficiency of molar distalization associated with second and third molar eruption stage. Angle Orthod. 2013 Jul;83(4):735-42. doi: 10.2319/081612-658.1. Epub 2012 Nov 20. PMID: 23167519; PMCID: PMC8754030.

6. Fontana M, Cozzani M, Caprioglio A. Non-compliance maxillary molar distalizing appliances: an overview of the last decade. Prog Orthod. 2012;13:173–184. doi: 10.1016/j.pio.2011.10.002m

7. Gracco A, Luca L, Siciliani G. Molar distalisation with skeletal anchorage. Aust Orthod J. 2007;23:147–152.

8. Grec, R. H. da C., Janson, G., Branco, N. C., Moura-Grec, P. G., Patel, M. P., & Castanha Henriques, J. F. (2013). Intraoral distalizer effects with conventional and skeletal anchorage: A meta-analysis. American Journal of Orthodontics and Dentofacial Orthopedics, 143(5), 602–615. doi:10.1016/j.ajodo.2012.11.024

9. Hashem AS. Effect of second molar eruption on efficiency of maxillary first molar distalization using Carriere distalizer appliance. Dental Press J Orthod. 2021 Aug 27;26(4):e2119146. doi: 10.1590/2177-6709.26.4.e2119146.oar. PMID: 34468560; PMCID: PMC8405137.

10. Hong, H.-R.; Lee, N.-K.; Park, J.H.; Ku, J.H.; Kim, J.; Bayome, M.; Mo, S.-S.; Kook, Y.-A. Long-Term CBCT Evaluation of Mandibular Third Molar Changes after Distalization in Adolescents. Appl. Sci. 2022, 12, 4613.

11. Cheng L, Feng Z, Hao Z, Si M, Yuan R, Feng Z. Molar distalization in orthodontics: a bibliometric analysis. Clin Oral Investig. 2024 Jan 30;28(2):123. doi: 10.1007/s00784-024-05520-w. PMID: 38286861; PMCID: PMC10824817.

12. Jo S. Y., Bayome M., Park J. et al. Comparison of treatment effects between four premolar extraction and total arch distalization using the modified C-palatal plate. The korean J of orthodontics. 2018

13. Kang, H., Lee, N., Kim, J., Park, J. H., Kim, Y., & Kook, Y. (2021). Factors associated with the maxillary third molar position after total arch distalization using a modified C- palatal plate in adolescents. Orthodontics & Craniofacial Research, 24(S1), 31–38. doi:10.1111/ocr.12468

14. Kang JM, Park JH, Bayome M, Oh M, Park CO, Kook YA, Mo SS. A three-dimensional finite element analysis of molar distalization with a palatal plate, pendulum, and headgear according to molar eruption stage. Korean J Orthod. 2016 Sep;46(5):290-300. doi: 10.4041/kjod.2016.46.5.290. Epub 2016 Sep 19. PMID: 27668192; PMCID: PMC5033768.

15. Karlsson I, Bondemark L. Intraoral maxillary molar distalization. Angle Orthod. 2006 Nov;76(6):923-9. doi: 10.2319/110805-390. PMID: 17090171. 15. Kim SJ, Choi TH, Baik HS, Park YC, Lee KJ. Mandibular posterior anatomic limit for molar distalization. Am J Orthod Dentofacial Orthop. 2014 Aug;146(2):190-7. doi: 10.1016/j.ajodo.2014.04.021. PMID: 25085302.

16. Kinzinger, G. S. ., Fritz, U. B., Sander, F.-G., & Diedrich, P. R. (2004). Efficiency of a pendulum appliance for molar distalization related to second and third molar eruption stage. American Journal of Orthodontics and Dentofacial Orthopedics, 125(1), 8–23. doi:10.1016/j.ajodo.2003.02.002

17. Lee, Y.-J., Kook, Y.-A., Park, J. H., Park, J., Bayome, M., Vaid, N. R., & Kim, Y. (2019). Short-term cone-beam computed tomography evaluation of maxillary third molar changes after total arch distalization in adolescents. American Journal of Orthodontics and Dentofacial Orthopedics, 155(2), 191–197. doi:10.1016/j.ajodo.2018.04.023

18. Nogueira EFC, Almeida RAC, Catunda IS, Vasconcelos BCDE, Leite Segundo AV. Impacted maxillary third molar displaced to the infratemporal space: a critical review and case report. Gen Dent. 2019;67:16–20

19. Park JH, Kim Y, Park JH, Lee NK, Kim SH, Kook YA. Long-term evaluation of maxillary molar position after distalization using modified C-palatal plates in patients with and without second molar eruption. Am J Orthod Dentofacial Orthop. 2021 Dec;160(6):853-861. doi: 10.1016/j.ajodo.2020.06.052. Epub 2021 Oct 30. PMID: 34756786.

20. Park C. O., Sa'aed N. L., Bayome M., et al. Comparison of treatment effects between the modified C-palatal plate and cervical pull headgear for total arch distalization in adults. The korean journal of orthodontics. 2017;47(6):375–383.

21. Primo BT, Stringhini DJ, da Costa DJ, Rebellato NLB, Scariot R. Delayed removal of maxillary third molar displaced into the maxillary sinus. Stomatologija. 2016;18:128–32.

22. Roshanghias K, Peisker A, Zieron JO. Maxillary tooth displacement in the infratemporal fossa. Dent Res J (Isfahan) 2016;13:373–5. doi: 10.4103/1735-3327.187881

23. Singh DP, Arora S, Yadav SK et al. Intraoral Approaches for Maxillary Molar Distalization: Case Series. J Clin Diagn Res. 2017 May;11(5):

24. Themkumkwun S, Sawatdeenarunat S, Manosuthi P. Surgical removal of third molars in a young adult: review of indications and surgical techniques. J Korean Assoc Oral Maxillofac Surg. 2023 Aug 31;49(4):184-191. doi: 10.5125/jkaoms.2023.49.4.184. PMID: 37641900; PMCID: PMC10466014.

DIGITALIZÁCIA ORTODONTICKEJ LIEČBY S CANNON TECHNIKOU

22. november 2024



Prelomový krok Cannon systému do digitálneho sveta. Prvé školenie s digitálnym plánovaním liečby s Cannon Elite zámkami. Zlepšite svoju Cannon techniku digitálnym plánovaním a šablónami na presné umiestnenie zámkov, nakoľko od presnosti lepenia závisí rýchlosť, kvalita a stabilita liečby.

Odborný program piatok 22. 11. 2024

8:00	9:00	Registrácia účastníkov
9:00	10:30	**Štandardné digitálne diagnostické postupy, anamnéza, RTG diagnostika, digitalizácia dokumentácie**
10:30	11:00	Prestávka
11:00	12:30	**Digitálna kefalometria, analýza modelov, plánovanie liečby. Kefalometrická analýza, digitálna analýza študijných modelov**
12:30	14:00	Obedňajšia prestávka
14:00	15:30	**Cannon Technika – klinické prípady – Navigované lepenie fixných aparátov, extrakčné prípady**
15:30	16:00	Prestávka
16:00	17:30	**Cannon Technika – klinické prípady – Neextrakčné prípady, TAD a Cannon, funkčné aparáty**
17:30	18:00	Diskusia
	18:00	Ukončenie odborného programu
	20:00	Spoločenský večer

cena kurzu: 220 €



Hotel Tenis, Zvolen

Prednášajúci:

Dr. Med. Dent. MARIÁN SABO

ORTODONTICKÉ SKRUTKY V KLINICKEJ PRAXI

23. november 2024



Prvýkrát na Slovensku, unikátne školenie na miniskrutky pre čeľustných ortopédov. Vyskúšajte si reálne klinické situácie a techniky zavádzania miniskrutiek do špeciálnych typodontov s hustotou ľudskej kosti, kde tlak skrutky zodpovedá skutočnej situácii. Naučte sa postupy určené výlučne pre čeľustného ortopéda bez potreby chirurga.

Odborný program sobota 23. 11. 2024

8:00	9:00	Registrácia účastníkov
9:00	10:30	**Úvod do miniskrutiek – Typy miniskrutiek, inštrumentárium, výber pacienta**
10:30	11:00	Prestávka I.
11:00	12:30	**Digitálne plánovanie a príprava pre miniskrutky, CBCT, šablóny, sken vs. odtlačok**
12:30	13:30	Obedňajšia prestávka
13:30	15:00	**Zavádzanie miniskrutiek I. – Vestibulárne TAD, napriamovanie a mezializácia molárov**
15:00	15:30	Prestávka II.
15:30	17:00	**Zavádzanie miniskrutiek II. – Palatinálne TAD, hybrid hyrax, distalizéry – mezializéry**
17:30	18:00	Diskusia, konzultácie klinických prípadov
	18:00	Ukončenie odborného programu

cena kurzu: 790 €

Každý účastník obdrží dva špeciálne typodonty na zavádzanie miniskrutiek, spolu s materiálom potrebným na prípravu napriamovacej a mezializačnej biomechaniky na moláre, ako aj prefabrikáty na výrobu vlastného distalizéru a mezializéru.

Aparáty a typodonty účastníkom ostávajú na použitie pri konzultácii s pacientom.

Viac info a prihlasovanie na školenie: **orders@interorto.eu**, tel.: **0918 417 352, 0918 617 810** | Organizátor požiadal SKZL o pridelenie kreditov

ORTO SLOVENSKÁ ORTODONTICKÁ SPOLOČNOSŤ

INTERORTO

OPTIMALIZÁCIA RETENCIE PO ČEĽUSTNOORTOPEDICKEJ LIEČBE: MULTIFAKTORIÁLNY PRÍSTUP

OPTIMIZATION OF RETENTION IN ORTHODONTIC TREATMENT: MULTIFACTORIAL APPROACH

MUDr. Simona Dianišková, PhD., MPH, univ.doc.[1]
MDDr. Adam Bogacki[1]
MUDr. Juraj Deglovič, PhD., MPH, univ.doc.[2]

1 Katedra čeľustnej ortopédie, LF SZU, Bratislava, 2 Katedra zubného lekárstva, LF SZU, Bratislava

Abstrakt

Článok sa zameriava na problematiku relapsu po čelustnoortopedickej liečbe ako na multifaktoriálny jav, ktorý vyžaduje personalizovaný a inovatívny prístup. Po analýze podkladových faktorov prispievajúcich k relapsu, vrátane prirodzenej migrácie zubov a reakcie parodontálnych tkanív na ortodontické sily, práca zdôrazňuje význam individualizácie protokolov retencie. Zdôrazňuje úlohu digitálnych technológií a umelej inteligencie, ktoré najmä prostredníctvom aplikacií (napríklad DentalMonitoring™) zvyšujú efektivitu retenčnej] fázy tým, že umožňujú vzdialené monitorovanie pacienta. Tento prístup nielen umožňuje udržanie terapeutických výsledkov, ale tiež znižuje frekvenciu klinických návštev, čo predstavuje významný pokrok v postortodontickej starostlivosti.

Kľúčové slová: optimalizácia retencie, relaps, digitálne technológie, umelá inteligencia, DentalMonitoring™

Abstract

This article immerses into the complexity of relapse after orthodontic treatment, identifying it as a multifactorial phenomenon that requires a personalized and innovative approach. The paper examines the underlying factors contributing to relapse, including the natural migration of teeth and the response of periodontal tissues to orthodontic forces, thus emphasizing the importance of customizing retention protocols. It underlines the role of digital technologies and artificial intelligence, which, particularly through applications (for example DentalMonitoring™), increases efficiency of the retention phase by enabling remote patient monitoring. This approach not only promises to maintain the therapeutic outcomes but also reduces the frequency of clinical visits, showing a significant advancement in post-orthodontic care

Keywords: retention optimization, relapse, digital technologies, artificial intelligence, DentalMonitoring™

Úvod

Relaps v kontexte čeľustnej ortopédie je považovaný za komplexný a multifaktoriálny proces. Jeho etiológia a mechanizmy sú predmetom intenzívnej diskusie v odbornej literatúre, pričom záujem sa sústreďuje na identifikáciu optimálnych metód prevencie. V súlade s aktuálnymi vedeckými zisteniami čeľustnoortopedické posuny, ktoré sú v rozpore s prirodzenou migráciou zubov, vykazujú zvýšenú predispozíciu k relapsu(2). Významnou súčasťou úspešnej ortodontickej liečby je efektívna retencia, zabezpečujúca udržanie dosiahnutých výsledkov a minimalizácia rizika relapsu(4,5). Tento aspekt vyžaduje individuálny prístup k protokolu retencie, reflektujúci špecifické potreby a anatomické charakteristiky pacienta(3). Rovnako významným prínosom sú inovatívne prístupy využívajúce digitálne technológie a umelú inteligenciu na monitorovanie a udržanie terapeutických výsledkov, čo predstavuje smer, ktorým by sa mala uberať budúca prax v čeľustnej ortopédii(6).

Priesvitné retenčné dlahy – história a súčasnosť

História a dizajn priehľadných plastových retenčných dláh sa začali formovať koncom 50. rokov 20. storočia, keď boli prvýkrát popísané ako "vákuovo formované dentálne kontúrové aparáty" určené na retenciu. V roku 1971 Ponitz predstavil koncept neviditeľnej retencie, ktorá však často podliehala praskaniu. Neskôr boli vyvinuté plastové materiály známe ako "Essix", ktoré preukázali výrazne lepšie vlastnosti pre použitie ako retenčný aparát. Zlepšená spoľahlivosť, jednoduchosť a cenová efektivita výroby spolu s lepšou estetikou stimulovala zvýšené používanie priehľadných plastových retenčných aparátov.

V oblasti čeľustnej ortopédie sú priehľadné plastové retenčné aparáty vyrobené z termoplastických polymérov, ako sú polyetylén tereftalát glykol kopolyester (PETG), polypropylén alebo polyuretán. Tieto sú formované zahrievaním a tvarovaním na dentálnom modeli pomocou tlakového či vákuového formovania. PETG sa vyznačuje vyššou priehľadnosťou a adhéziou k akrylu, zatiaľ čo polypropylén ponúka menšiu priehľadnosť a tuhosť. Aparáty sa zvyčajne vyrábajú termoformovaním z plastových diskov rôznych hrúbok, pričom disky s hrúbkou nad 1 mm sú odolnejšie. Nezáleží na tom, či sú modely odlievané z odtlačkov alebo vytvorené 3D tlačou z intraorálnych skenov, kvalita priliehania je konzistentná. Možnosť priamej 3D tlače existuje, avšak vlastnosti takto priamo 3D tlačených plastov sú v súčasnosti horšie v porovnaní s tradičnými metódami.

Existujú situácie, keď sú priehľadné plastové aparáty nedostačujúce. Sú to hlavne prípady, kde je potrebná nepretržitá fixná retencia kvôli vysokému riziku relapsu. V takýchto prípadoch môžu priehľadné plastové aparáty slúžiť ako doplnok k fixnej retencii (ako rezerva v prípade jej zlyhania). V prípade značného rozšírenia maxilárneho oblúka je indikovaná retencia poskytujúca transverzálnu tuhosť, kde tradičné plastové aparáty nemusia byť dostatočne tuhé.

Aj keď informácie o vplyve týchto retencií na všeobecné zdravie sú obmedzené, doterajšie štúdie naznačujú, že riziká sú minimálne a neexistujú zásadné bezpečnostné obavy(1).

Relaps

Relaps po čeľustnoortopedickej liečbe je komplexnou témou, ktorá je spojená s typom a dĺžkou retencie. Relaps je dlhodobo diskutovaný v odbornej literatúre, zahŕňa mnohé nezodpovedané otázky a teórie týkajúce sa jeho etiológie. Čeľustnoortopedické pohyby zubov, ktoré sú v rozpore so smerom ich prirodzenej migrácie, majú vyššiu tendenciu k relapsu. Tento jav je obzvlášť výrazný pri zuboch, ktoré boli pred liečbou rotované.

Relaps je definovaný ako návrat k stavu pred liečbou a poukazuje na reakciu parodontálnych tkanív alebo na zmeny v dentofaciálnom vývoji.

Špecifický problém predstavuje rozširovanie zubných oblúkov, najmä v oblasti dolných rezákov, ktoré sú náchylné na relaps aj po rokoch retencie.
Z estetického hľadiska je relaps rezákov u pacientov často vnímaný ako hlavný problém, zatiaľ čo relaps skeletálnych maloklúzií je považovaný za menej dôležitý.

Keď prestanú pôsobiť aplikované sily na zuby, prirodzený rast môže viesť k návratu do pôvodného stavu. Zmeny smeru rastu kondylov a švov v reakcii na ortopedické sily poukazujú na aspekty, ktoré treba zvážiť pri plánovaní liečby, retencie a prevencie relapsu. Preto je dôležité, aby sa pri plánovaní čeľustnoortopedickej liečby u rastúceho pacienta zohľadňovali nielen okamžité výsledky, ale aj to, ako môže individuálny rastový typ pacienta ovplyvniť výsledok liečby v dlhodobom horizonte(2).



Obr. 3D tlač modelov



Obr. Zhotovenie fóliovej dlahy

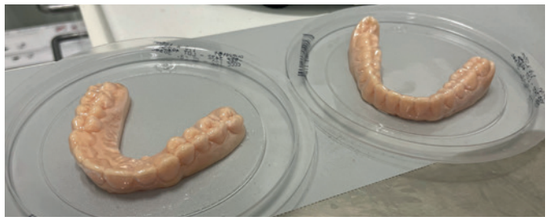

Obr. Finálny model a retenčná dlaha



Obr. Pripravená fóliová dlaha pred orezaním



Obr. Správne doliehajúca dlaha na modeli



Obr. Finálny model a retenčná dlaha



Obr. Dlaha nedoliehajúca na zuboch

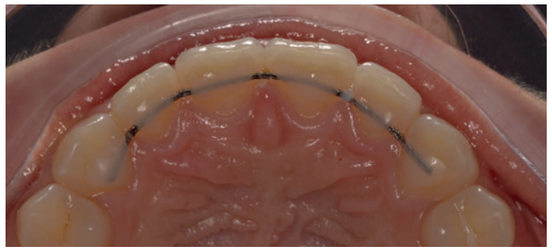

Obr. Fixný retainerový drôt



Obr. Roztrhnutý retainerový drôt a následne vzniknutá diastéma



Obr. Schwarzove dvojplatne ako forma retencie

Individualizácia protokolu retencie

V čeľustnoortopedickom liečebnom pláne je dôležité myslieť na rôzne faktory, ktoré môžu ovplyvniť výber aparátu a dĺžku retencie. Jednou z vecí, na ktoré treba dbať, je poloha dolných predných rezákov. Akákoľvek zmena väčšia ako 2 mm v anteroposteriórnom smere naznačuje potrebu dlhodobej alebo celoživotnej retencie. Po korekcii hlbokého zhryzu sa odporúča použitie nočne nosenej platne alebo fólie s predným náhryzom až do ukončenia rastu tváre, čo môže byť dodatočne prospešné najmä pri prípadoch s anterorotačným rastom sánky. V prípade korekcie anteriórne otvorených zhryzov sa odporúča skôr použitie retencie so zadnými náhryzmi, aktuálne však chýbajú vedecké dôkazy na podporu tohto tvrdenia. U pacientov, ktorí mali pred liečbou parodontálne ochorenie, sa zvyčajne odporúča trvalá retencia. Na prevenciu recidívy u pacientov, ktorí mali pred liečbou II. Anglovu triedu, sa odporúča použitie modifikovanej verzie aktivátora. V prípade pacientov s medzerovitým chrupom je po ukončení liečby vhodné zvážiť nalepenie fixného retainera, aby zabránil návratu medzier.

Tieto poznatky dokazujú, že pri plánovaní čeľustnoortopedickej liečby musíme mať na pamäti jedinečnosť a individualitu každého pacienta. Je dôležité prispôsobiť spôsob a dĺžku retencie konkrétnym potrebám a situácii daného pacienta(3).

Parodontálny aspekt retencie

Udržanie správnej polohy anteriórnych zubov po čeľustnoortopedickej terapii je kľúčové. Niektoré štúdie poukazujú na vysoké riziko relapsu, kde 40 až 90% pacientov môže vykazovať neuspokojivé vyrovnanie predných zubov. Fixné retainery vrátane viacvláknových lingválnych retainerov, ktoré zaviedol Zachrisson, predstavujú spoľahlivý spôsob minimalizácie možnosti relapsu anteriórneho stesnania. Napriek možným komplikáciám spojeným s udržiavaním čistoty v oblasti fixného retainera a potenciálne vyššiemu riziku zlyhania horného retainera v porovnaní s retainermi na spodných zuboch štúdie potvrdzujú ich účinnosť ako prostriedku pre dlhodobé zachovanie výsledkov čeľustnoortopedickej liečby s minimálnym dopadom na parodontálne zdravie(4).

Doplnkové procedúry

Doplnkové procedúry, ako sú suprakrestálna cirkumferenciálna fibrotómia a interproximálna redukcia, slúžia k modifikácii tvrdých a mäkkých tkanív s cieľom minimalizovať riziko relapsu po ortodontickej liečbe. Suprakrestálna cirkumferenciálna fibrotómia je chirurgický zákrok zameraný na prerušenie parodontálnych vlákien okolo zubov, vykonaný pod lokálnou anestéziou. Indikovaná je hlavne pri silne rotovaných zuboch s dobrým gingiválnym biotypom, dostatočnou hrúbkou kortikálnej kosti a vynikajúcou ústnou hygienou pacienta. Neexistujú dostatočné dôkazy, ktoré by vedecky dokázali, že redukuje relaps rotovaných zubov. Interproximálna redukcia predstavuje odstránenie malých vrstiev skloviny medzi zubami, čo môže zvýšiť pozície zubov zlepšením medzizubných kontaktov, najmä medzi rezákmi(5).

Využitie umelej inteligencie

V rámci súčasných trendov v čeľustnej ortopédii sa čoraz viac pozornosti venuje optimalizácii retencie. Táto fáza zabezpečuje, aby dosiahnuté terapeutické výsledky boli dlhodobo udržateľné. V tomto kontexte sa ukázalo, že využitie nových technológií, zvlášť aplikácií založených na umelej inteligencii ako DentalMonitoring™, prináša signifikantné výhody v procese retencie. Vďaka pokrokom v technológii, najmä využití umelej inteligencie, sa otvárajú nové možnosti pre monitorovanie stavu pacientov bez nutnosti ich častých návštev v čeľustnoortopedickej praxi. Aplikácia umožňuje čeľustným ortopédom analyzovať postavenie zubov pacientov na diaľku prostredníctvom pravidelných fotografií, ktoré pacienti zasielajú do systému. Numerické výsledky, ako aj uhlové merania, sú získavané superpozíciou fotografií odoslaných pacientmi na model STL, ktorý je do systému nahrávaný na konci liečebného procesu. Tento prístup nielenže podporuje lekárov v rýchlej identifikácii a riešení potenciálnych problémov, ale zároveň znižuje potrebu fyzických kontrolných návštev, čo je veľkou výhodou pre pacientov.

Výskumy ukázali, že nie je jednoduché predpovedať, ktorí pacienti udržia stabilné výsledky po ukončení liečby. Z tohto dôvodu sa odporúča doživotná retencia a pravidelné kontroly.

V kontexte udržiavania postavenia zubov aplikácia poskytuje riešenie, umožňujúce efektívne sledovanie. V prípade fóliových retenčných dláh aplikácia DentalMonitoring™ umožňuje detailné monitorovanie ich priliehavosti a umožní zásah pri zistení akýchkoľvek negatívnych zmien, čo pomáha predchádzať relapsu a zabezpečuje dlhodobú stabilitu čeľustnoortopedických výsledkov. Implementácia monitoringu do retencie tiež prispela k zníženiu priemernej frekvencie návštev z 2,12 na 1,6 návštev na pacienta počas prvého roka sledovania. Jej využitie v praxi môže predstavovať krok vpred k lepšej integrácii digitálnych technológií v čeľustnej ortopédii(6).

Diskusia

Optimalizácia retencie po čeľustnoortopedickej liečbe vyžaduje prehodnotenie tradičných prístupov v kontexte súčasných technologických pokrokov(6). Tradičné retenčné stratégie, ako sú fixné retainery a retenčné dlahy, zostávajú základom pre udržanie výsledkov liečby(1,4). Vývoj v oblasti digitálnych technológií a umelej inteligencie otvára nové možnosti pre monitorovanie a adaptáciu retencie. Možnosť sledovania postavenia zubov pacientov na diaľku znižuje potrebu častých klinických návštev, čo je v súlade s trendom personalizovanej medicíny a zvyšuje komfort pacienta. Napriek pozitívnemu potenciálu digitálnych retenčných stratégií je potrebné ďalej skúmať ich dlhodobú efektívnosť a integrovať ich do klinickej praxe s ohľadom na ekonomické a etické aspekty(6).

Záver

Súhrnne možno konštatovať, že kombinácia osvedčených metód s novými technológiami predstavuje smer, ktorým by sa mal uberať vývoj postortodontickej retencie, aby sa zabezpečila dlhodobá stabilita výsledkov liečby a spokojnosť pacientov.

Literatúra

1. GRABER, LW., VIG, WLK., HUANG, GJ., et al. Orthodontics: Current Principles and Techniques. 7th ed. Elsevier, 2023, s. 931-952

2. THILANDER, B., BONDEMARK, L. BJERKLIN, K. Essential Orthodontics. 1st ed. WILEY Blackwell, 2018, s. 147-154

3. JOHNSTON, C., BURDEN, D., MORRIS, D. (2008) Clinical guidelines: orthodontic retention. Revised July 2013 by Farnaz PARVIZI, David MORRIS, Nikki ATACK. British Orthodontic Society, National Clinical Guidelines. Dostupné na: https://bos.org.uk/wp-content/uploads/2022/03/clinicalguidelinesretentionfinalversionaugust2013.pdf

4. DIETRICH, P., PATCAS, R., PANDIS, N., et al. Long-term follow-up of maxillary fixed retention: survival rate and periodontal health. European Journal of Orthodontics [online]. 2 August 2014. Dostupné na: https://doi.org/10.1093/ejo/cju001

5. LITTLEWOOD, SJ., KANDASAMY, S., HUANG, G. (2017) Retention and relapse in clinical practice. Australian Dental Journal [online]. Dostupné na: https://doi.org/10.1111/adj.12475

6. WIERUSZ-HAJDACKA, W. Pacjent ortodontyczny w fazie retencji. Ortodoncja w praktyce, 44, 2024, č.1, s. 30-34. ISSN 2300-1054

dr Maria Magallon, dr Jose Maria Ponce de Leon

Úvodný kurz k fas Aligner System

24.01.2025 - BRATISLAVA

ORGANIZÁTOR
GRAND ORTHO
Centrum Vzdelávania

PROGRAM ŠKOLENIA

1. SYSTÉM SNÍMATEĽNÝCH DLÁH FAS – ÚVOD
• Čo je to FAS?
2. VÝBER PACIENTA:
• Faktory predvídateľnosti
• Maloklúzia triedy I.
• Vertikálne problémy
• Problémy v sagitálnej rovine
• Problémy v transverzálnej rovine
3. LIEČEBNÝ PLÁN – KROK ZA KROKOM
• Ideálny dizajn
• Obmedzenia
• Jednotlivé fázy liečby (staging)
• FAS® úchyty
4.VÝROBKY FAS:
Rozsah pohybov, počet snímateľných dláh, možnosti
FAS Flex:
• Kazuistika FAS Flex
• Klinický príklad
Cieľ FAS:
• Ako si vybrať pacienta na FAS Target
• Klinický príklad
FAS Compact:
• Ako si vybrať pacienta na FAS Compact
• Klinický príklad
FAS PRO:
• Ako si vybrať pacienta na FAS PRO
• Klinický príklad
5. PORTÁL FAS:
FAS záznamy:
• Fotografie
• Modely
• Röntgenové snímky
FAS Wizard®:
• Ako posielať inštrukcie k liečbe
• Vertikálny/horizontálny/sagitálny rozmer
• Obmedzenia liečby
• Plánovanie kotvenia
• STOP&GO®
6. FAS OKLUZÁLNY DIZAJN ®
• Ako posúdiť okluzálny dizajn (OcclusalDesign®)
7. EDITOR OCCLUSALDESIGN®
• Ako upraviť OcclusalDesign®
8. AS – KAŽDODENNÁ PRAX:
• Časté problémy a ich riešenie



Liečba systémom FAS s podrobnou diskusiou o liečbe detí -fasKIDS

dr Jose Maria Ponce de Leon
dr Maria Magallon

25.01.2025 BRATISLAVA

PROGRAM

1. KLINICKÉ ESKÚSENOSTI S FAS A KLINICKÉ PRÍPADY.
2. VITAJTE V PROJEKTE FAS DETI:
• O čom je tento projekt? (FAS Kids) CIELE
• Naša filozofia. Základné koncepty RNO.
• Liečebné ciele.
3. VČASNÁ LIEČBA – MLIEČNY CHRUP
4. KONCEPTY M.I.O. A A.R.M.
5. ÚVOD do zákutí FAS KIDS
I.VŠEOBECNÉ KONCEPTY biomechaniky v prípade snímateľných dláh. Tabuľka – rozhodovanie.
II.ALTERNATÍVY LIEČBY v prípade zmiešaného chrupu.
III.VÝBER PRODUKTU: Kedy? A prečo?
• K flex.
• K target.
• K pro
ŠPECIÁLNE CHAREAKTERISTIKY FAS KIDS:
• Digitálne sledovanie.
• Okluzálne bloky.
• Linguálne zábrany/stopky.
• Usmerňovanie prerezávania.
V. VÝBER PRÍPADU: Manažment okluzálnej roviny.
• Vertikálne problémy.
• Transversálne problémy. Expanzné vzorce.
• Anteroposteriórne problémy.
IV. NAHRANIE PRÍPADU:
a) Fotografie.
b) Konštruktívny zhryz.
c) Komunikácia s cad dizajnérom.
d) Prílohy a IPR.
V. KAŽDODENNÁ PRÁCA S FAS KIDS:
• Čo vždy robiť na kontrole.
• Stop & Go / Stop & wait. Koncept.
• Inštrukcie a motivácia pacienta.
• Retencia a stabilita.
VI. KLIINCKÉ PRÍPADY | Otázky.



CENA KURZU:
PRVÝ DEŇ - 24.01.2025: 300 EUR
DRUHÝ DEŇ - 25.01.2025: 300 EUR
Cena za dva dni: 475 EUR
Cena kurzu dňa 24.01.2025 pre klientov FAS aligner
(minim. 5 liečených pacientov v FAS) : 200 EUR

Špeciálna ponuka pre každého účastníka kurzu 24-25.01.2025
3 balíčky liečby FAS, z ktorých minimálne jeden je fasKIDS
Prvý balíček liečby 100% z ceny+druhý 50% z ceny+tretí za 1€
Balíky liečby zo špeciálnej ponuky je nevyhnutné využiť do 28.02.2025
(t.j. do tohoto dňa musí byť schválený liečebný plán)

Registrácia na kurz:
Grand Ortho Centrum Vzdelávania Sp. z o.o.
ul. Bruszewska 28 | 03-046 Warszawa tel.: 22 675 24 94 tel.: +48 694 537 991 alebo +421 904 395 426
e-mail: malgorzata.wieczorek@grandortho.pl alebo patrik.goffa@grandortho.sk

VYUŽITIE FRÄNKLOVÝCH APARÁTOV V ORTODONTICKEJ LIEČBE

FRÄNKEL FUNCTIONAL REGULATION IN ORTHODONTIC TREATMENT

MUDr. Simona Dianišková, PhD., MPH, univ.doc.[1]
MDDr. Katalin Hegyi[1]

1 Katedra čeľustnej ortopédie, LF SZU, Bratislava

Abstrakt

Ak sa maloklúzia diagnostikuje včas, pomocou správneho liečebného plánu je možné eliminovať' škodlivé faktory, ktoré bránia správnemu vývinu orofaciálnej oblasti a okolitých tkanív. Je možné predísť ďalšiemu zhoršeniu maloklúzie v budúcnosti, pričom pacientovo sebavedomie sa môže zvýšiťú zlepšením estetiky tváre a zubov v psychicky zraniteľnom detskom veku. Cieľom tohto prehľadového článku je preskúmať a rozšíriť perspektívu indikácie Fränklových aparátov ako možnosti ceľustnoortopedickej liečby snímateľným aparátom u rastúcich pacientov. V článku je uvedený podrobný popis mechanizmu aparátov. Popísané sú aj indikácie rôznych typov Fränklových aparátov s dôrazom na dentoalveolárne zmeny a zmeny na mäkkých tkanivách pri ich použití.

Kľúčové slová: Fränklove aparáty, funkčné aparáty, liečba snímateľným aparátom, včasná čeľustno-ortopedická liečba

Abstract

By diagnosing and treating malocclusion at an early stage, it is possible to eliminate factors that negatively impact the development of orofacial region and adjacent soft tissues. Further impairment of the malocclusion can be prevented, patient's self-esteem can be increased by improving the aesthetics of patient's face and teeth in a psychologically vulnerable childhood age, and the outcome of the orthodontic treatment tend to be more stable. This paper aims to examine and enhance the knowledge and awareness of the Fränkel functional regulators as an alternative removable therapeutic option for growing patients. The types of Fränkel functional regulators are defined in the article, along with a detailed description of the mechanism thereof. In addition, indications of different types of Fränkel functional regulators are described, including the soft-tissue and dentoalveolar changes that occur during the treatment with functional appliances.

Keywords: Fränkel functional regulator, functional appliances, treatment with removable appliances, early orthodontic treatment

Úvod

Maloklúzia je multifaktoriálny stav, charakterizovaný abnormálnym rastom a vývojom chrupu, ovplyvnený genetickými a environmentálnymi faktormi vrátane ochorení zubov a zubnej drene, traumy, zlozvykov, porúch erupcie zubov a iných. Tento stav vedie k nesprávnemu postaveniu zubov, abnormalitám vo vzťahu medzi horným a dolným zubným oblúkom, morfologickým a polohovým nepravidelnostiam z hľadiska veľkosti čeľuste a k deformáciám či asymetriám tváre. Maloklúzia patrí podľa Svetovej zdravotníckej organizácie medzi tri najčastejšie ochorenia ústnej dutiny.[1]

Včasná ortodontická liečba maloklúzie zohráva kľúčovú úlohu v manažmente pacienta a pri zabezpečení zdravia a správnej funkcii ústnej dutiny u detí. Včasná ortodontická liečba zväčša zahŕňa použitie funkčných a snímateľných aparátov. Súčasné stratégie včasnej intervencie pri maloklúzii u detí spájajú liečbu aparátmi s tréningom periorálnych a orálnych svalov.[1] Funkčné aparáty prinášajú ortodontické a ortopedické zmeny tým, že podporujú a stimulujú funkciu periorálnych svalov a prenášajú sily na zuby a alveolárne kosti.[2] Obzvlášť pacienti s horizontálnym rastovým vzorom sánky dobre reagujú na liečbu pomocou snímateľných funkčných aparátov.[3]

Definícia Fränklovho aparátu

Najpozoruhodnejšou a najvýznamnejšou modifikáciou a vývojom v inováciách snímateľných aparátov bol funkčný aparát Rolfa Fränkela v roku 1967. Funkčný aparát bol skonštruovaný tak, aby fungoval ako doplnková pomôcka, ktorej hlavnou funkciou je tréning a posilnenie svalov.[4] Na základe koncepcií funkčnej čeľustnej ortopédie vyvinul Fränkel štyri základné typy funkčných aparátov (tab.1)[5].

Typ	Indikácia
Typ Ia	AI s transverzálnou a sagitálnou diskrepanciou
	AII/1. odd. s OJ menej ako 5 mm
	používa sa iba v trvalom chrupe
Typ Ib	AII/1.odd. s OJ 5 – 7 mm
	používa sa v zmiešanom aj v trvalom chrupe
Typ Ic	AII/1.odd. s OJ viac ako 7 mm
Typ II	AI s výraznou retrúziou horných rezákov a hlbokým zhryzom
	AII/1.odd. s extrémnou protrúziou horných rezákov
	AII/2.odd.
Typ IIIa	AIII (najmä ťažké progénne zhryzy s hlbokým zhryzom)
Typ III b	AII/2.odd.
Typ IV	AI v zmiešanom aj v trvalom chrupe
	bialveolárna protrúzia
	otvorený zhryz

Tab.1 Rozdelenie a indikácie Fränklových aparátov[6]

Tab.1 Classification and indications of Fränkel functional regulators[6]

Mechanizmus účinku Fränklových aparátov

Fränkel zdôrazňoval dôležitosť prostredia mäkkých tkanív a tvrdil, že aberantné posturálne správanie orofaciálneho svalstva zohráva primárnu úlohu vo vývoji skeletálnych a dentoalveolárnych deformít.[5]

Fränkel nesúhlasil s názorom, že vkladanie jazyka medzi zuboradia má taký istý nepriaznivý vplyv na vznik vertikálnych disgnácií ako iné zlozvyky, napríklad vkladanie dolnej pery alebo hryzenie a cmúľanie líc. Preto odmietal používanie jazykových zábran na elimináciu dyskinézy jazyka a tvrdil, že funkcia jazyka by sa nemala obmedzovať. Tvrdil, že zmenou prostredia ústnej dutiny sa normalizuje aj funkcia jazyka.[6]

Fränklove aparáty sú jediné funkčné aparáty, ktoré prenášajú sily plne iba mäkkými tkanivami.[7] Eliminujú vkladanie dolnej pery, hyperaktivitu musculus mentalis a musculus orbicularis oris a zároveň podporujú ich normálnu funkciu. Ich celodenné nosenie poskytuje každodenné funkčné cvičenie počas rozprávania, prehĺtania a mimiky, čo je ekvivalent svalového tréningu.[8] Fränklove aparáty môžu spôsobiť dentoalveolárne a skeletálne zmeny, môžu tiež zlepšiť reč a vzorec prehĺtania.[9]

Funkčné aparáty sú najúčinnejšie v ranom zmiešanom chrupe, keď môžu poskytnúť rozsiahlu podporu rastového potenciálu čeľustí. V tomto dynamickom rastovom období je celý alveolárny výbežok v prestavbe. Zárodky trvalých zubov sú bukálne a labiálne kryté len tenkou vrstvou kosti. Odstránením svalových aberácií sa zárodky trvalých zubov môžu z fyziologického stesnania rozvinúť do harmonického zuboradia.[6]

Vzhľadom na to, že niektoré typy Fränklových aparátov majú len historickú hodnotu a širšie sa nevyužívajú, v tomto článku sa sústredíme najmä na dva typy, ktoré sú v súčasnosti v ortodoncii najpoužívanejšie. Ide o Fränklov aparát typu II a III.

Fränklov aparát typu II

Vzhľadom na to, že Angle II. trieda vo väčšine prípadov nemá tendenciu sa samovoľne upraviť počas rastu, je indikovaná intervencia v korekcii maloklúzie. U rastúcich pacientov je skôr indikovaný konzervatívny prístup, ktorý zahŕňa modifikáciu rastu.[10]

Fränklov aparát typu II (FR-II) stimuluje rast sánky

tým, že pôsobí ako navádzač do správneho zhryzu, čím spôsobí, že niektoré žuvacie svaly posunú sánku do ventrálnej polohy, aby sa vytvoril nový centrický vzťah, aspoň 3 – 5 mm pred pôvodnou, chybnou centrickou polohou sánky. Kondyly sa premiestňujú z jamky na tuberculum articulare, čo v konečnom dôsledku vedie k podpore rastu kondylu a zväčšeniu predozadnej dĺžky sánky. Táto stimulácia rastu môže súvisieť so zvýšenou aktivitou musculi pterygoidei, ktoré sa upínajú k hlave kondylov a najaktívnejšie sa podieľajú na držaní sánky ventrálne.[11]

Po liečbe s FR-II môžeme vidieť zmenšenie predhryzu a prehryzu, zmenšenie uhla ANB, zväčšenie uhla SNB a výrazné predĺženie sánky.[12]

Z klinického hľadiska môže ortodontická liečba maloklúzie Angle II. triedy pomocou FR-II taktiež zlepšiť dýchanie a znížiť výskyt porúch dýchania počas spánku. Ventrálnou repozíciou sánky pomocou aparátu sa rozširuje faryngeálny priestor a dochádza k ventrálnemu posunu okolitých mäkkých tkanív (obr.1).[13, 7]

Mechanizmus účinku Fränklovho aparátu typu II

1. Bukálne štíty aparátu podporujú expanziu orofaciálnych svalov.
2. FR-II môže modifikovať polohu čeľuste a sánky, čo ovplyvňuje vertikálne rozmery ramus mandibulae vzhľadom k zadným rozmerom nasomaxilárneho komplexu a k strednej lebečnej jame. Tieto aparáty stimulujú rast kondylárnej chrupavky a sú schopné zvýšiť rýchlosť subperiosteálneho rastu v ramus mandibulae. Podporujú ventrálnu repozíciu sánky.
3. Nastáva proklinácia dolných rezákov a retroklinácia horných rezákov.[2]

Fränklov aparát typu III

Včasná intervencia Angle III. triedy môže zlepšiť profil pacienta, minimalizovať závažnosť maloklúzie a podporiť koordinovaný rast tvrdých a mäkkých tkanív.[14]

Fränklov aparát typu III (FR-III) môže blokovaním síl generovaných okolitými svalmi podporovať rast čeľuste a brzdiť rast sánky (obr.2).[15]

FR-III spôsobí clockwise rotáciu sánky s proklináciou horných rezákov a retroklináciou dolných rezákov, pričom profil mäkkých tkanív tváre sa stáva estetickejším.[14]



Obr.1: Fränklov aparát typu II z predného pohľadu



Obr.2: Fränklov aparát typu II z bočného pohľadu

Zdroj: Archív Kliniky stomatológie a maxilofaciálnej chirurgie LF UK a OÚSA



Obr.3: Fränklov aparát typu III

Zdroj: autorka MUDr. Simona Dianišková, PhD., MPH, univ.doc.

Záver

Cieľom včasnej ortodontickej liečby maloklúzie je eliminovať škodlivé faktory, ktoré negatívne ovplyvňujú vývoj orofaciálnej oblasti, a vytvoriť priaznivé prostredie pre dentálny a maxilofaciálny vývoj detí na základe rastového potenciálu čeľustí. Skúsenosti a znalosti čeľustného ortopéda spolu so zručnosťou zubného technika a motivovaný pacient spolu vytvárajú predpoklad pre čo najideálnejší výsledok liečby, ktorý je možné dosiahnuť pri správnej diagnóze a načasovaní. Na základe poznatkov z literatúry a z klinickej praxe môžeme konštatovať, že v skorých štádiách čeľustnoortodontickej liečby maloklúzií u rastúcich pacientov je opodstatnené použitie Fränklových aparátov, ktoré dokážu eliminovať rušivé elementy a podporiť správny rast a vývoj tváre a orofaciálnej oblasti.

Literatúra

1. ZHOU, Ch., DUAN, P., HE, H., et al.: Expert consensus on pediatric orthodontic therapies of malocclusions in children. International Journal of Oral Science. 16, 2024, č.32. PMID: 38627388

2.CARDARELLI, F., DRAGO, S., RIZZI, L., et al.: Effects of Removable Functional Appliances on the Dentoalveolar Unit in Growing Patients. Medicina. 60, 2024, č.5, 746. ISSN: 1648-9144

3.HIRJI, S.N., QAMRUDDIN, I., MUDASSAR, M.A., et al.: Treatment of Class II Malocclusion With Removable Functional Appliances: A Narrative Review. Eur J Gen Dent, 10, 2021, č.3, s. 170–175.

4.THRIBHUVANAN, L., SARAVANKUMAR, M.S., ANJANA, G.: A Short Update of Frankel Functional Regulator. Enviro Dental Journal, 3, 2021, č.1, s. 06-12.

5.KILIC, N., CELIKOGLU, M., OKTAY, H.: Effects of the functional regulator III on transversal changes: a postero-anterior cephalometric and model study. European Journal of Orthodontics, 33, 2011, č. 6, s. 727–731.

6.ANDRIK, P.: Čeľustná ortopédia. 2.vyd., Martin: Osveta, 1976. 352 s. ISBN 70-069-76

7.NARMADA, I.B., WINOTO, E.R., HAKIM, A.M.: Orthodontic Interceptive Treatment on Obstructive Sleep Apnea Cases. Indonesian Journal of Dental Medicine, 5, 2022, č. 1, s. 12-17.

8.SHETTI, S., GOLGIRE, S., PATIL, A., et al.: Management of Skeletal Class II Malocclusion with Functional Regulator II. Pediatr Dent Care. 1, 2016, č. 3. 1000118. ISSN: 2573-444X

9.STAMENKOVIC, Z., NEDELJKOVIC, N., MIRJANIC, V., et al.: Early treatment of skeletal class II by Fränkel functional regulator, Contemporary Materials. 13, 2022, č.2, s. 216-221.

10.CAROCCIA, F., LOPES, C., PIPITONE, R., et al.: Evaluation of Body Posture during Class II Functional Treatment with Fränkel II: A Longitudinal Study. Appl. Sci. 12, 2022, 8900. ISSN: 2076-3417

11.DIVYA, S., KUMAR, H.C.K., SHETTY, K.S. Effectiveness of functional regulator II appliance in producing skeletal and dental changes and its permanence in class II patients compared to a control group: A retrospective cephalometric study. J Int Oral Health. 9, 2017, č.6, s.: 269-78.

12.GALLUCCIO, G., GUARNIERI, R., JAMSHIR, D., et al.: Comparative Evaluation of Esthetic and Structural Aspects in Class II Functional Therapy. A Case–Control Retrospective Study. Int. J. Environ. Res. Public Health. 2021, 18, 6978. ISSN: 1660-4601

13.AHMED, M.J., DIAR-BAKIRLY, S., DEIRS, N., et al.: Three-dimensional computed tomography analysis of airway volume in growing class II patients treated with Frankel II appliance. Head Face Med. 20, 2024, č. 11. ISSN: 1746-160X.

14.JI, L. L., SUN, D. X., SHI, L. B., et al.: Morphological changes of Frankel functional regulator III in mixed dentition with class III malocclusion. Int. J. Morphol., 38, 2020, č. 4, s. 1053-1059.

15.DEMIROZ, D., KILIC, N., OKTAY, H.: Treatment of early class III malocclusion with Buño appliance. J Dent Fac Atatürk Uni. 30, 2020, č. 1, s. 126-129.

AMERICAN ORTHODONTICS

TOMÁŠOV
15 NOVEMBER 2024

Téma školenia:
Inovatívne riešenia v ortodoncii.
Pracovať efektívnejšie. Žiť jednoduchšie.
+Ochutnávka vín vo vinárstve Miro Fondrk

DANIEL BILLS, DMD, MS

Empower 2
Self Ligating Braces

Empower 2 SL - je najkomplexnejší samoligovací systém zámkov v ortodoncii, ktorý vám prináša taký výber, aký ste ešte nikdy nemali.

Celá rada Empower 2 zámkov zahŕňa možnosti, ktoré vám vrátia kontrolu do vašich rúk.

Dual Activation System™: už aj v Empower Clear 2 keramických zámkoch.

Martin Holeš
Slovakia Sales Representative
+421 918 885 882
mholes@americanortho.com

Rozhovor s Dr. Susanou Palma



Dr. Susana Palma

Dr. Susana Palma pracuje s fóliovými aparátmi viac ako 15 rokov. Lieči deti a dospelých so všetkými typmi čeľustnoortopedických odchýlok. Vedie prax v Castille la Mancha v Španielsku špecializovanú na liečbu rastúcich pacientov prostredníctvom neurookluzálnej rehabilitácie v kombinácii s fóliovými aparátmi. Dr. Palma má skúsenosti s výučbou témy fóliových aparátov, keďže od roku 2018 pôsobí na Univerzite v Salamance v postgraduálnom štúdiu. Vyškolila viac než 1000 lekárov vo svojej praxi na in office kurzoch. Od roku 2016 prednáša po celej Európe. Publikuje vedecké články v odborných časopisoch. S Dr. Lozano napísala učebnicu o technike liečby pomocou fóliových aparátov, ktorá bola vydaná v 4 jazykoch: španielčine, angličtine, turečtine a čínštine.

R: Prečo ste sa rozhodli liečiť pacientov fóliovými aparátmi?

SP: S fóliovými aparátmi sme začali pracovať pred niekoľkými rokmi. Najskôr sme túto možnosť ponúkali špecifickej skupine pacientov, predovšetkým dospelým s estetickým problémom, ktorí pochopiteľne, nechceli nosiť fixný aparát na vyrovnanie zubov. Zo začiatku bolo množstvo takýchto pacientov relatívne malé. Počas rokov sme však zaznamenali fakt, že pacienti, ktorým sme navrhli liečbu fóliovými aparátmi, odporúčali túto liečbu viac ako tí s fixnými aparátmi. Pacienti s fixným aparátom videli zlepšenia až na konci liečby. Na druhej stra-

ne pacienti s fóliovými aparátmi vnímali zlepšenie estetiky už počas liečby. Vyvodili sme si teda záver, že pacienti s fóliovými aparátmi odporúčali liečbu viacerým ľuďom. Rozhodli sme sa preto zvýšiť počet pacientov, ktorým sme navrhovali fóliový aparát. Tento proces začal, myslím, okolo roku 2000, formoval sa v roku 2001, hoci v tom čase sme ponúkali liečbu len malému množstvu pacientov. Približne v roku 2011 sme začali indikovať túto liečbu viacerým pacientom a v roku 2015 sme túto dynamiku naplno pochopili. V 2015 sme uskutočnili prechod a odporúčame liečbu alignermi pre všetkých našich pacientov. Počas toho roku sme prešli z levelu ,,Sliver clinic“, čo znamená 10-15 prípadov za rok na približne 200 prípadov za rok.

R: Patríte medzi uznávaných čeľustných ortopédov, ktorí pracujú s fóliovými aparátmi. Je nejaký prípad, ktorý vás dokáže ešte prekvapiť?

SP: Samozrejme, znalosti techniky liečby fóliovými aparátmi majú svoju ,,learning curve“, ako každá iná technika. Akonáhle ju zvládnete, už nie je prípad, ktorý by vás prekvapil. Inými slovami, poznáme biomechaniku a vieme ako zvládnuť každú situáciu.

R: Odporúčate liečbu alignermi pre deti s mliečnym chrupom?

SP: Určite odporúčame liečiť deti čo najskôr, začať s neurookluzálnou rehabilitáciou. Je to práve preto, aby sme priaznivo ovplyvnili ich rast. Prirodzene, okluzálna rovina je v tomto štádiu dosť krátka a prvé trvalé moláre ešte neeruptovali. S kratšou okluzálnou rovinou dosiahneme korekciu rýchlejšie a s väčšou stabilitou. Preto platí, čím skôr začneme liečiť deti, tým lepšie.

R: Je pravda, že s fóliovými aparátmi je možné liečiť bez extrakcií?

SP: Nie, treba povedať, že prípad, ktorý si vyžaduje extrakcie, bude vždy prípadom, kde je potrebné extrakcie urobiť, či liečime fixným aparátom alebo fóliovým aparátom. Ak sa chceme vyhnúť extrakciám, musíme liečiť deti čo najskôr.

R: Porovnávanie medzi fixnými a fóliovými aparátmi je časté. Myslíte si, že fóliové aparáty dokážu niečo viac ako fixné aparáty a naopak?

SP: Pre mňa sú fóliové aparáty lepšie ako fixné, pokiaľ ide o kontrolu korekcie akejkoľvek maloklúzie. Dôvodom je najmä to, že s fóliovými aparátmi viem hýbať presne s tými zubami, s ktorými chcem, a nemusím hýbať s tými zubami, s ktorými nechcem. Vďaka rôznemu kotveniu, ktoré môžeme nastaviť vo fóliových aparátoch, je pre mňa ľahšie korigovať maloklúziu.

R: Je pravda, že liečba fóliovými aparátmi je rýchlejšia?

SP: Nie, to nie je pravda. Myslím, že mi to trvá rovanko dlhý čas. Napríklad práca s pasívnymi samoligujúcimi zámkami Damon™ je rovnako dlhá ako s fóliovými aparátmi.

R: Používate snímateľné aparáty alebo všetky deti sú liečené fóliovými aparátmi?

SP: Nie, niektoré deti potrebujú myofunkčné aparáty, ktoré kombinujeme s fóliovými aparátmi, tak ako ich kombinujeme s fixnými aparátmi. Nie všetci pacienti ich však potrebujú. Predovšetkým však tí, ktorým chceme korigovať neurovegetatívne funkcie a tiež ich využívame ako pomôcku pri logopedických cvičeniach, ktoré predpisujeme.

R: Je pravda, že kontroly s fóliovými aparátmi nie sú potrebné?

SP: S tým nemôžem súhlasiť. Klinické kontroly sú potrebné. My kontrolujeme našich pacientov každých 12 týždňov.

R: Je pravda, že liečba fóliovými aparátmi je len práca na počítači s plánovaním množstva dodatočných dláh?

SP: Nie, samozrejme. Liečba, ktorú poskytujeme, zahŕňa maximálne dve dodatočné úpravy. Takže väčšie množstvo dodatočných dláh je pomerne zriedkavé, hoci sa nájde niekoľko prípadov, ktoré sa skomplikujú a vyžadujú si ďalšie úpravy. Náš priemer sú dve dodatočné úpravy.

Dr. Palma, veľmi pekne ďakujeme za zdieľanie vašich cenných rád a za rozhovor.

MDDr. A. Nováková, PhD.

Gratulujeme absolventom

Dňa 26. septembra 2024 sa konali špecializačné skúšky z čeľustnej ortopédie na Lekárskej fakulte Univerzity Pavla Jozefa Šafárika v Košiciach, v mene celej redakcie by sme radi pogratulovali našim novým kolegyniam MDDr. Kornélii Pandyovej a MDDr. Denise Poláčkovej.



Smútočné oznámenie

Vážené kolegyne, kolegovia, milí priatelia,

dovoľujeme si Vám oznámiť smutnú správu o náhlom odchode kolegu MUDr. Pavla Gašpara. Všetkým pozostalým vyjadrujeme úprimnú sústrasť.



Kalendár podujatí

Dátum	Vzdelávacie podujatie	Miesto	Kontakt / registrácia
1. 11. 2024	Orofaciálna myológia – ortodontické myofunkčné pomôcky s dôrazom na deti vo veku 2 – 6 rokov	Brno, CZ	www.virtuossacademy.cz
8. 11. 2024	3D tisk ve stomatologii (MDDr. Ján Staňo)	Brno, CZ	jana.koprivova@virtuoss3d.cz
8. 11. 2024	Kľúčové elementy kvalitnej ortodontickej ambulancie (Dr. Guido Sampermans)	Praha, CZ	mholes@americanortho.com
8. 11. 2024	Oklúzia a pozícia kondylárnych výbežkov – liečba pacientov s poruchami TMK pomocou priesvitných dláh (Dr. Gündel)	Dvor Králové nad Labem, CZ	barbora.kerekes@envista.com
9. 11. 2024	Od porúch prerezávania zubov cez vývojové anomálie zubov až po stomatochirurgiu u detí a dospievajúcich vrátane dentálnej traumatológie (Dr. Hubertus van Waes)	Praha, CZ	www.endodont.cz/prednasky/vybrane-kapitoly-z-pedostomatologie
9. 11. 2024	Jak vyrobit vlastní implantační šablonu (MDDr. Ján Staňo)	Brno, CZ	jana.koprivova@virtuoss3d.cz
14. 11. 2024	Pokročilé intraorální skenování (MDDr. Ján Staňo)	Brno, CZ	jana.koprivova@virtuoss3d.cz
15. 11. 2024	Digitální plánování implantátů a skeletálně kotvený HYRAX (MDDr. Josef Šebek, MDDr. Ján Staňo)	Brno, CZ	jana.koprivova@virtuoss3d.cz
15. 11. 2024	Work Smarter. Live Better (Daniel Bills, DMD, MS)	Tomášov, SK	mholes@americanortho.com
22. – 24. 11. 2024	Masterclass kurz liečby priesvitnými fóliami: Dr. Zoghbi	Varšava, PL	barbora.kerekes@envista.com
22. – 24. 11. 2024	MasterCOIP: Advanced (kurz liečby priesvitnými fóliami)	Madrid, ES	barbora.kerekes@envista.com
22. 11. 2024	Digitalizácia ortodontickej liečby s Cannon technikou	Zvolen, SK	orders@interorto.eu
23. 11. 2024	Ortodontické skrutky v klinickej ortodoncii	Zvolen, SK	orders@interorto.eu
6. 12. 2024	Orofaciálna myológia v kontexte orálnej reštrikcie	Brno, CZ	www.virtuossacademy.cz
6. – 7. 12. 2024	Jak vyrobit vlastní neviditeľné rovnátka (Mgr. Jiří Běl)	Brno, CZ	jana.koprivova@virtuoss3d.cz
13. 12. 2024	Temporomandibulárne, spánkové a myofunkčné poruchy	Praha, CZ	www.virtuossacademy.cz
10. – 11. 1. 2025	Fázy liečby fixným aparátom (MUDr. Dubovská)	Brno, CZ	www.beldental.cz
17. 1. 2025	Digitálna fotografia v ortodoncii a kefalometrická analýza (Mgr. Jiří Běl)	Brno, CZ	jana.koprivova@virtuoss3d.cz
24. 1. 2025	Úvodný kurz k FAS	Bratislava, SK	patrik.goffa@grandortho.sk
25. 1. 2025	Liečba systémom FAS s podrobnou diskusiou o liečbe detí	Bratislava, SK	patrik.goffa@grandortho.sk
31. 1. 2025	Damon Ultima studyclub (Dr. Steinhof)	Velky Slavkov, CZ	barbora.kerekes@envista.com
7. – 8. 2. 2025	Master kurz - Elastodoncie a postura (Dr. Filippo Cardarelli)	Praha, CZ	jana.pochvalovska@italdent.cz
14. – 15. 3. 2025	Rozštepy 2025 (MUDr. Vokurková)	Brno, CZ	www.teoconsulting.cz
21. – 22. 3. 2025	Kongres Slovenskej ortodontickej spoločnosti 2025 - Ortodoncia 21. storočia	Jasná, SK	https://orto.sk/kongres-2025/prihlasenie-formular/
21. – 22. 3. 2025	Dental Monitoring Európsky summit 2025	Paríž, FR	m.fenak@dental-monitoring.com
1. – 4. 5. 2025	Spark Aligner Days Ibiza	Ibiza, ES	renata.kaplanova@envistaco.com
25. 10. 2024	Liečba odchýlok II. triedy "s" a "bez" spolupráce pacienta (Dr. Manzo)	Mierzecin, PL	mholes@americanortho.com
8. 11. 2024	Oklúzia a pozícia kondylárnych výbežkov - liečba pacientov s poruchami TMK pomocou priesvitných dláh (Dr. Guendel)	Dvor Králové nad Labem, CZ	barbora.kerekes@envista.com
22. – 24. 11. 2024	Masterclass kurz liečby priesvitnými fóliami: Dr. Zoghbi	Varšava, PL	barbora.kerekes@envista.com
22. – 24. 11. 2024	MasterCOIP: Advanced (kurz liečby s priesvitnými fóliami)	Madrid, ES	barbora.kerekes@envista.com
21. – 22. 3. 2025	Kongres Slovenskej ortodontickej spoločnosti	Stará Lesná, SK	www.orto.sk
2. – 6. 6. 2025	100. kongres Európskej ortodontickej spoločnosti	Krakow, PL	congress.eoseurope.org
6. – 7. 6. 2025	Damon Ultima – Advanced lecture (Dr. Menzel)	Praha, CZ	renata.kaplanova@envistaco.com
22. – 25. 10. 2025	10. Medzinárodný Ortodontický Kongres	Rio de Janeiro, BR	www.wfo2025rio.org