apríl 1/2024, VI. ročník

ORTO
SLOVENSKÁ
ORTODONTICKÁ
SPOLOČNOSŤ

čeľustný ortopéd

Časopis Slovenskej ortodontickej spoločnosti



1/2024 ISSN 2644-500X

3M Science. Applied to Life.™

nabídky
měsíce
května



Clarity ADVANCED
keramický zámek
za **13,03 EUR**

NiTi oblouky
1 + 1 balení ZDARMA

Ocele
s 50% slevou

5 sad keramických zámků
s adhezivem
Clarity ADVANCED APC FF
za **16,03 EUR/ ks**



Vybrané
3M ORTO materiály
+ lampa Ortholux



5 sad keramických
zámků s adhezivem
Clarity ADVANCED
APC II
za **14 EUR/ ks**



FORSUS korektor II. třídy
2 ks se slevou 35%

JPS, s. r. o., Velichovská 14, 155 00 Praha 5, volání zdarma: 800 111 577 (ČR) nebo 0800 004 277 (SR)
e-mail: objednavky@jps.cz, www.jps.cz

Produkty jsou určeny pro ortodontickou léčbu, výrobek je zdravotnickým prostředkem.

JPS

Editoriál

Milé kolegyne a kolegovia,



tešíme sa, že ste si otvorili naše najnovšie číslo. V tomto vydaní sme dali priestor chirurgom, s ktorými spolupracujeme pri príprave pacienta na ortognátnu operáciu. Pokúsili sme sa získať rámcové informácie z ortognátnych poradní v Bratislave, Košiciach a Banskej Bystrici. Pýtali sme sa na to, kde a kedy sa konajú a akú dokumentáciu je dobré priniesť. Ak sme niektorú opomenuli, radi to napravíme v budúcom čísle. Dúfame, že budú pre Vás tieto informácie prínosné a tešíme sa na Vaše príspevky a otázky budúceho čísla časopisu.

Prajeme Vám príjemné čítanie!
MUDr. Miriam Alexandrová

Obsah

- Zo zasadania Výboru SOS 2
- Správy z kongresov a školení 4
- Otázky a odpovede 6
- Prehľadové práce
  Ortognátna chirurgia v Rooseveltovej nemocnici 8
  Prehľad čeľustnoortopedickej špecializácie v Európe 12
  Aktuálne možnosti zrýchlenia čeľustnoortopedického pohybu zubov 18
- Odborné práce
  Vplyv interceptívnej liečby na komplexný vývoj dieťaťa 23
- Spoločenská rubrika 33
- Rozhovor 35

11. vydanie časopisu Čeľustný ortopéd (1/2024), 6. ročník
Dátum vydania: 29. 4. 2024
Názov vydavateľa: Slovenská ortodontická spoločnosť, o.z.,
Sídlo vydavateľa: Líščie údolie 57, 841 32 Bratislava
IČO vydavateľa: 36 068 934
ISSN 2644-500X
EV 5785/19

Príjem príspevkov a ohlasov: casopis.co@gmail.com
Grafická úprava: Clockwise s.r.o., www.clockwise.sk

Časopis Čeľustný ortopéd vychádza 2x ročne ako odborný a informačný časopis Slovenskej ortodontickej spoločnosti v predpokladanom náklade 3000 ks.

Publikované rukopisy ani obrazový materiál redakcia nevracia.
Cena jedného výtlačku: 10 € (s DPH) + poštovné
(pre členov SOS a SKZL zdarma)

Redakčná rada:
Šéfredaktor:
MUDr. et MUDr. M. Alexandrová (Bratislava)
Zástupca šéfredaktora:
MUDr. M. Krošláková (Brezno)
Redakčná rada:
MDDr. A. Nováková, PhD. (Bratislava)
MDDr. Ľ. Gazdík (Dolný Kubín)
MUDr. R. Šilla (Prešov)

Cenník inzercie – časopis Čeľustný ortopéd
1/1 strany ..... 728 €
1/2 strany ..... 364 €
1/4 strany ..... 183 €
2/3 strany ..... 484 €
1/3 strany ..... 242 €

Cenník inzercie – časopis Čeľustný ortopéd
Inzercia na zadnej vnútornej strane obálky časopisu..... 900 €
Inzercia na prednej vnútornej strane obálky časopisu..... 1000 €
Inzercia na vonkajšej strane obálky časopisu..... 2000 €

Ceny sú uvádzané bez DPH

Informácie z Výboru Slovenskej ortodontickej spoločnosti

Vážení kolegovia a kolegyne, milí priatelia,

v prvom rade Vám ďakujem za Vašu účasť na Kongrese Slovenskej ortodontickej spoločnosti. Aj vďaka Vám to bol jeden z najúspešnejších kongresov, nielen po odbornej, ale aj spoločenskej stránke. Verím, že ste boli spokojní nielen s odborným programom, ale aj s úrovňou služieb a spoločenským večerom. Zahraniční odborníci Dr. Sabbagh, Dr. Luzi a Dr. Cacciafesta boli nadšení z celého podujatia, veľmi si chválili publikum, všetkých srdečne pozdravujú a tešia na opätovné stretnutia na budúcich vzdelávacích akciách. Galériu z Kongresu SOS 2024 v Bratislave nájdete na stránke **www.orto.sk** v sekcii pre lekárov.

Dôležitou témou Kongresu SOS 2024 bol aj Svetový deň rovných zubov, ktorého cieľom je vzdelávanie verejnosti o potrebe prevencie čeľustno ortopedických odchýlok a zároveň o odborných a legislatívnych parametroch liečby. Komunikačné aktivity majú za cieľ profilovať Slovenskú ortodontickú spoločnosť v médiách a na sociálnych sieťach. Taktiež pokračujeme vo zvyšovaní počtu odborne liečených ČO pacientov – detí aj dospelých. Všetky informácie pre lekárov a pacientov o projekte, dôvody, prečo absolvovať konzultáciu, a tiež vyhľadávací formulár na vyhľadanie najbližšieho špecialistu, ktorý je zapojený do projektu Svetový deň rovných zubov, sú zverejnené na stránke www.viacnezstrojcek.sk. Reklamné predmety, brožúry, informačné letáky pre pacientov budú dodané do ambulancií pred začatím kampane. Súvisiace náklady s propagačnými materiálmi sú hradené spoločnosťou. Mediálny projekt bude oznámený verejnosti začiatkom mája 2024.

Ďakujem všetkým ambulanciám, ktoré sa rozhodnú zapojiť do kampane. Mne osobne aj celému výboru SOS veľmi záleží, aby sa čeľustná ortopédia posúvala dopredu. Veríme, že projekt bude vo svojom druhom ročníku opäť úspešný a bude prínosom do budúcna.

Mnohé otázky týkajúce sa poskytovania zdravotnej starostlivosti v odbore čeľustná ortopédia, najmä zo strany zubných lekárov, boli zodpovedané v spoločnom stanovisku Rady SKZL a SOS, ktoré Vám predstavujeme v plnom znení.



Dr. med. dent. Marián Sabo

SPOLOČNÉ STANOVISKO RADY SLOVENSKEJ KOMORY ZUBNÝCH LEKÁROV A SLOVENSKEJ ORTODONTICKEJ SPOLOČNOSTI

Rada Slovenskej komory zubných lekárov (Rada SKZL) a Slovenská ortodontická spoločnosť (SOS) prijala nasledovné stanovisko týkajúce sa poskytovania zdravotnej starostlivosti v špecializačnom odbore zubného lekárstva – čeľustnej ortopédii, najmä v súvislosti s výkonmi spojenými s tzv. snímateľnými dlahovými aparátmi:

1. SKZL a SOS zdôrazňujú, že čeľustná ortopédia je špecializačný odbor zubného lekárstva s minimálnou dĺžkou trvania špecializačného štúdia tri roky, ktorý je uvedený v prílohe č. 3 k Nariadeniu vlády SR č. 296/2010 Z. z. o odbornej spôsobilosti na výkon zdravotníckeho povolania, spôsobe ďalšieho vzdelávania zdravotníckych pracovníkov, sústave špecializačných odborov a sústave certifikovaných pracovných činností. Tento špecializačný odbor zubného lekárstva je ukončený špecializačnou skúškou, po absolvovaní ktorej získava zubný lekár (čeľustný ortopéd) diplom o špecializácii.

2. Na základe vyššie uvedeného Rada SKZL a SOS poukazujú na skutočnosť, že čeľustný ortopéd môže ako jediný zdravotnícky pracovník vykonávať špecializačné pracovné činnosti v odbore čeľustnej ortopédie, pričom za správne poskytovanie zdravotnej starostlivosti vrátane správneho odobrania anamnézy a správneho návrhu liečebného plánu zodpovedá v zmysle zákona č. 578/2004 Z. z. o poskytovateľoch zdravotnej starostlivosti, zdravotníckych pracovníkoch, stavovských organizáciách v zdravotníctve a o zmene a doplnení niektorých zákonov výlučne čeľustný ortopéd, ktorý ako jediný následne vykonáva taktiež čeľustnoortopedickú kontrolu aktívnej liečby.

3. Čeľustnoortopedický aparát je v zmysle jeho definície akýkoľvek aparát, ktorý využíva ortodontickú silu na zmenu postavenia zubov a čeľustí, remodeluje dentoalveolárny výbežok, vplýva na postavenie a funkciu čeľustného kĺbu a žuvacieho svalstva. Z akého materiálu je čeľustnoortopedický aparát vyrobený, alebo či spadá do skupiny snímateľných alebo fixných aparátov, nie je pritom rozhodujúce. Platí, že pracovné činnosti spojené s čeľustnoortopedickými aparátmi sú špecializačnými pracovnými činnosťami v odbore čeľustnej ortopédie.

4. Rada SKZL a SOS konštatujú, že definíciu čeľustnoortopedického aparátu nepochybne spĺňajú aj v súčasnosti často využívané tzv. „neviditeľné“ fóliové, resp. dlahové čeľustnoortopedické aparáty. Špecializačnými pracovnými činnosťami v odbore čeľustnej ortopédie, ktoré môže vykonávať výlučne čeľustný ortopéd, sú preto taktiež všetky tie pracovné činnosti, ktoré sú spojené s týmito „neviditeľnými“ fóliovými, resp. dlahovými čeľustnoortopedickými aparátmi vrátane činností spočívajúcich v odobratí anamnézy, návrhu liečebného plánu a čeľustnoortopedickej kontroly aktívnej liečby.

5. Katalóg zdravotných výkonov pozná a pracuje s pojmom snímateľný a fixný aparát. Diagnostika, indikácia a terapia týmito aparátmi (pod ktoré spadajú taktiež neviditeľné fóliové/dlahové čeľustnoortopedické aparáty), špecificky určenými na liečbu čeľustno ortopedických odchýlok, **je výlučne v kompetencii čeľustného ortopéda, t.j. špecializačný zdravotný výkon súvisiaci s liečbou snímateľným dlahovým čeľustnoortopedickým aparátom môže vykonávať len špecializovaný pracovník v odbore čeľustná ortopédia,** ktorý rovnako zodpovedá za správne poskytovanie zdravotnej starostlivosti týkajúcej sa pracovných činností spojených s dlahovými čeľustnoortopedickými aparátmi.

Toto stanovisko je určené tak pre verejnosť, ako aj pre kompetentné správne orgány posudzujúce správne poskytovanie zdravotnej starostlivosti v odbore čeľustná ortopédia.

MUDr. Igor Moravčík
prezident SKZL

Dr. med. dent. Marián Sabo
prezident SOS

Ďakujem za Vašu priazeň a teším sa na naše najbližšie stretnutie, s priateľským pozdravom

Dr. med. dent. Marián Sabo
prezident SOS

Kongres ČOS
5.- 7. október 2023, Praha, Česká republika



Obr. Hlavní prednášajúci kongresu ČOS

Túto jeseň sme sa mali opäť možnosť stretnúť na kongrese Českej ortodontickej spoločnosti. Témou bola multidisciplinárna spolupráca a hlavnými prednášajúcimi boli Dr. Vincent Obren Kokich jr., Dr. Greggory A. Kinzer a Dr. Jim Janakievski.

Vysoká medzinárodná účasť na kongrese a prítomnosť množstva kolegov z iných vetiev zubného lekárstva potvrdila kvalitu a aktuálnosť programu. Prvý deň patril hlavným prednášajúcim. Ich snahou bolo ukázať nám, ako optimalizujú výsledky liečby pacientov v rámci svojej spolupráce.

Druhý deň sme si tiež vypočuli viaceré ďalšie tímy, ktoré nám ukázali výsledky svojej spolupráce a podelili sa s nami o svoje skúsenosti pri liečbe komplikovaných prípadov vyžadujúcich multidisciplinárnu spoluprácu. Spoločenský večer sa konal v Obecnom dome (pôvodným názvom Reprezentačný dom mesta Prahy), ktorý je jednou z najznámejších secesných stavieb v Čechách. Téma večera pod názvom „Hříšní lidé města pražského“ sa niesla v duchu prelomu dvadsiatych a tridsiatych rokov minulého storočia.

Posledný deň bol venovaný čestnej prednáške Bedřicha Neumana, udeleniu čestného členstva MUDr. Jirkovi Petrovi, súťažným prednáškam postgraduantov a prednáškam kolegov z praxe.

MUDr. Miriam Alexandrová

Update on palatal TADs and CAD/CAM technologies
Dr. Bjoern Ludwig, AO in office course
28. -29. september 2023
Traben Trarbach, Nemecko

Na kurze Dr. Ludwiga sme mali možnosť vypočuť si, aké sú ich dlhoročné skúsenosti pri zavádzaní kotevných miniimplantátov, akých chýb sa vyvarovať a si rozšíriť naše poznatky o možnostiach digitalizácie pracovných postupov v praxi. Prvý deň sme mali možnosť vidieť 3D tlač modelov a dláh a zubnotechnickom laboratóriu. Druhý deň boli prednášky obohatené návštevou v praxi Dr. Ludwiga a Dr. Gläsel , kde sme mali možnosť vidieť zavádzanie TAD a nasadenie hybridného aparátu u pacientov v priamom prenose. Večerné posedenie sa konalo v malebnom prostredí centra mestečka Traben Tratbach pri degustácii lokálnych vín, raclette pohostení a živou hudbou v pozadí.

Kurz sa nám veľmi páčil a návštevu v praxi Dr. Bjoerna Ludwiga a Dr. Bettiny Gläsl si radi zopakujeme.

MUDr. Miriam Alexandrová



Obr. Účastníci kurzu v Traben-Trarbach

Kurz Dr. Susany Palma
20.-23. september 2023
Varšava, Poľsko

V dňoch 20.-23.9. 2023 sme s Dr. Moňokovou navštívili alignerový kurz top prednášajúcej Dr. Susany Palma vo Varšave. Štvordenné školenie pozostávalo z hlbokej analýzy vývoja čeľustnoortopedickej odchýlky v rámci ortopédie celého tela a metód odstránenia zlozvykov. Dr. Palma prezentovala početné klinické prípady maloklúzií a ich riešenia u rastúcich pacientov či pacientov tesne po rastovom špurte. Nevyhla sa asymetriám v transverzálnom smere, Anglovej druhej a tretej triede či ich jednostranným výskytom. Nechýbali postupy pre riešenia hlbokých a otvorených zhryzov. Ako jedna z mála alignerových prednášajúcich prezentovala aj kazuistiku s extrakčnou liečbou. Ako to býva u Dr. Susany Palma zvykom, aj tento kurz bol veľmi intenzívny, plný odbornej literatúry a klinických prípadov. Dr. Susana Palma sa nevyhýbala otázkam, nemala problém s viacnásobným zopakovaním nepochopeného princípu a tiež neváhala pomôcť s liečebným plánom ktorémukoľvek účastníkovi kurzu. Určite sa na jej kurzoch vidíme opäť.

MDDr. Anna Nováková, PhD.



Obr. Účastníci kurzu vo Varšave

Ortognátne poradne - kde, ako a kedy

Milí kolegovia,
rád by som Vás informoval, že doc. MUDr. Dušan Hirjak, PhD., zastáva od akademického roku 2023/2024 funkciu prednostu Kliniky stomatológie a maxilofaciálnej chirurgie LFUK a OÚSA. Na klinike sa zapojil aj do práce na oddelení oro-maxilofaciálnej chirurgie, kde pokračuje v realizácii ortognátnych zákrokov. Z toho vyplýva aj otvorenie ortognátnej poradne, tak ako ju poznáte z jeho predošlého pôsobiska. Dovoľujem si podeliť sa s Vami o základné informácie spojené s objednávaním do ortognátnej poradne:

• Adresa: **Klinika stomatológie a maxilofaciálnej chirurgie LFUK a OÚSA, Heydukova 8, 812 50 Bratislava**

• Miesto: Ambulancia Z 007, vestibul kliniky na prízemí za vstupnými dverami hneď doľava

• Čas: štvrtok od 13:00 hod.

• Objednávanie: telefonicky na čísle 02/32249734 alebo 02/32249710

• Pacient je povinný doniesť so sebou dokumentáciu: vyplnený formulár **Informácie o pacientovi,** aktuálne **modely chrupu, OPG a telertg.**

• Pri prvej návšteve je vhodná prítomnosť ošetrujúceho čeľustného ortopéda.

• Dokumentáciu je možné si stiahnuť na webovej stránke orto.sk na odkaze: https://orto.sk/ortognatna-poradna/

MUDr. et MUDr. Juraj Lysý, PhD., MHA, vedúci oddelenia čeľustnej ortopédie, KSMFCH, Heydukova 8, Bratislava

Údaje k objednaniu pacienta na konzultácie do ortognátnej poradne na Klinike ústnej, čeľustnej a tvárovej chirurgie LFUK a UNB Ružinov v Bratislave pod vedením tímu chirurgov MDDr. Michala Vavra, PhD., a MDDr. Bronislavy Dvoranovej v spolupráci s čeľustnými ortopédmi MUDr. Irenou Klímovou a MDDr. Ondrejom Dvoranom sú nasledovné:

• Adresa: **Klinika ústnej, čeľustnej a tvárovej chirurgie LF UK a UNB, Ružinovská 6, 82101 Bratislava**

• Miesto: Nemocničná poliklinika Nemocnice Ružinov, -1. poschodie, Stomatochirurgická ambulancia č. 005

• Čas: Štvrtok o 13:15 (stanovené termíny 1-2x za mesiac)

• Objednávanie: telefonicky na 02/48 234 732 alebo e-mailom na ortognatnaporadna@gmail.com

• Pacient je povinný k vyšetreniu dodať vyplnený informačný formulár, aktuálne RTG (OPG a kefalometrickú snímku s analýzou) a **aktuálne** modely chrupu (sadrové, plastové alebo skeny vo formáte .stl).

• Ošetrujúci čeľustný ortopéd je vždy vítaný.

Informácie o ortognátnej poradni v Košiciach:

Poradne sa konajú obvykle posledný piatok v mesiaci o 12:00 hod., naplánované sú aktuálne na 26.4. a 31.5.
Je nutné sa nahlásiť mailom na peter.kizek@unlp.sk (prednosta) alebo branislav.borza@unlp.sk. Po dohovore je možný aj iný termín mimo týchto piatkov.
Poradňu vedie prednosta MUDr. Peter Kizek, PhD., MPH, MHA a MDDr. Branislav Borza, PhD.

Poradne sa konajú na:
Klinike stomatológie a maxilofaciálnej chirurgie
Univerzitná nemocnica Louisa Pasteura
Rastislavova 43
Košice

V. pavilón, I. poschodie, číslo dverí: 204 (ambulancia prednostu, tel. 055 615 2845) alebo č. d. 203 (ambulancia zástupcu prednostu, tel. 055 615 2817).

Na poradňu je vhodné doniesť dokumentáciu z priebehu liečby, RTG OPG, tele RTG, prípadne modely. Účasť ošetrujúceho čeľustného ortopéda je vhodná a vítaná.

Ortognátna poradňa v Banskej Bystrici:

Vážení kolegovia,
v prípade požiadavky o ortodonticko-chirurgickú konzultáciu Vás radi privítame v našej ambulancii vo **FNsP F.D.Roosevelta, Námestie L. Svobodu 1, 97517 Banská Bystrica,** *poliklinika 3. poschodie.*

Ortognátne poradne prebiehajú v týchto priestoroch prvé stredy v mesiaci od 13:00. Prosíme o objednanie na tel.č. 048/4412366 v pracovné dni medzi 07:00-08:00 alebo 14:00-15:00.

V rámci týchto klinických, indikačných stretnutí konzultujeme plné spektrum pacientov, u ktorých je potrebná spoločná liečba čeľustného ortopéda a maxilofaciálneho chirurga. Osobná prítomnosť pacienta je nutná a ošetrujúceho čeľustného ortopéda je veľmi vítaná. Ak je to možné, prosíme o zhotovenie aktuálnych študijných modelov, 3D intraorálnych skenov a prinesenie už realizovaných rádiodiagnostických vyšetrení.

Tešíme sa na ďalšiu spoluprácu.

ORTOGNÁTNA CHIRURGIA V ROOSEVELTOVEJ NEMOCNICI ORTHOGNATHIC SURGERY IN HOSPITAL OF F.D. ROOSEVELT

MDDr. Juraj Gembeš, MUDr. Rastislav Slávik, MUDr.
MDDr. Filip Kubec, MDDr. Barbora Hocková, MUDr.
MDDr. Juraj Abelovský, MDDr. Martina Hanzelová,
MUDr. Martin Pawelski, MDDr. Oleksandra Liebiedieva,
MUDr. Dušan Poruban, CSc.,
MDDr. Romana Podolinská, MUDr. Henrieta Ďuriančíková,
MDDr. Adam Stebel, PhD.

Klinika maxilofaciálnej chirurgie SZU a FNsP F. D. Roosevelta, Námestie Ludvíka Svobodu 1, 975 17 Banská Bystrica

Abstrakt

Na Klinike maxilofaciálnej chirurgie FNsP F.D. Roosevelta a SZU v Banskej Bystrici sa okrem liečby pacientov s úrazovými, nádorovými a zápalovými ochoreniami hlavy a krku venujeme aj pacientom s čeľustnými anomáliami. Aj napriek dočasnému pozastaveniu operačných výkonov počas COVID pandémie sa nám podarilo rozvinúť ortognátny program. Chirugická liečba čeľustných anomálií vyžaduje úzku spoluprácu pacienta, čeľustného ortopéda a maxilofaciálneho chirurga. Táto požiadavka je najlepšie dosiahnuteľná vďaka pravidelným stretnutiam zainteresovaných strán v rámci ortognátnej poradne.

Abstract

At the Department of Maxillofacial Surgery of F. D. Roosevelt University Hospital and Slovak Medical University we treat patients suffering from trauma, tumours, inflammatory diseases as well as patients with dentofacial deformities. Despite the temporary suspension of surgical procedures during the COVID pandemic, we were able to develop an orthognathic surgery programme at our recently established department. Orthognathic surgery is based on close cooperation of patient, orthodontist, and surgeon to a great extent. In order to accomplish that, orthognathic surgery meetings should take place on a regular basis.

Úvod

Jedným z najdôležitejších míľnikov v dejinách ortodoncie bolo definovanie rozdielov medzi dentálnou a skeletálnou ortodontickou odchýlkou, ako zaviedol Edward H. Angle (1), „otec americkej ortodoncie“. Preto je súčasťou prvotného vyšetrenia v ortodontickej ambulancii kefalometrická analýza a lekár sa okrem iných záverov musí vyjadriť k pôvodu odchýlky, či je dentálny alebo skeletálny. Pacienti s prevažujúcou skeletálnou zložkou majú byť vyšetrení aj maxilofaciálnym chirurgom v špecializovanej poradni. Všeobecne pozostáva kombinovaná ortotonticko-chirurgická liečba čeľustných anomálií z nasledujúcich 6 krokov:

Konzultácia

Považujeme ju za jeden z kľúčových krokov celého procesu. V tomto bode by sme radi zdôraznili, že pri odoberaní anamnézy zisťujeme, čo pacienta najviac trápi. Po identifikovaní pacientových ťažkostí kladieme cielené otázky ohľadom ťažkostí s príjmom potravy, obštrukcie horných dýchacích ciest, estetiky tváre a chrupu. Naším prvoradým cieľom nie je liečiť odchýlku zhryzu, ale pacienta. S výhodou vedieme konzultáciu spolu s ošetrujúcim ortodontistom. Je vhodné, ak pacient prichádza s OPG, kefalometrickou analýzou a modelmi. Konzultáciu vedieme formou dialógu. Našou povinnosťou je predstaviť pacientovi základné princípy operácie a riziká. Samozrejmosťou je dôkladné intra- aj extraorálne vyšetrenie. Pri plánovaní liečebného postupu nebýva zložité nájsť riešenie problému, ale identifikovať problém. (2)

Ortodontická príprava

Nasleduje po súhlase každého člena ortognátneho tímu (pacient, čeľustný ortopéd, chirurg) s návrhom liečby a operačným výkonom. Čeľustnoortopedická príprava spravidla trvá niekoľko mesiacov, zahŕňa napríklad nivelizáciu alebo dekompenzáciu vady. Ortodontická príprava je možná fixnými ako aj fóliovými aparátmi, pričom v prípade indikácie segmentálnej osteotómie maxily preferujeme výkon s predoperačne nasadeným fixným aparátom. V tomto období extrahujeme zuby múdrosti, ak sú extrakcie indikované. (Pri BSSO je indikovaná extrakcia zubov múdrosti v sánke minimálne 6 mesiacov pred samotným výkonom.) V niektorých prípadoch je možné operovať pacienta bez predoperačnej čeľustnoortopedickej dekompenzácie ako „surgery first“.

Plánovanie operácie

Zber 3D dát je prvým krokom pre chirurgické plánovanie. Všetky ortognátne operácie na našej klinike vykonávame po 3D analýze a plánovaní. Dáta vstupujúce do softvéru musia byť trojrozmerné a zbierajú sa na začiatku (v prípade surgery first) alebo po ukončení ortodontickej prípravy pacienta, po ukončení posunov, v stabilizačnej fáze. Od ortodontistu požadujeme aktuálny intraorálny scan zubných oblúkov s okluziou. V nemocnici dopĺňame aktuálne CBCT vyšetrenie a trojrozmernú fotografiu tváre. V programe simulujeme virtuálne osteotómie a posuny segmentov do ortognátnej polohy. Počítač nám dokáže ukázať výsledok nášho plánovania, avšak nevie plánovať za nás. (2) Softvér simuluje aj posuny mäkkých tkanív tváre, ktoré konzultujeme s ortodontistom a pacientom. Dôležité je, aby pacient porozumel rozsahu a náročnosti operačného výkonu a mal reálne očakávania výsledku. Je potrebné tiež, aby pacient chápal možné pooperačné komplikácie. Výsledkom nášho plánovania sú dáta pripravené na 3D tlač operačných okluzálnych dlah. Podľa Bueno S. et al. typ plánovania operácie má vplyv na výslednú spokojnosť pacienta s výzorom po operácii. (3)

Operácia

Operácia je výsledkom prípravy, komunikácie a spolupráce celého tímu, preto pre najlepší výsledok je potrebný súhlas pacienta, čeľustného ortopéda a maxilofaciálneho chirurga s typom a rozsahom operácie. Pacient je po schválení zdravotnou poisťovňou prijatý na lôžkové oddelenie KMFCH FNsP FDR a SZU v Banskej Bystrici deň pred operačným výkonom. Operačné výkony prebiehajú v úzkej spolupráci s anestéziologickým tímom a tímom operačných sestier, ktoré musia poznať špecifiká tohto typu výkonov. Najdôležitejšia je príprava operačného tímu na výkon. Plánovanie je intelektuálna práca založená na znalostiach, skúsenostiach, predstavivosti a intuícii. Samotná operácia je technická činnosť, a teda je jednoduchšia.(2)

Rekonvalescencia

O fáze rekonvalescencie je nutné s pacientom komunikovať už pred operačným výkonom. Je dôležité si uvedomiť, že väčšinu ortognátnych pacientov tvoria mladí, celkovo zdraví ľudia, ktorí sa odrazu ocitnú v nemocnici po relatívne rozsiahlom operačnom výkone. Po bimaxilárnej korekcii vyžadujú pacienti vo včasnom pooperačnom období monitoring vitálnych funkcií. Rekonvalescencia zahŕňa diétne obmedzenia, antiedematóznu a antibiotickú liečbu, svalovo-kĺbnu rehabilitáciu, zvýšenú hygienu dutiny ústnej a niekedy aj psychologickú podporu.

Ortodontické doliečenie

Zahŕňa prevažne menšie ortodontické posuny a rotácie, v niektorých prípadoch nosenie elastických medzičeľustných ťahov. Nasleduje fáza retencie.

Pacient č.1

Dg. Dysgnathio, III. skeletálna trieda

Terajšie ochorenie: Pacient udáva ťažkosti s odhrýzaním. Esteticky mu prekáža predĺžená brada. Klinicky sa ide o pacienta s výraznou pravou progéniou, dentálne III. Anglovou triedou, frontálne obráteným zhryzom a posunom stredu mandibuly.

Chirurgická terapia: bimaxilárna korekcia, mentoplastika



Obr. 1 Predoperačný pohľad spredu

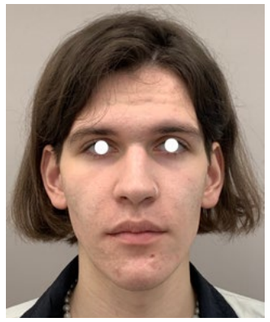

Obr. 2 Pooperačný pohľad spredu

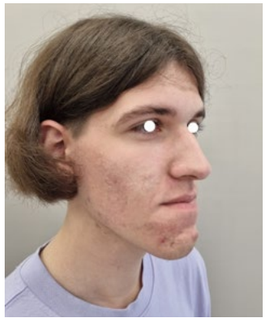

Obr. 3 Predoperačný pohľad, poloprofil

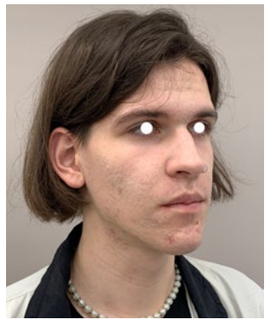

Obr. 4 Pooperačný pohľad, poloprofil

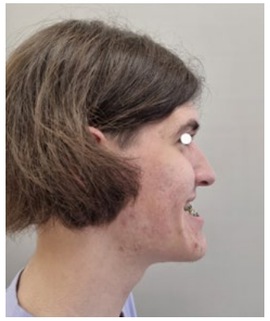

Obr. 5 Predoperačný pohľad, profil

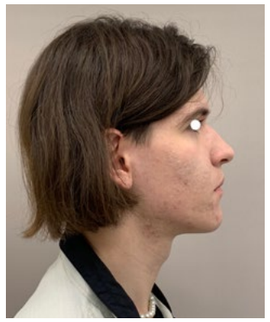

Obr. 6 Pooperačný pohľad, profil

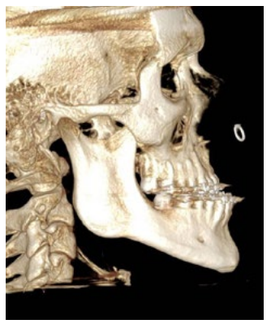

Obr. 3 Predoperačný pohľad, poloprofil



Obr. 4 Pooperačný pohľad, poloprofil



Obr. 7 Predoperačné zhryzové pomery



Obr. 8 Pooperačný zhryz, elastické ťahy in situ

Pacient č.2

Dg. Dysgnathio, III. skeletálna trieda

Terajšie ochorenie: Pacient má ťažkosti s príjmom potravy. Je nespokojný s výzorom tváre. Klinicky je prítomná pravá progénia, laterogénia, Anglova III. trieda, frontálne obrátený zhryz.

Chirurgická terapia: bimaxilárna korekcia, mentoplastika

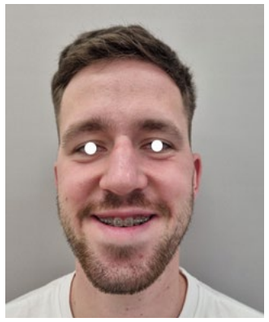

Obr. 11 Predoperačný pohľad spredu



Obr. 12 Pooperačný pohľad spredu

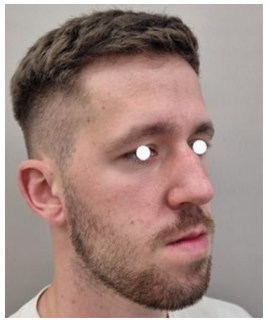

Obr. 13 Predoperačný pohľad, poloprofil

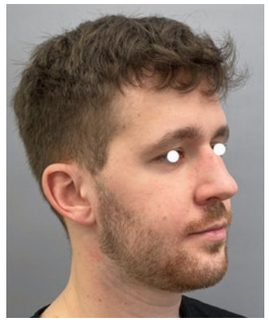

Obr. 14 Pooperačný pohľad, poloprofil



Obr. 15 Zhryz pred operáciou



Obr. 17 Zhryz po operácii



Obr. 16 Zhryz pred operáciou – bočný pohľad



Obr. 18 Zhryz po operácii profil



Obr. 19 3D rekonštrukcia predoperačného CBCT vyšetrenia: en face



Obr. 20 3D rekonštrukcia pooperačného CBCT vyšetrenia: en face



Obr. 21 3D rekonštrukcia predoperačného CBCT vyšetrenia: profil



Obr. 22 3D rekonštrukcia pooperačného CBCT vyšetrenia: profil.(Pacient počas vyšetrenia nedohryzol.)

Záver:

Ortognátna chirurgia je odbor maxilofaciálnej chirurgie vyžadujúci dokonalú predoperačnú prípravu. Pre dosiahnutie úspešných výsledkov je potrebná úzka spolupráca čeľustného ortopéda, pacienta, chirurga a ďalších zdravotníckych pracovníkov. Pravidelné stretnutia v rámci ortognátnej poradne zvyšia pacientovu dôveru a zefektívnia prácu lekárov. Každá osobná prítomnosť čeľustného ortopéda na ortognátnej poradni umožňuje nášmu tímu maxilofaciálnych chirurgov získať veľmi cenné informácie, zrýchliť vzájomnú komunikáciu, častokrát sa naučiť niečo nové a dospieť k najlepšiemu možnému liečebnému plánu, za čo sme im všetkým vďační.

Literatúra

1. Posnick JC. Orthognathic Surgery: Past - Present - Future. J Oral Maxillofac Surg. 2021 Oct;79(10):1996-1998. doi: 10.1016/j.joms.2021.04.036. Epub 2021 May 19. PMID: 34153242.

2. Obwegeser, H. L. (2007). Principles in Treatment Planning of Facial Skeletal Anomalies. Clinics in Plastic Surgery, 34(3), 585–587. doi:10.1016/j.cps.2007.05.015. Clinics in Plastic Surgery, 34(3), 585–587. doi:10.1016/j.cps.2007.05.015

3. Bueno S, Hammad Y, Schlieve T. Does the type of planning in orthognathic surgery influence patient satisfaction? Oral Maxillofac Surg. 2023 Dec;27(4):685-692. Doi: 10.1007/s10006-022-01114-6. Epub 2022 Sep 19. PMID: 36121522.

PREHĽAD ČEĽUSTNOORTOPEDICKEJ ŠPECIALIZÁCIE V EURÓPE
SUMMARY OF THE ORTHODONTIC SPECIALTY IN EUROPE

MUDr. Simona Dianišková, PhD., MPH.,
MDDr. Martina Lešková

Katedra čeľustnej ortopédie, Lekárska fakulta, Slovenská zdravotnícka univerzita, Bratislava

Abstrakt

Čeľustná ortopédia je špecializačný odbor zubného lekárstva zaoberajúci sa diagnostikou, prevenciou a terapiou nepravidelností chrupu a čeľustí v priebehu i po ukončení vývoja jedinca. Špecializácia v odbore čeľustná ortopédia a poskytovanie čeľustnoortopedickej liečby nie sú v Európe jednotné. Cieľom tohto článku je priblížiť a informovať o systéme čeľustnoortopedickej špecializácie v jednotlivých krajinách Európy.

Kľúčové slová: čeľustnortopedická špecializácia, postgraduálne štúdium, čeľustný ortopéd

Abstract

Orthodontics is a specialized branch of dentistry focusing on diagnosis, prevention and therapy of the malpositionned teeth and jaws during and after the completion of a person's development. The orthodontic system and the orthodontic treatment differ in individual European countries to a certain extent. This article aims to take a closer look on the system of orthodontics specialty in selected European countries and to inform about the findings.

Keywords: orthodontics specialty, postgraduate education, orthodontist

Úvod

Čeľustná ortopédia je špecializačným odborom zubného lekárstva, ktorý zabezpečuje diagnostiku a terapiu vývinových odchýlok chrupu a čeľustí. Čeľustnoortopedickú liečbu má poskytovať skúsený špecialista v tomto odbore, ktorému bol vydaný špecializačný diplom, ktorý ho oprávňuje k noseniu titulu čeľustný ortopéd. Odbor čeľustnej ortopédie je ustanovený ako samostatná špecializácia v odbore zubného lekárstva takmer vo všetkých krajinách Európy a je jednou z dvoch automaticky uznávaných špecializácií v Európskej únii, ako udáva smernica č. 36/2005.(10)V roku 1992 bol publikovaný vzdelávací program Erasmus s jasne definovanými odporúčaniami pre postgraduálne štúdium čeľustnej ortopédie v Európe. Hlavným cieľom tohto vzdelávacieho programu bolo nastaviť určité štandardy v špecializačnom vzdelávaní, ktoré by usmerňovali špecializáciu vo všetkých európskych krajinách.

História špecializačného štúdia čeľustnej ortopédie v Európe

V Európe neboli do roku 1992 vytvorené žiadne detailné odporúčania ani špecifikované požiadavky pre vzdelávanie čeľustných ortopédov. Vznikli až v roku 1989, keď ERASMUS Bureau of the European Cultural Foundation of the Commision of the European vytvoril základy učebných osnov pre špecializačné vzdelávanie čeľustných ortopédov. (8) Na tomto projekte sa podieľalo 15 univerzitných profesorov reprezentujúcich 15 rôznych európskych krajín. Jednohlasne odsúhlasili dokument, ktorý bol v roku 1992 publikovaný ako **„Three years Postgraduate Programme in Orthodontics: the Final Report of the Erasmus Project“**. (6) Program Erasmus je trojročným vzdelávacím programom v odbore čeľustná ortopédia. Tento program vznikol na podklade výrazných rozdielov vo vzdelávaní a kvalite poskytovania liečby v jednotlivých krajinách. Za cieľ si dal aj minimalizovať rozdiely v dĺžke, intenzite a obsahu už existujúcich programov a vytvoriť odporúčania pre krajiny, ktoré so špecializačným štúdiom začínali. Program Erasmus bol po svojom uverejnení prijatý mnohými organizáciami a univerzitami nielen v Európe, ale aj vo svete. (8) V úvode programu sú spísané požiadavky, ktoré musí absolvent postgraduálneho štúdia spĺňať, popisuje požiadavky na vzdelávacie pracovisko, vedúceho lekára a ďalších klinických pracovníkov.

Na podklade nových diagnostických prostriedkov, materiálov a klinických nárokov „Network of Erasmus Based European Orthodontic Programmes“ (NEBEOP) vytvorila a schválila aktualizáciu programu Erasmus v roku 2012. Sieť NEBEOP združuje európske programy v špecializačnom odbore čeľustná ortopédia, ktoré sa riadia trojročným vzdelávacím programom Erasmus. (8)

Špecializačné štúdium čeľustnej ortopédie na Slovensku

Čeľustná ortopédia (ortodoncia) bola v roku 1954 ešte v bývalom Československu ustanovená ako samostatná špecializácia. Po rozdelení republiky je na Slovensku čeľustná ortopédia naďalej samostatná špecializácia. Minimálne štandardy špecializačného štúdia čeľustnej ortopédie sú ustanovené nariadením vlády Slovenskej republiky č. 111/2013 Z. z. v znení neskorších predpisov. Čeľustný ortopéd je špecializovaný zubný lekár, ktorý absolvoval špecializačné štúdium v trvaní troch rokov zakončené absolvovaním špecializačnej skúšky. (2)

Špecializačné štúdium zubný lekár absolvuje na klinickom pracovisku vzdelávacej ustanovizne. Na Slovensku je to Lekárska fakulta Slovenskej zdravotníckej univerzity v Bratislave, Lekárska fakulta UPJŠ v Košiciach a Lekárska fakulta Univerzity Komenského v Bratislave. Špecializačné štúdium organizuje a zabezpečuje vedúci školiteľ školiaceho pracoviska v spolupráci so zodpovedným školiteľom, pedagogickým pracovníkom vzdelávacej ustanovizne. Štúdium časovým rozsahom zodpovedá plnému pracovnému úväzku, tzn. 40 hodín týždenne po dobu 36 mesiacov. (2)

Na Slovensku je podľa súčasnej platnej legislatívy poskytovanie čeľustnoortopedickej liečby výlučne v kompetencii čeľustného ortopéda. (9)

Stav v Európe

V roku 2014 Council of European dentists (CED) publikoval „Manual of dental practise 2014“. V danom manuáli boli okrem iného zozbierané aj dáta týkajúce sa počtu obyvateľov, počtu zubných lekárov a čeľustných ortopédov v krajinách Európskej únie s uvedeným rokom, ku ktorému boli získané

(tabuľka č. 1). Dáta o počte čeľustných ortopédov neboli uvedené pri Rakúsku a Španielsku. V týchto krajinách čeľustná ortopédia nebola v tom čase uznaná ako samostatná špecializácia. Celkový počet registrovaných zubných lekárov v Európe v roku 2014 bol 442 207, celkový počet čeľustných ortopédov bol 14 269. (1)

Počet obyvateľov na čeľustného ortopéda sa v jednotlivých krajinách Európy líši. Na jedného čeľustného ortopéda pripadá v priemere 32 531 obyvateľov krajín uvedených v tabuľke č. 1. V tomto hodnotení nie sú zarátané krajiny, pri ktorých nie je uvedený počet čeľustných ortopédov. Medián (stredná hodnota) počtu obyvateľov na jedného čeľustného ortopéda je 29 620. Za optimálny počet obyvateľov na jedného čeľustného ortopéda je možné považovať hodnotu medzi 24 620 až 34 620. V tomto intervale hodnôt sa nachádzajú farebne vyznačené krajiny v tabuľke č. 1. Z tabuľky vyplýva, že počet obyvateľov na jedného čeľustného ortopéda je výrazne väčší v Portugalsku, Bulharsku a Lotyšsku oproti ostatným krajinám.

Údaje týkajúce sa uznania špecializácie v danej krajine, miesta výkonu špecializácie a dĺžky jej trvania boli získané z „European orthodontic guide“. Ide o posledný prieskum z roku 2013, ktorý bol zhrnutý v tomto dokumente a vypracovaný organizáciou European Federation of Orthodontis Specialist Association (EFOSA). EFOSA je profesionálna organizácia, ktorá združuje európske ortodontické spoločnosti. Hlavným cieľom tejto organizácie je oficiálne uznanie odbornej špecializácie vo všetkých krajinách Európy. Zároveň napomáha v rámci Európy obhajovať odborné, ekonomické a politické záujmy čeľustných ortopédov. Táto organizácia realizuje aj prieskumy týkajúce sa zdravotníctva, vzdelávania, poistenia a špecializácie v čeľustnej ortopédii v jednotlivých členských štátoch, za účelom ich porovnania a zjednotenia. (3) V tabuľke č. 3 sú uvedené všetky členské krajiny aj so základnými charakteristikami špecializačného štúdia čeľustnej ortopédie v danej krajine.

Všetky členské krajiny organizácie EFOSA s výnimkou Španielska majú uznaný špecializačný odbor čeľustná ortopédia. Od septembra 2023 prebieha špecializačné štúdium na univerzitách v Rakúsku. Jedným z cieľov EFOSA je, aby bola špecializácia oficiálne uznaná vo všetkých členských krajinách. (4,5,13) Dĺžka štúdia zubného lekárstva je vo väčšine krajín v trvaní päť rokov, okrem krajín uvedených v tabuľke č.2. (1)

V súčasnosti je dĺžka postgraduálneho štúdia v rozmedzí od 36 do 48 mesiacov, pričom prevažne dominuje 36-mesačný postgraduálny program. Štvorročné špecializačné štúdium je požadované v Belgicku, Holandsku, Nemecku a vo Švajčiarsku. Všetky krajiny tak spĺňajú odporúčania programu Erasmus, kde sa udáva minimálna dĺžka špecializačného štúdia v trvaní troch rokov.

Počet odpracovaných rokov ako podmienka pre zaradenie do postgraduálneho štúdia je rôzny v európskych krajinách. Požadovaná prax ako všeobecný zubný lekár pred zaradením varíruje medzi jeden až dvoma rokmi. Krajiny ako Nórsko a Estónsko nepožadujú žiadnu prax pred nástupom na postgraduálne štúdium.

Špecializačné štúdium prebieha vo všetkých krajinách na špecializačných univerzitných pracoviskách. Sú krajiny, kde je možné vykonávať špecializáciu aj na iných pracoviskách ako univerzitných. Ide o akreditované súkromné ortodontické praxi, a týka sa to týchto krajín: Nemecko, Slovinsko, Švajčiarsko, Švédsko a Fínsko. Počet takýchto špecializačných pracovísk je rôzny v každej krajine. Island, Cyprus a Luxembursko sú krajiny s uznanou špecializáciou pre čeľustnú ortopédiu, ale nenachádzajú sa tam žiadne špecializačné pracoviská. Ak chce byť zubný lekár čeľustným ortopédom v týchto krajinách, musí absolvovať špecializačné štúdium v inej krajine, kde špecializačné pracovisko je prítomné. Záverečná špecializačná skúška je v rôznej forme absolvovaná postgraduantmi v každej krajine. Všetky krajiny uviedli, že systém výučby špecializačného štúdia v čeľustnej ortopédii sa zhoduje s odporúčaniami programu Erasmus. (4)

Krajiny s dĺžkou štúdia zubného lekárstva viac ako 5 rokov

Rakúsko
Estónsko
Francúzsko
Nemecko
Holandsko
Slovensko
Slovinsko

Tabuľka č.1 Demografické dáta o počte obyvateľov, zubných lekárov, čeľustných ortopédov (ČO) a pomer počtu obyvateľov na jedného čeľustného ortopéda

Krajina	Dáta získané v roku	Počet obyvateľov	Počet zubných lekárov	Dáta získané v roku	Počet ČO	Počet obyvateľov na jedného ČO
Lichtenštajnsko	2013	37 009	57	2013	2	1:18505
Cyprus	2013	865 878	1 073	2013	46	1:18823
Dánsko	2013	5 605 836	7 989	2013	290	1:19330
Estónsko	2013	1 324 814	1 615	2013	62	1:21368
Luxembursko	2008	537 000	512	2 013	25	1:21480
Island	2012	322 930	351	2012	15	1:21529
Švajčiarsko	2013	8 058 100	4 850	2013	370	1:21779
Grécko	2013	10 772 967	14 125	2013	476	1:22632
Nemecko	2012	80 523 746	88 882	2012	3 443	1:23388
Chorvátsko	2007	4 475 611	4 537	2013	184	1:24324
Slovinsko	2013	2 060 253	1 762	2013	84	1:24527
Nórsko	2013	5 063 709	5 350	2013	206	1:24581
Maďarsko	2013	9 906 000	5 500	2013	379	1:26137
Belgicko	2011	11 153 405	8 879	2011	399	1:27953
Slovensko	2013	5 410 728	3 357	2013	193	1:28035
Česká republika	2013	10 516 125	9 354	2012	337	1:31205
Litva	2012	2 962 000	3 660	2013	93	1:31849
Írsko	2013	4 591 087	2 627	2013	140	1:32793
Francúzsko	2012	65 657 000	41 505	2012	1 981	1:33143
Taliansko	2012	59 685 227	58 723	2012	1 795	1:33251
Poľsko	2012	38 533 299	33 633	2012	1 115	1:34559
Fínsko	2013	5 434 357	5 925	2013	156	1:34836
Švédsko	2010	9 580 424	14 454	2010	265	1:36153
Veľká Británia	2013	63 887 988	40 156	2013	1 343	1:47571
Rumunsko	2013	20 057 458	15 500	2008	412	1:48683
Holandsko	2013	16 789 800	12 169	2013	331	1:50724
Malta	2013	421 364	230	2013	7	1:60195
Lotyšsko	2012	2 178 443	1 724	2012	24	1:90768
Bulharsko	2013	7 282 041	8 350	2013	45	1:161823
Portugalsko	2012	10 487 289	9 097	2012	51	1:205633
Rakúsko	2013	8 489 482	4 820	-	-	-
Španielsko	2012	47 059 533	31 261	*	*	*

* odbor čeľustná ortopédia nie je v danej krajine uznaný ako samostatná špecializácia

Tabuľka č. 2 : EFOSA – členské krajiny EFOSA, uznanie čeľustnej ortopédie ako samostatnej špecializácie, rok uznania, miesto výkonu špecializácie, trvanie špecializácie, špecializačná skúška

Členské krajiny EFOSA	Uznanie čeľustnej ortopédie ako samostatnej špecializácie	Rok uznania	Miesto výkonu špecializácie	Trvanie špecializácie	Špecializačná skúška
Rakúsko	nie	2023	univerzita	3	áno
Belgicko	áno	2001	univerzita	4	áno
Cyprus	áno	2004	nemá špecializačný program	-	-
Česká republika	áno	1954	univerzita	3	áno
Dánsko	áno	1978	univerzita	3	áno
Estónsko	áno	2000	univerzita	3	áno
Fínsko	áno	1975	univerzita*	3	áno
Francúzsko	áno	1977	univerzita	3	áno
Nemecko	áno	1955-1956	univerzita, akreditované ortodontické praxe	4	áno
Grécko	áno	1988	univerzita	3	áno
Island	áno	1964	nemá špecializačný program	-	-
Írsko	áno	2000	univerzita	3	áno
Taliansko	áno	1972	univerzita	3	áno
Lotyšsko	áno	-	univerzita	3	áno
Luxembursko	áno	2011	nemá špecializačný program	-	-
Litva	áno	-	univerzita	3	áno
Holandsko	áno	1953	univerzita	4	áno
Nórsko	áno	1952	univerzita	3	áno
Poľsko	áno	1972		3	áno
Portugalsko	áno	1999	univerzita	3	áno
Slovensko	áno	1954	univerzita	3	áno
Slovinsko	áno	1965	univerzita, akreditované ortodontické praxe	3	áno
Španielsko	nie	-	-	-	-
Švédsko	áno	1965	univerzita, akreditované ortodontické praxe	3	áno
Švajčiarsko	áno	1972	univerzita, akreditované ortodontické praxe	4	áno
Turecko	áno	1927			áno
Veľká Británia	áno	1998	univerzita	3	áno

* špecializácia prebieha aj v nemocniciach a zdravotných centrách, ktoré majú kontrakt s univerzitou

Diskusia

Od publikovaného prehľadu vydaného organizáciou EFOSA uplynulo už viac ako desať rokov. Ide o poslednú prehľadovú súhrnnú správu o čeľustnoortopedickej situácii v 27 európskych krajinách. Svojím rozsahom poskytuje celkový pohľad na čeľustnoortopedickú situáciu v takmer celej Európe.

Tanne v roku 2019 publikoval prehľadový článok o aktuálnom počte čeľustných ortopédov a čeľustnoortopedickom vzdelávaní vo vybraných krajinách Európy a Ameriky. Podáva prehľad o týchto európskych krajinách: Nemecko, Grécko, Rakúsko, Dánsko, Veľká Británia a Švajčiarsko. Od roku 2023 je v Rakúsku čeľustná ortopédia uznaná ako samostatná špecializácia. (12) Oficiálny počet čeľustných ortopédov v Rakúsku nie je v tabuľke (Tab.1) uvedený z dôvodu krátkeho obdobia, od kedy bola čeľustná ortopédia uznaná ako samostatná špecializácia. (13) Počet čeľustných ortopédov v porovnaní so štúdiou organizácie EFOSA klesol v Nemecku na 3 000, v Grécku na 450 a v Dánsku na 152. Vo Švajčiarsku naopak počet čeľustných ortopédov narástol na 500. Vo Veľkej Británii je počet čeľustných ortopédov bez väčšej zmeny.(11)

V článku uvádza dĺžku špecializačného štúdia v Nemecku, Dánsku a vo Veľkej Británii tri roky, v Grécku tri a pol roka a vo Švajčiarsku štyri roky. Dĺžka trvania špecializácie sa líši od údajov publikovaných v EFOSA len v Nemecku a Grécku. (11)

Homolová v roku 2023 publikovala článok o poskytovaní čeľustnoortopedickej starostlivosti v Českej republike, kde uvádza aktuálny počet čeľustných ortopédov k 31.12.2021. Podľa výsledkov jej analýzy na území Českej republiky v tomto období pracovalo 375 čeľustných ortopédov a na jedného čeľustného ortopéda pripadá 28 045 obyvateľov. Počet špecialistov v tomto odbore podľa Homolovej od roku 2018 medziročne klesá. (7)

Na Slovensku doposiaľ takáto podrobná analýza poskytovania čeľustnoortopedickej starostlivosti nebola podľa dostupných zdrojov publikovaná.

Záver

Cieľom postgraduálneho vzdelávania v odbore čeľustná ortopédia je umožniť zubným lekárom získať adekvátne vzdelanie v rámci diagnostiky a liečby čeľustnoortopedických anomálií pod záštitou špecializovaného pracoviska. Systém vzdelávania čeľustných ortopédov nie je pre všetky európske krajiny jednotný. Rozdiely nachádzame v dĺžke trvania špecializačného štúdia, ale aj v dĺžke potrebnej praxe zubného lekára pre zaradenie do špecializačného štúdia. Základom postgraduálneho vzdelávania ale ostáva jednotné smerovanie krajín v zmysle dodržiavania princípov programu Erasmus.

Posledné informácie týkajúce sa stavu čeľustnoortopedickej starostlivosti v členských krajinách organizácie EFOSA boli publikované v roku 2013 v súhrnnom dokumente European Orthodontic Guide. (5)

V roku 2024 podľa organizácie EFOSA môžeme očakávať vydanie nových aktuálnych súhrnných správ ohľadom čeľustnoortopedickej situácie v jej členských krajinách, ktoré budú dostupné na webovej stránke organizácie.

Literatúra

1. Council of European Dentists, „Manual of dental practise“, 2014. Dostupné z : https://www.omd.pt/content/uploads/2017/12/ced-manual-2014-completo.pdf.
2. Dianišková, S.: Špecializačné štúdium v odbore čeľustná ortopédia. Zubný lekár, 25, 2018, s.20.
3. EFOSA, „About Us“, dostupné z: https://www.efosa.eu/about-us.
4. EFOSA, „European Orthodontic guide“, 2013. Dostupné z : https://www.efosa.eu/post/european-orthodontic-guide-2013-20145.
5. EFOSA, „Member countries“, dostupné z: https://www.efosa.eu/active-members.
6. F. van der Linden, „Three years Postgraduate Programme in Orthodontics: the Final Report of the Erasmus Project,“ Eur. J. Orthodont., sv. 14, pp. 85-94, 1992.
7. Homolová T., Tvardek J., Kučera J., Tycová H.: Poskytování ortodontické péče v České republice k 31.12.202. Ortodoncie, 32, 2023, č.1, s. 46-47.
8. J. Huggare, K. Derringer, T. Eliades et al., „The Erasmus programme for postgraduate education in orthodontics in Europe: an update of the guidelines,“ Eur. J. Orthodont., sv. 36, č. 3, pp. 340-349, 2014.
9. Klímová, I.: Čeľustná ortopédia- náplň odboru, priebeh liečby, používané aparáty, spôsob úhrady liečby. Lekárske listy, 2016, č. 14, s. 5.
10. Official Journal of the European Union, dostupné z: https://eur-lex.europa.eu/legal-content/EN/TXT/PDF/?uri=CELEX:32005L0036.
11. Tanne K. : Current status of dental and orthodontic education in European and American countries. APOS Trends in Orthodontics, 9, 2019, č.4, s. 211-222.
12. VÖK, „Info“, dostupné z : https://voek.info/.
13. https://wr.zahnaerztekammer.at/aktuelles/qualifikation-als-fachzahnarzt/fachzahnaerztin-fuer-kieferorthopaedie

AKTUÁLNE MOŽNOSTI ZRÝCHLENIA ČEĽUSTNOORTOPEDICKÉHO POHYBU ZUBOV
CURRENT METHODS FOR ACCELERATION OF ORTHODONTIC TOOTH MOVEMENT

MUDr. Simona Dianišková, PhD., MPH [a]
MDDr. Denis Ruškár [a]
doc. MUDr. Juraj Deglovič, PhD., MPH [b]

a Katedra čeľustnej ortopédie SZU v Bratislave, Slovensko
b Katedra zubného lekárstva SZU v Bratislave, Slovensko

Abstrakt

So zvyšujúcim záujmom dospelých o estetiku tváre a úsmevu spolu so sebaprezentáciou na sociálnych sieťach rastie záujem o čeľustnoortopedickú liečbu v dospelosti. Dospelým pacientom okrem výborného estetického výsledku liečby záleží nielen na cene, ale najmä na trvaní liečby. Z tohto dôvodu čeľustní ortopédi v ostatných rokoch majú snahu nájsť vedecky doložený spôsob urýchlenia ortodontickej liečby. Okrem klinickej výzvy je ošetrenie dospelých pacientov často spojené s ich vysokými a často nerealistickými očakávaniami. Všeobecne sa očakáva, že čeľustno ortopedická liečba bude u dospelých pacientov prebiehať pomalšie v porovnaní s rastúcimi deťmi v dôsledku väčšej hustoty alveolárnej kosti a menšieho počtu buniek parodontálnych vlákien. Vďaka technologickému vývoju sa otvárajú nové možnosti akcelerácie pohybu zubov. Cieľom článku je porovnať jednotlivé metódy zrýchlenia pohybu zubov a ich využitie v čeľustnej ortopédii.

Kľúčové slová: zrýchlený pohyb zubov, resorbcie koreňov zubov, chirurgické metódy, dospelí pacienti

Abstract

The growing interest of adults in facial aesthetics and smile aesthetics alongside the self-presentation on social networks has increased the interest in orthodontic treatment of adults. Besides the excellent aesthetic results of treatment, adult patients care about the price, and especially about the duration of the treatment. Hence, orthodontists have recently been struggling to find a scientifically documented way of speeding up orthodontic treatment. Apart from the clinical challenges, treatment of adults is frequently associated with high and often unrealistic expectations of patients. Generally, the orthodontic treatment is expected to progress more slowly in adult patients compared to children who are growing, due to greater alveolar bone density and fewer periodontal fibre cells. However, thanks to technological progress, new possibilities for accelerating tooth movement are emerging. The aim of this article is to compare various methods of tooth movement acceleration and the use thereof in orthodontics.

Keywords: accelerated tooth movement, tooth resorption, surgical methods, adult patients

Úvod

Cieľom čeľustno ortopedickej liečby je zlepšiť estetiku a funkciu orofaciálnej oblasti. Minimálne poškodenie tkanív, rýchly pohyb zubov, krátke trvanie liečby a dlhodobá stabilita výsledkov sú ďalšími kritériami úspešnej čeľustno ortopedickej liečby. Odhadovaná dĺžka liečby konvenčnými ortodontickými metódami je približne 2-2,5 roka. Príliš dlhá doba trvania liečby môže byť spojená s potencionálnymi vedľajšími účinkami, ako sú dekalcifikácia zubov, zvýšené riziko vzniku zubných kazov, gingiválnych recesov a resorbcií koreňov zubov. Zrýchlenie čeľustno ortopedického pohybu zubov skracuje trvanie liečby a minimalizuje tieto nepriaznivé vedľajšie účinky (6).

Vplyv pohybu zubov na parodont a kosť

Počas pohybu zubov dochádza k mnohým zmenám v tkanivách podporujúcich zub, v závislosti od množstva, smeru a trvania aplikovanej sily, ako aj veku a rastového štádia pacienta. Čeľustno ortopedická liečba je založená na princípe, že pri dlhodobom pôsobení mierneho tlaku sa kosť v jednej časti resorbuje (zóna tlaku) a v druhej časti sa tvorí (miesto ťahu) a to umožňuje pohyb zubov. Pohyb zuba prostredníctvom parodontálnych vlákien vyvolá odozvu na kosti. Dôležitú úlohu zohráva prietok krvi cez parodontálne vlákna. Na strane tlaku sa prietok krvi cez parodontálne vlákna znižuje a na strane ťahu sa zvyšuje. Použitie miernych síl pri pohybe zubov je dôležité, pretože aplikácia neprimeranej sily zvyšuje tlak na parodontálne vlákna a môže viesť k zníženému zásobovaniu kosti krvou až k nekróze kosti. Výskumy dokázali, že rýchlosť biologického pohybu zubov pri použití miernej sily je 1 – 1,5mm za 4-5 týždňov. Pohyb zubov prebieha rozličnou rýchlosťou a jednotlivci vykazujú rôzne reakcie na liečbu v závislosti od mnohých faktorov, ako sú:

- veľkosť a trvanie sily
- kvalita kostných trámcov
- vek pacienta
- počet a tvar koreňov
- typ pohybu (2).

Chirurgické metódy	Biologické metódy	Fyzikálne metódy
Kortikotómia a osteotómia	Prostaglandíny	Fotobiostimulácia
Parodontálna distrakcia	Vitamín D3	Elektrická stimulácia
Dentoalveolárna distrakcia	Parathormón	Elektromagnetická stimulácia
Mikroosteoperforácia	PRP	Rezonančné vibrácie
Piezocízia	PRF	Ultrazvukové vibrácie
Piezopunktúra		

Tab.1 Rozdelenie metód na zrýchlenie pohybu zubov

Chirurgické metódy zrýchlenia pohybu zubov

Väčšina chirurgických metód využíva regionálny akceleračný fenomén (RAP). Regionálny akceleračný fenomén je reakcia tkaniva na škodlivý stimul, ktorý zvyšuje schopnosti hojenia postihnutých tkanív. Je typický nielen pre tvrdé tkanivá, ako sú kosť a chrupavka, ale aj pre mäkké tkanivá. RAP sa vyznačuje zrýchlením normálnych bunkových aktivít ako „SOS“ fenomén tela, ktorý musí reagovať na novú poruchu. V alveolárnej kosti je RAP na bunkovej úrovni charakterizovaný zvýšenou aktiváciou základných mnohobunkových jednotiek (BMU) a kostných remodelačných jednotiek (BRU), čím sa zrýchľuje remodelačný proces. Na úrovni tkaniva je RAP charakterizovaný produkciou vláknitej primárnej kosti s typickým neusporiadaným zložením, ktorá sa v neskoršom štádiu reorganizuje na lamelárnu kosť. V alveolárnej kosti sa RAP bežne vyskytuje v procese hojenia alveolárnych lôžok po extrakcii zuba (16).

Kortikotómia a osteotómia patria medzi chirurgické metódy, ktoré sa používajú dlhodobo. Osteotómia je chirurgické narušenie kosti v kortikálnej aj trabekulárnej časti (4). Kortikotómia zahŕňa rezy, perforácie a incízie vykonávané iba v kortikálnej kosti (5). Najznámejšia a najčastejšie používaná technika bola vyvinutá Dr. Wilckom et al. Spočíva v selektívnom odstránení a narušení kortikálnej kosti, augmentácii alveolárnej kosti a následnom ortodontickom pohybe zuba alebo skupiny zubov. Výhodou tejto techniky je skrátenie doby liečby, zníženie hyalinizácie a resorbcie koreňov zubov znížením tlaku na parodontálne vlákna. Medzi nevýhody patria vyššia cena liečby, väčšie riziko straty kosti a možné komplikácie spojené s operáciou, ako sú edém, bolesť a riziko infekcie (17).

Distrakcia parodontálnych vlákien funguje na podobnom princípe ako distrakčná osteogenéza alebo rýchla podnebná expanzia. Parodontálne vlákna pôsobia ako sutúra alebo prepojenie medzi zubom a kosťou, v mieste napätia parodontálnych vlákien

sa kosť resorbuje, v mieste ťahu sa tvorí nová kosť. Technika spočíva vo vertikálnych rezoch na septum zuba a prerušení parodontálnych vlákien. Cieľom tejto techniky je rýchlejšia distalizácia zubov, prevencia pred stratou kotvenia v distálnych úsekoch a pred resorbciou koreňov zubov (1).

Rozdiel medzi dentoalveolárnou a parodontálnou distrakciou je, že zub alebo skupina zubov sa pri dentoalveolárnej pohybujú spolu s okolitou kosťou. Dentoalveolárna distrakcia sa využíva hlavne pri distalizácii očných zubov. Pri tejto technike sa aplikujú monokortikálne perforácie do alveolárnej kosti v okolí očných zubov, po ktorých nasleduje distalizácia zubov pomocou rôznych distalizačných metód. Pri distrakcii sa robia meziálne, distálne a vertikálne apikálne incízie, aby sa znížil odpor medzi očným zubom a priľahlou kosťou a tým sa zub mobilizoval (7).

Mikroosteoperforácie (alveocentéza) sú riadené mikrotraumy alveolárnej kosti. Pri traume sa zvyšuje uvoľňovanie zápalových markerov počas čeľustnoortopedickej liečby. Ide o metódu, pri ktorej sa vytvárajú malé otvory do alveolárnej kosti na zvýšenie aktivity osteoklastov. Podľa štúdií dochádza pri mikroperforáciách počas distalizácie očných zubov k uvoľňovaniu zvýšeného množstva cytokínov, ktoré zvyšujú diferenciáciu a počet osteoklastov a tým urýchľujú pohyb zuba. Vytváranie mikroperforácií je veľmi podobné ako zavádzanie dočasných kotviacich zariadení (TAD). Nie je potrebné odklápať mukoperiost a taktiež nie je potrebná medikácia po zákroku (3,15).

Piezocízia je menej invazívna metóda zrýchlenia pohybu zubov, ako je kortikotómia. Tento zákrok sa dá vykonávať ambulantne, bez potreby medikácie pacienta a bez potreby odkrývať mukoperiostálny lalok. Podstatou techniky sú malé rezy v bukálnej časti alveolárnych výbežkov medzi koreňmi zubov a následnej aktivácii pomocou piezotómu v mieste rezov. Veľkou výhodou je selektivita tohto postupu, ošetrujú sa len zuby, ktoré sa majú hýbať. Ďalším pozitívom tejto techniky je, že piezoelektrické nástroje pri používaní dokážu rozoznať rozdiel medzi mäkkými a tvrdými tkanivami.

Piezopunktúra je inovatívna metóda veľmi podobná piezocízii. Princíp spočíva vo vytvorení viacerých kortikálnych punkcií cez okolitú gingívu zuba pomocou piezotómu (8,9).

Biologické metódy zrýchlenia pohybu zubov

Prostaglandíny patria medzi zápalové mediátory a regulátory kostného metabolizmu. Zvyšujú osteoklastickú aktivitu a stimulujú proliferáciu osteoblastických buniek. Väčšina štúdií ohľadne efektivity aplikácie prostaglandínov na indukciu zrýchleného pohybu zubov bola vykonaná laboratórne (13).

Vitamín D3 je jednou z hlavných chemických zložiek pri čeľustnoortopedickom pohybe zuba. Tento vitamín spôsobuje okrem zvýšenia osteoklastovej aktivity aj zvýšenú diferenciáciu osteoblastov. Podľa štúdií na zvieratách došlo pri užívaní vitamínu D3 k zvýšenej rýchlosti pohybu bez zjavných vedľajších účinkov. Bohužiaľ, zatiaľ existuje veľmi málo štúdií, ktoré by skúmali vplyv aplikácie vitamínu D3 na človeka (6).

Parathormón je hormón zodpovedný za udržiavanie hladiny vápnika spolu s osteokalcínom a vitamínom D3. Jeho úlohou je stimulovať tvorbu osteoblastov a osteoklastov (13).

Plazma bohatá na trombocyty (PRP) alebo plazma bohatá na fibrín (PRF) je autológna koncentrácia ľudských krvných doštičiek a je považovaná za bohatý zdroj autológnych rastových faktorov. Plazma je v podstate koncentrát krvných doštičiek obsahujúcich súbor faktorov, ktoré urýchľujú tvorbu nových ciev. Vyznačuje sa veľmi rýchlym uvoľňovaním vysokého stupňa rastových faktorov a má tak schopnosť stimulovať regeneračné procesy a obnovu tkaniva. Je zdrojom kolagénu, elastínu a urýchľuje reparatívne procesy (4).

Väčšina týchto molekúl a zložiek sa produkuje v tele. Aplikácia väčšiny z týchto chemických látok ešte nebola testovaná na ľudských pacientoch, iba na zvieratách, preto sú potrebné ďalšie štúdie.

Fyzikálne metódy zrýchlenia pohybu zubov

Fotobiostimulácia prebieha za použitia nízkofrekvenčného lasera alebo nízkofrekvenčného svetla. O použití laserov je známe, že stimulujú tvorbu osteoblastov, osteoklastov a fibrocytov, čo vedie k urýchleniu pohybu zuba ovplyvnením remodelácie kosti. Nízkofrekvenčné laserové prístroje aktivujú tvorbu cytochrómu C, oxidačného enzýmu, čo spôsobí vyššiu tvorbu ATP a tým sa zrýchľuje pohyb zuba (5).

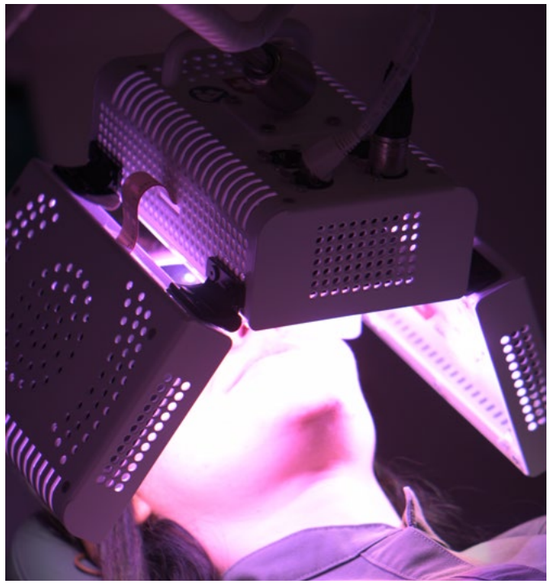

Obr.1 Fotobiostimulácia počas liečby alignermi pomocou nízkofrekvenčného svetla

Priama elektrická a eletromagnetická stimulácia. V štúdiách na zvieratách skúmali vplyv jednosmerného elektrického prúdu na pohyb zubov. Ak sa jednosmerný prúd aplikuje na anódu v tlakových oblastiach a katódu v oblastiach napätia, tak sa mení bioelektrický potenciál jednosmerného prúdu a zrýchľuje sa pohyb zubov. Uvádza sa však, že elektrický prúd môže mať vedľajšie účinky, ako sú iónové reakcie spôsobujúce poškodenie tkanív a nahradenie kostného tkaniva spojivovým (1).

Medzi metódy, ktoré sa používajú na zrýchlenie pohybu zubov, patria aj **rezonančné vibrácie a ultrazvukové vibrácie.** Rezonančné vibrácie zvyšujú uvoľňovanie peptidu RANKL v parodontálnom väzive a zvyšujú rýchlosť pohybu zubov tým, že zabezpečujú produkciu, funkčnosť a kontinuitu osteoklastov. Pohyb zubov môže byť tiež zrýchlený pomocou ultrazvukových vibrácií s rovnakým mechanizmom, ale existuje riziko, že teplo, ktoré sa vytvorí, spôsobí poškodenie zubnej drene (12).



Obr. 3 Vibračný akcelerátor liečby alignermi



Obr. 4 Použitie vibračného akcelerátora počas liečby alignermi

Záver

Napriek mnohým laboratórnym a klinickým návrhom na zrýchlenie čeľustno ortopedického pohybu zuba pretrvávajú nezodpovedané otázky a neistoty ohľadne ich relevantnosti a výsledkov. Keďže boli popísané chirurgické, fyzikálne a biologické metódy, z ktorých veľká časť bola skúmaná hlavne na zvieratách, s diskutabilnou použiteľnosťou u ľudí, sú potrebné ďalšie štúdie, ktoré by využiteľnosť týchto postupov overili (6).

Literatúra

1. Akin, Mehmet, Leyla Cime Akbaydogan. Current Methods for Acceleration of Orthodontic Tooth Movement. Current Trends in Orthodontics, IntechOpen, 17 Aug. 2022.
2. Albustani, Ali. (2021). Acceleration of Tooth Movement in Orthodontics: A Review of Literature. International Medical Journal (1994). 28. 6-10.
3. Alikhani M, Raptis M, Zoldan B, et al. Effect of micro-osteoperforations on the rate of tooth movement. American Journal of Orthodontics and Dentofacial Orthopedics. 2013;144(5):639-648.
4. Mazur E. Zastosowanie osocza bogatoplytkowego (PRP) w ortodoncji nakladkowej z wykorzystaniem Dental Monitoring. Ortodoncja w praktyce. 2023, (42), 12-15. ISSN 2300-1054.
5. Eells JT, Wong-Riley MT, VerHoeve J, et al. Mitochondrial signal transduction in accelerated wound and retinal healing by near-infrared light therapy. Mitochondrion. 2004;4(5-6):559-567.
6. Haliloglu Ozkan T, Arici S, Özkan E. Acceleration of Orthodontic Tooth Movement: An Overview. Anatolian Clin. 2018;23(2):121-8.
7. Iseri H, Kisnisci R, Bzizi N, et al. Rapid canine retraction and orthodontic treatment with dentoalveolar distraction osteogenesis. American Journal of Orthodontics and Dentofacial Orthopedics. 2005;127(5):533-541.
8. Keser EI, Dibart S. Sequential piezocision: a novel approach to accelerated orthodontic treatment. American Journal of Orthodontics and Dentofacial Orthopedics. 2013;144(6):879-889.
9. Kim YS, Kim SJ, Yoon HJ, et al. Effect of piezopuncture on tooth movement and bone remodeling in dogs. Am J Orthod Dentofacial Orthop. 2013;144(1):23–31.
10. Lee W, Karapetyan G, Moats R, et al. Corticotomy–/osteotomy-assisted tooth movement microCTs differ. Journal of Dental Research. 2008;87(9):861-867.
11. Nimeri G, Kau CH, Abou-Kheir NS et al. Acceleration of tooth movement during orthodontic treatment-a frontier in orthodontics. Progress in Orthodontics. 2013;14(1):42.
12. Nishimura M, Chiba M, Ohashi T, et al. Periodontal tissue activation by vibration: Intermittent stimulation by resonance vibration accelerates experimental tooth movement in rats. American Journal of Orthodontics and Dentofacial Orthopedics. 2008;133(4):572-583.
13. Seifi M, Eslami B, Saffar AS. The effect of prostaglan-din E2 and calcium gluconate on orthodontic tooth movement and root resorption in rats. Eur J Orthod. 2003;25(2):199–204.
14. Shinoda Y, Kawaguchi H, Higashikawa A, et al. Mechanisms underlying catabolic and anabolic functions of parathyroid hormone on bone by combination of culture systems of mouse cells. Journal of Cellular Biochemistry. 2010;109:755-763.
15. Taha, Fatima & Fawzy, Khaled & Abdelrahman , et al. Evaluation of the effect of platelet-rich plasma versus platelet-rich fibrin on the rate of tooth movement during alignment of mandibular anterior crowding. Egyptian Dental Journal. 2023 69. 911-917.
16. Teixeira CC, Khoo E, Tran J, et al. Cytokine expression and accelerated tooth movement. J Dent Res. 2010;89(10):1135–41.
17. Verna C. Regional Acceleratory Phenomenon. Front Oral Biol. 2016;18:28-35.
18. Wilcko MT, Wilcko WM, Pulver JJ, et al. Accelerated Osteogenic Orthodontics Technique: A 1-Stage Surgically Facilitated Rapid Orthodontic Technique With Alveolar Augmentation. Journal of Oral and Maxillofacial Surgery. 2009;67(10):2149-2159.



MASTER KURZ - ELASTODONCIE A POSTURA

Dott. Filippo CARDARELLI - zakladatel techniky Elastodontické terapie

** multidisciplinární @ multifunkční @ multidimensionální léčba bio-aktivátory už od dětského do seniorského věku*



clinica cardarelli

ELASTODONTIC® therapy

PRAHA 31. 5. - 1. 6. 2024

Kurz je určen pro specialisty nejen ortodoncie, ale z oborů logopedie, osteopatie, fyzioterapie, pedostomatologie, pediatrie a další... *

Pro velký úspěch jsme vypsali nový termín. Nemáte možnost se účastnit prezenčního kurzu? Pak nabízíme plnohodnotný záznam dvoudenního kurzu - se simultánním tlumočením do českého jazyka.

Specialisté oboru ortodoncie obdrží kompletní KNOW-HOW, které umožní začít s úspěšnou léčbou.

ItalDent s.r.o. | www.italdent.cz | jana.pochvalovska@italdent.cz | T: +420 774 656 646

VPLYV INTERCEPTÍVNEJ LIEČBY NA KOMPLEXNÝ VÝVOJ DIEŤAŤA
THE INFLUENCE OF INTERCEPTIVE TREATMENT ON THE COMPLEX DEVELOPMENT OF THE CHILD

MDDr. Lisá Soňa, MUDr. Simona Dianišková, PhD., MPH

Katedra čeľustnej ortopédie SZU

Abstrakt

Cieľom práce je zistiť vplyv interceptívnej liečby na zlepšenie kvality spánku a vývoja neurokognitívnych funkcií dieťaťa, a tým na celkové zdravie a kvalitu života detí. Včasným zhodnotením začínajúcich porúch dýchania v spánku jednoduchým detským spánkovým dotazníkom sa dá predchádzať závažnejším poruchám vývoja dieťaťa. Včasným zásahom čeľustného ortopéda je možné interceptívnou liečbou vytvoriť lepšie podmienky na funkčne správnu polohu čeľuste, sánky a jazyka, a tým aj lepšiu priechodnosť dýchacích ciest.

Abstract

This study aims to determine the impact of interceptive treatment on better sleep quality and better development of the neuro-cognitive functions in children and thus on the overall health and quality of life of children. Early assessment of emerging sleep-disordered breathing with a simple children's sleep questionnaire can prevent more serious developmental disorders in children. By early intervention and interceptive treatment by an orthodontist, it is possible to create more ideal conditions for the functionally correct position of the jaw, mandible and tongue, and thus better airway patency.

Materiál a metodika: v retrospektívnej štúdii bolo sledovaných 68 pacientov vo veku od 3 do 10 rokov. Skúmaný bol dotazníkovou formou stav pred liečbou a po 12 mesiacoch u 43 detí v porovnaní s 25 deťmi kontrolnej skupiny (bez ortodontického zásahu) v priebehu 12 mesiacov.

Výsledky: Pri porovnaní hodnôt pacientov pred liečbou a po 12 mesiacoch vyšli štatisticky významné hodnoty pri liečbe pomocou Myobrace™ aj Hyraxu. Najvýznamnejšie zlepšenie bolo pri liečbe s Hyraxom.

Kľúčové slová: interceptívna liečba, maloklúzia, detský pacient, interdisciplinárna spolupráca, spánkové poruchy dýchania (SDB)

Keywords: interceptive treatment, malocclusion, child patient, interdisciplinary cooperation, sleep disordered breathing (SDB)

Úvod

V posledných rokoch sa včasná úprava maloklúzie stala diskutovanou otázkou v oblasti ortodoncie a niektoré nové problémy, ktoré sa objavili, si vyžadujú hĺbkovú analýzu a diskusiu. Klinicky vieme na základe presnej analýzy etiológie a diagnózy zvoliť správny čas a vhodné indikácie k liečbe, využiť rast a vývoj, vybrať vhodný aparát v ranom štádiu maloklúzie, upraviť zlozvyky, dýchanie, účinne predchádzať a blokovať vznik a vývoj maloklúzie.

Etiológia

Mnoho konceptov sa vracia z času na čas do popredia a takisto to je aj v interceptívnej liečbe v ortodoncii. (1) V 21. storočí bola vyvrátená teória

maloklúzie ako dedičnej informácie, ale výskumy dokazujú, že neexistujú jednoduché vysvetlenia pre vznik maloklúzie z hľadiska orálnej funkcie. Dýchanie ústami, pretláčanie jazyka, mäkká strava, poloha pri spánku nie sú jediný a ani hlavný dôvod väčšiny maloklúzií. Štúdie z posledných desaťročí naznačujú, že počas embryonálneho života majú genetické mechanizmy väčší vplyv na morfogenézu kraniofaciálnej štruktúry. Na rozdiel od toho sa zdá, že vývoj oklúzie je silne ovplyvnený prostredím, najmä počas skorého postnatálneho obdobia.

Závery o etiológii väčšiny ortodontických problémov sú ťažké, pretože úlohu pravdepodobne zohráva niekoľko vzájomne sa ovplyvňujúcich faktorov. (1)

Vyšetrenie detského pacienta

Na ortodontické účely sú všetky diagnostické vyšetrenia, či už klinické alebo paraklinické, odvodené z troch hlavných zdrojov: (A) dotazník a rozhovor, (B) klinické hodnotenie a (C) paraklinické hodnotenie (spresnenie údajov získaných anamnézou a klinickým vyšetrením).

Dotazník

Hlavnou úlohou dotazníka je zhodnotiť a definovať túžby pacienta a rodiča a ich sociálny a behaviorálny status. Dotazník možno rozdeliť na pacientove požiadavky, sociálne a behaviorálne hodnotenie, hodnotenie fyzického rastu, lekársku a zubnú anamnézu. Na doplnenie informácií je možné využiť aj pediatrický spánkový dotazník, ktorý bol vyvinutý vzhľadom na pomerne bežnú prítomnosť obštrukčných porúch dýchania súvisiacich so spánkom (SRBD). Bývajú však u detí diagnostikované zriedkavo. Dotazník podľa Chervina bol zhodnotený ako vhodný spôsob na identifikáciu SRBD u detí vzhľadom na slabú dostupnosť a ekonomickú náročnosť polysomnografie. (2) Dotazníky je možné zasielať pacientom a rodičom niekoľko dní pred vyšetrením, čo im umožní presnejšie zodpovedanie otázok ohľadne spánku.

Klinické hodnotenie

Ortodontické klinické vyšetrenie je dôkladné vyhodnotenie orofaciálneho systému, a to v pokoji a vo funkcii, intraorálne aj extraorálne. Ústna dutina a všetky zložky žuvacieho systému majú niekoľko vzájomne súvisiacich fyziologických funkcií, ktoré priamo alebo nepriamo zohrávajú určitú úlohu vo vývoji zubnej oklúzie. Plánovanie liečby preto musí vychádzať z dôkladného vyšetrenia všetkých týchto štruktúr v statickom aj funkčnom stave. Na dokumentovanie a analyzovanie funkčného vyšetrenia je vhodné použiť video záznam.

Je dôležité uvedomiť si potrebu vyšetrenia a aj funkčnej oklúzie, nielen statického hodnotenia oklúznych pomerov. Nedetekovaná maloklúzia v skorom období vývoja má vplyv na rast a funkciu stomatognátneho systému. Predčasné artikulačné prekážky, napr. mliečne očné zuby, sú najčastejšia príčina funkčného mandibulárneho posunu, môže viesť ku skríženému zhryzu a neskôr k TMK problémom.

Na zhodnotenie predčasných kontaktov je niekedy potrebné preprogramovať elevátory dolnej čeľuste. Cvičenia spočívajú v maximálnom otváraní úst a zatváraní s podporou dlane na jednej strane dolnej čeľuste na korekciu polohy sánky do centrickej oklúzie, prehĺtaním v centrickej polohe dolnej čeľuste a fonetickými cvičeniami. Týmto dosiahneme nedeviovanú polohu sánky a môžeme zhodnotiť artikulačnú prekážku. Spontánna korekcia skríženého zhryzu je veľmi zriedkavá až nemožná. Selektívny zábrus predčasného kontaktu a myofunkčné cvičenia vytvoria rovnovážnu centrickú oklúziu. (3) Po zábruse by sa habituálna oklúzia mala zhodovať s centrickou oklúziou, avšak niekedy je potrebný reedukačný proces s myofunkčnými cvičeniami na korekciu laterálneho posunu.

Posturálny syndróm

Maloklúzia a nesprávny postoj sú veľmi často problémom detí s mliečnou a so zmiešanou dentíciou v období rastu. (4) V tomto období je stále možné do nesprávneho vývoja zasiahnuť a modifikovať ho. Na zvolenie správnej stratégie liečby je potrebný interdisciplinárny prístup.

Je známe, že skrížený zhryz sa objavuje už v mliečnej dentícii a dá sa predpokladať, že tento ortodontický problém má vplyv aj na posturálnu patológiu. Je potvrdené že pravo-ľavé asymetrie sú najbežnejšie anomálie u pacientov so skoliózou. (5) Avšak tento stav je evidentný aj u pacientov s jednostranným skríženým zhryzom, laterálnou odchýlkou dolnej čeľuste a asymetriami tváre.

Existuje vzťah medzi laterálnou odchýlkou sánky, jednostranným skríženým zhryzom a dysfunkciou TMK. Tento aspekt je veľmi dôležitý práve u rastúcich pacientov, aby sa predišlo kompresii kondylu TMK, ktorá by mohla spôsobiť štrukturálnu asymetriu tváre. Jednostranný skrížený zhryz je spojený s asymetrickou polohou kondylu mandibuly a asymetrickým pohybom dolnej čeľuste pri otváraním úst, čo spôsobuje skrátenie ramena mandibuly na strane skríženého zhryzu. Včasná korekcia je veľmi potrebná, pretože asymetrická oklúzia spôsobuje alteráciu rastu, vzniká asymetria tváre a následne asymetria chrbtice. Pri tomto type korelácie je zdôraznená úloha polohy dolnej čeľuste s cieľom správneho držania celého tela. U pacientov so skoliózou je napríklad väčšie riziko nestability ortodontickej liečby po korekcii laterálne skríženého zhryzu.

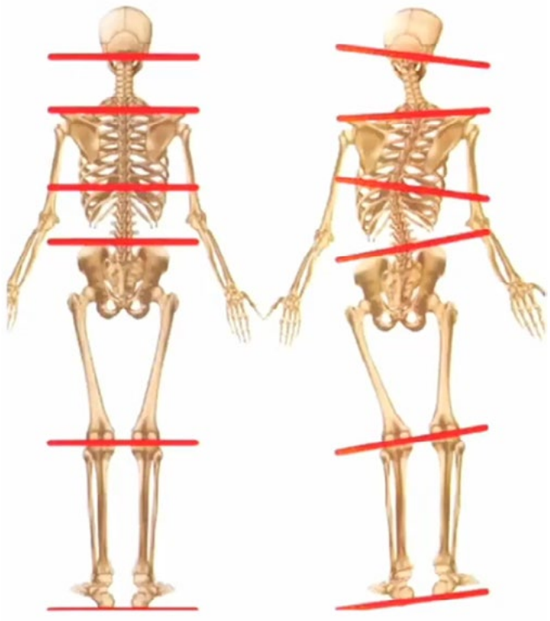

Obr. 1 Kompenzačné mechanizmy tela pri asymetrii

Môžeme konštatovať, že dobrá oklúzia je veľmi dôležitá na vytvorenie a udržanie stability kinetického reťazca tela. Aj keď zlé držanie tela sa ako príčina maloklúzie jednoznačne nepreukázala, napriek tomu to môže zvýrazniť existujúcu maloklúziu.

Indikácie interceptívnej terapie

Špecifické indikácie na skorú ortodontickú liečbu sú: II. trieda a III. trieda s nedostatočne vyvinutou strednou etážou tváre s predným alebo laterálnym skríženým zhryzom (unilaterálne alebo bilaterálne), posuny stredov v dôsledku predčasných strát mliečnych zubov, vážne otvorené zhryzy, hlboké zhryzy s traumatickou impresiou na podnebí, zlozvyky cmúľania palca, veľké stesnania. Ale každý pacient je jedinečný a jeho organizmus je individuálny. Úlohou ortodontistu je zhodnotiť etiológiu stavu a po správnej diagnostike naplánovať efektívnu liečbu a retenciu.

Nie je zatiaľ vytvorený jeden aparát, ktorý by vyhovoval všetkým pacientom v rovnakom veku s rovnakou maloklúziou. Vo všeobecnosti liečebný plán môže byť rozdelený na jednu, dve, ale aj viac fáz. Prvá fáza je zameraná na mliečnu dentíciu, prípadne skorú zmiešanú dentíciu. Zameriava sa na korekciu zlozvykov a funkčných problémov pred druhou, prípadne treťou fázou s fixným alebo dlahovým aparátom v trvalej dentícii.

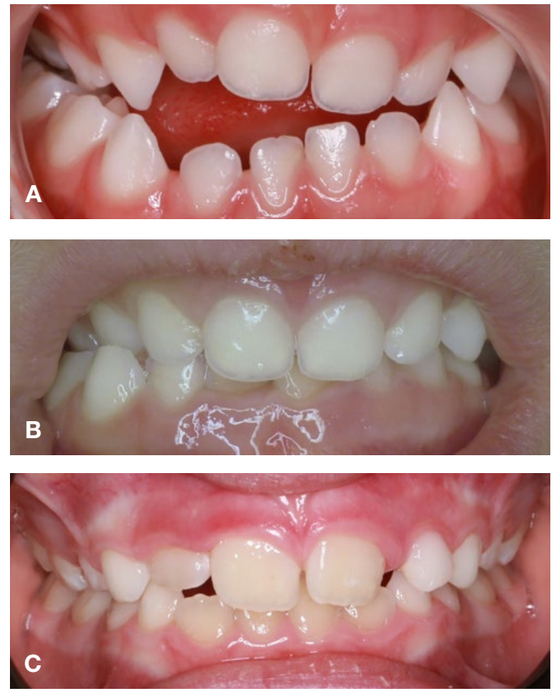

Obr. 2 A- Pacientka v 4 rokoch s atypickým laterálnym cmúľaním cumlíka. B- Po 10 mesiacoch liečby s Infant Trainerom™ a myofunkčnou liečbou. C- Po ukončení interceptívnej liečby hyraxom.

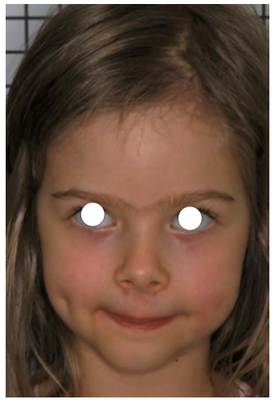

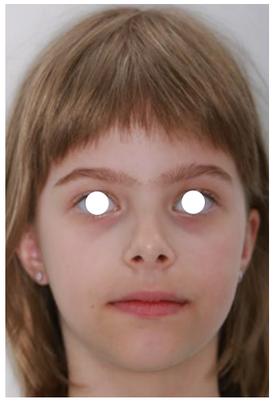

Obr. 3 Extraorálny pohľad pred začatím interceptívnej liečby a po ukončení

Otvorený zhryz

Etiológia anteriórne otvoreného zhryzu je multifaktoriálna. Môže vzniknúť dentoalveolárnym vývojom aj vertikálne skeletálnymi rastovými tendenciami, ale aj ako komplikácia pri obštrukcii horných dýchacích ciest a dýchaní ústami, pri orálnych zlozvykoch, nesprávnej polohe jazyka, traumatickým poškodením alebo vrodenými abnormalitami.

Najčastejšími zlozvykmi sú cmúľanie prstov, obhrýzanie pier a nechtov, pretláčanie jazyka a dýchanie ústami a tieto zlozvyky vytvárajú nerovnováhu svalov. Následne sa vytvárajú zmeny na zubných oblúkoch. Samozrejme dĺžka, frekvencia a intenzita všetkých týchto zlozvykov hrá veľmi dôležitú úlohu nielen pri diagnostike a liečebnom pláne, ale aj počas retenčnej fázy.

Často sa u detí s otvoreným zhryzom prejavuje nočné pomočovanie a námesačnosť. Niekedy sa nevyhneme ani pomoci psychológa pri odstránení zlozvyku.

Dôležitá otázka pri liečbe je zhodnotiť kto, kedy, prečo a ako bude do liečby zasahovať. Ako prvé je vhodné zistiť, či je pacient schopný dýchať nosom. Deti, ktoré dýchajú ústami, majú úzku maxilu, rezáky v protrúzii, maloklúziu II.triedy, konvexný profil, kruhy pod očami, nedostatočný perový uzáver s otvorenými ústami v pokoji a zúženú nosovú dutinu. Dôležitú úlohu pri korekcii dýchania ústami zohráva aj zásah ORL na zlepšenie priechodnosti dýchacích ciest. Obštrukcia horných dýchacích ciest môže zmeniť polohu jazyka aj sánky.

Liečba otvoreného zhryzu by mala ideálne začať vo veku 4-6 rokov, keď je otvorený zhryz hlavne funkčný a dentoalveolárny s možnosťou podpory správneho vývoja.



Obr. 4 Frontálne aj jednostranne otvorený zhryz 3-ročného chlapca



Obr. 5 Výsledok po 10 mesiacoch používania myofunkčného aparátu a logopedickej intervencii

Orofaciálna dysfunkcia a rečové problémy môžu byť kombinované aj s problémami s TMK, ktoré sa môžu zhoršovať a neskôr sa môžu pridať aj ťažkosti so spánkovým apnoe, keď dieťa prestane počas noci niekoľkokrát dýchať (v ojedinelých prípadoch aj 20-40x za hodinu počas spánku). Potom sa cez deň môže začať prejavovať nadmerná únava, bolesti hlavy, vertigo, obezita, nedostatok koncentrácie, zmeny správania. (6)
Ako prevencia je potrebné sa pýtať na prítomnosť chrápania. Chrápanie u detí súvisí so slabšou koncentráciou a zhoršeným správaním počas dňa.
Keďže spánkové apnoe je závažné a progresívne ochorenie, je potrebné včasné diagnostikovanie a konzultovanie na interdisciplinárnej úrovni.

Znaky a symptómy obštrukčných porúch dýchania súvisiacich so spánkom (SRBD):
- Dýchanie ústami
- Chronicky vysušené pery/smäd hneď ráno
- Mliečne zuby bez medzier/stesnanie
- Bruxizmus
- Zväčšené tonzily
- Chronické infekcie stredného ucha

AMERICAN ORTHODONTICS

U NÁS SI VYBERIE KAŽDÝ!



Kovové zámky Master Series,
Mini Master Series a Low Profile Series



Estetické kovové alebo číre zafírové zámky



Kovové a keramické samoligujúce zámky
Empower 2 a Empower 2 Clear



Klasické alebo samoligújuce kanyly



Kompletné portfólio prémiových drôtov

CONTACT
Martin Holeš
Slovakia Sales Representative
+421 918 885 882
mholes@americanortho.com

- Nočné chrápanie
- Krátke podjazykové a perové frenulum
- Stesnanie v zmiešanej /trvalej dentícii
- Neposednosť/nesústredenosť/ADD-attention deficit disorder/ADHD diagnostikované
- Kruhy pod očami

III. trieda

Začatie skorej ortodontickej liečby je vždy potrebné dôkladne zvážiť, lebo vieme, že nie všetky problémy sa dajú vyriešiť pred ukončením maxilomandibulárneho rastu a výsledok závisí od individuálnej rastovej tendencie.

Kefalometrická analýza (vhodná u detí až po 9. roku života) hrá významnú úlohu pri presnej diagnostike týchto pacientov. Na zváženie možnosti nechirurgickej liečby posudzujeme hodnotu Wits. Wits v rozsahu 0 až -5 mm naznačuje možné liečenie pomocou ortodontickej kamufláže (napr. pomocou tvárovej masky). Ak je hodnota Wits -4 mm až -12 mm, vyžaduje sa ďalšia analýza opakovaných kefalometrických snímok, kým sa rozhodne o type liečby. Úspešná korekcia počas rastu zvyšuje šancu na nechirurgické riešenie problému. Rapídna maxilárna expanzia zlepšuje protrakčný efekt tvárovej masky narušením maxilárnych sutúr. Nedostatočne vyvinutá stredná etáž tváre by sa mala liečiť pred 7.-8. rokom. (7)

Interceptívna liečba dlahovými aparátmi

Nedávne systematické zhodnotenie štúdií porovnania pomalej a rýchlej maxilárnej expanzie vyhodnotilo SME (pomalá maxilárna expanzia) protokol ako prediktabilnejší pri bodily posune horného molára. RME spôsobuje výraznejšie vyklonenie zubov v molárovej oblasti. (8) RME zároveň využíva väčšie sily na maximalizáciu ortopedického efektu, SME používa jemnejšie kontinuálne sily bližšie fyziologickým pohybom. Dlahové systémy využívajú intermitentné jemné sily na pohyb zubov, čím sa dosiahne ortodontický pohyb s menším bunkovým poškodením v periodonciu. Expanziu dlahovým systémom môžeme prirovnať k SME.

S dlahovým systémom je možné kontrolovať pohyb všetkých zubov v maxile a tým vytvoriť iniciálne narovnanie zubov počas expanzie. Krátke klinické korunky na mliečnych zuboch vyžadujú špecifické tvary atačmentu na zvýšenie retencie dlahy a kontroly pohybu. Správne načasovanie je počas skorej zmiešanej dentície, pred erupciou laterálnych rezákov, ale po úplnej erupcii trvalých molárov do oklúzie. V tomto období, do 8-9rokov, je podnebný šev schopný otvorenia pomocou ľahkých kontinuálnych síl. Preto možno predpokladať, že prerušované sily dlahovými aparátmi budú mať priaznivý efekt v zmysle úpravy transverzálneho rozmeru.

Najefektívnejší aparát na liečbu pacientov s II. triedou je podľa Cozza a kol. Twin blok. Tento mechanizmus sa využíva v dlahovom systéme spolu s nivelizáciou na stimuláciu rastu sánky u rastúcich pacientov. Dlahový systém inkorporuje do systému laterálne krídelká, nútiace pacienta držať sánku v anteriórnom postavení. Mandibulárne predsunutie je možné, len ak sú oklúzne prekážky odstránené (derotácia molárov v maxile, dentoalveolárna expanzia horného oblúka, hlboký zhryz a narovnanie Spee krivky, retroklinácia rezákov). Zatiaľ čo pri Twin bloku a iných funkčných aparátoch vedieme sánku do anteriórnej polohy v jednom, resp. dvoch krokoch, dlahový systém je vytvorený na progresívny pohyb 2 mm každých 8 dláh. Tento systém bol zhodnotený ako efektívnejší v dosiahnutí skeletálnych výsledkov. (9)

Interdisciplinárna spolupráca

Vďaka interdisciplinárnej spolupráci vieme dosiahnuť ciele čeľustnoortopedickej liečby efektívnejším spôsobom so zabezpečením vyhovujúcej funkcie, estetiky a stability. V posledných rokoch sa zistilo viac o etiológii SDB, a preto je dôležité vytvorenie multidisciplinárneho tímu na zabezpečenie komplexného liečebného plánu u detí s príznakmi SDB. Spolupráca so stomatológom pre včasné a správne indikovanie sanovaných pacientov na čeľustnoortopedickú liečbu je primárna.

Myofunkčný terapeut, logopéd, ktorý identifikuje a vyhodnotí príčiny orofaciálnej myofunkčnej poruchy a vie ich korigovať. Orofaciálna myofunkčná terapia identifikuje a lieči dysfunkciu svalov v piatich oblastiach:
1. Pokojová poloha ústnej dutiny
2. Žuvanie a prehĺtanie jedla
3. Prehltnutie tekutín
4. Sanie a prehĺtanie slín
5. Reč

Myofunkčné poruchy sú progresívne a ak sa neliečia, zvyčajne sa časom zhoršia. Preto je v procese liečby prvoradá včasná identifikácia takejto dysfunkcie mäkkých tkanív.

Práca fyzioterapeuta môže byť prínosom pre ortodontistu, koriguje posturálne defekty a následne ovplyvňuje maloklúziu. Porovnanie lineárnych meraní a uhlov sa môže použiť na posúdenie postupu terapie. Nesprávne postavenie panvy, zakrivenie chrbtice a nedostatočné svalové napätie sa prenášajú na temporomandibulárne kĺby, čo vedie ku vzniku maloklúzií a naopak, výsledná maloklúzia deformuje temporomandibulárne kĺby, pričom abnormálne svalové napätie môže viesť až k posturálnej malformácii.

Otorinolaryngológ je často zapojený do spolupráce pri interceptívnej terapii. Tonzily a adenoidy predstavujú zdravotný problém, keď sa stanú zdrojom nepretržitých infekcií a spôsobujú obštrukciu dýchacích ciest. Prekážka, akou sú zväčšené adenoidné vegetácie, nespôsobuje len dýchanie ústami, ale aj chrápanie, nepokojný spánok (pri chronickom stave i problémy s učením) a zmenu morfológie tváre. Preto dôvody na adenoidektómiu často zahŕňajú chronické infekcie uší, chronické alebo opakujúce sa infekcie dutín alebo „rinosinusitídu“. Infekcia tonzíl môže byť spojená s infekciami uší, pri ich zväčšení je preto zvyčajne indikovaná tonzilektómia. Konduktívna strata sluchu sa môže zlepšiť maxilárnym rozšírením. Bolesť ucha môže tiež vyžadovať spoluprácu, najmä ak je postihnutý temporomandibulárny kĺb. V kontexte pracovného tímu liečba rázštepu pery/podnebia a iných kraniofaciálnych anomálií zapája oboch špecialistov do rôznych štádií zákrokov, ktoré sa zvyčajne vykonávajú v období rastu pacienta.

Psychológ môže poskytnúť poradenstvo v prípadoch, keď sú návyky dôsledkom emocionálneho stresu. Čeľustní ortopédi a zubní lekári sú v pomerne jedinečnom postavení, keďže vidia svojich pacientov systematicky počas kritických štádií psychického vývoja. Pravidelným sledovaním môže čeľustný ortopéd včas odporučiť konzultáciu u psychológa. Mujamoto zistil, že emočná nestabilita, frustrácia, nespoločenské správanie sú spoločné znaky u detí so zlozvykom cmúľania palca. Haryett a spol. zistili, že najefektívnejšia liečebná metóda u týchto detí bola mechanická zábrana vkladania palca spolu so psychologickou podporou čeľustného ortopéda.

Habit reverzná terapia (HRT) sa v súčasnosti považuje za osvedčenú a účinnú liečbu návykových porúch. (10)

Skorou ortodontickou liečbou vie čeľustný ortopéd vytvoriť vhodné podmienky na funkčne správne postavenie čeľuste, sánky a jazyka a tým aj lepšiu priechodnosť dýchacích ciest. Správne načasovanie liečby je veľmi dôležité a závisí od viacerých interaktívnych faktorov. Komplexnosť pohľadu na pacienta, stupeň maturácie, typ maloklúzie, odhadovaná dĺžka liečby a zváženie celkového zdravotného stavu a spolupráce dieťaťa a rodiča nám pomôže pri rozhodovaní. Nepovšimnutím komplexného problému dieťaťa sa môže interceptívna liečba stať neúčinná bez zásahu multidisciplinárnej spolupráce s ďalšími odborníkmi. V niektorých prípadoch, kde socioekonomický status a spolupráca ťažko ošetriteľných detí bráni vytvoreniu ideálnej oklúzie v druhej fáze liečby, je interceptívna liečba na zmiernenie závažnosti odchýlky vhodnou definitívnou terapiou. Súčasne môže zbaviť dieťa psychického utrpenia z neestetického úsmevu.

Benefity interceptívnej liečby boli dokázané aj v praktickej časti tejto práce. Bolo potvrdené zlepšenie celkového skóre hodnotiaceho kvalitu spánku a neurokognitívny vývoj pri liečbe pomocou aparátu Myobrace™ aj hyraxu.

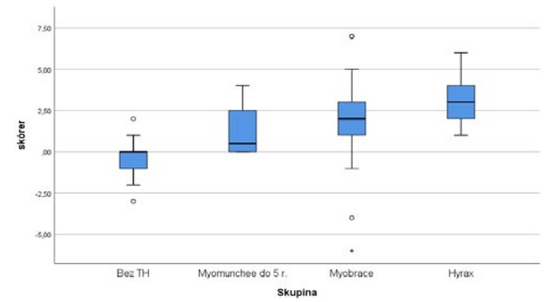

Graf.1 Rozdielne skóre pred terapiou a po 12 mesiacoch v skupinách bez liečby, liečených s Myomunchee™, s Myobrace™, s Hyraxom.

Štatistické spracovanie ukázalo, že skupiny sa líšia štatisticky významne v rozdiele skóre pred terapiou - skóre po terapii (p 0,001).

Skupina = Myobrace

Statistics[a]

		Vek	skóre pred TH	skóre po TH
N	Vaid	28	28	28
	Missing	0	0	0
Mean		6,07	4,75	2,86
Median		6,00	4,50	2,50
Std. Deviation		1,245	2,084	2,272
Minimum		4	2	0
Maximum		9	10	10

Tabuľka 1 Štatistické vyhodnotenie skóre liečby s Myobrace™ pred a po 12 mesiacoch

V skupine liečenej s Myobrace™ bol pre veľký rozdiel v skóre zvolený Wilcoxon test. Skóre po TH bolo štatisticky významne nižšie ako pred TH ($p = 0,001$).

Skupina liečená Hyraxom. Skóre po terapii bolo štatisticky významne nižšie ako pred liečbou ($p < 0,001$).

Skupina = Myobrace

Paired Samples Statistics[a]

		Mean	N	Std. Deviation	Std. Error Mean
Pair 1	skóre pred TH	5,46	13	2,570	0,713
	skóre po TH	2,38	13	2,755	0,764

Tabuľka 2 Vyhodnotenie skóre pri skupine liečenej Hyraxom

Skupina = Hyrax

Statistics[a]

		Vek	skóre pred TH	skóre po TH
N	Vaid	13	13	13
	Missing	0	0	0
Mean		7,85	5,46	2,38
Median		8,00	5,00	1,00
Std. Deviation		1,625	2,570	2,755
Minimum		5	2	0
Maximum		10	10	8

Tabuľka 3 Vyhodnotenie pre skupinu liečenú s Hyraxom

Skupina bez terapie neukázala štatisticky významný rozdiel medzi skóre pred a po roku sledovania, avšak podľa hodnôt nezamietam hypotézu o zhoršení skóre po 12 mesiacoch.

Záver

Samotná interceptívna liečba sa najvýraznejšie prejavila pri liečbe pomocou Hyraxu na kvalite spánku. Liečba je veľmi prínosná, v niektorých prípadoch prišlo k zlepšeniu psychického aj sociálneho stavu, ale aj k celkovému zlepšeniu vývoja dieťaťa. Dysfunkcia mäkkých tkanív prispieva nielen k maloklúzii zubov, ale tiež k zmenám v orofaciálnom respiračnom komplexe a celom tele. Okrem toho zmenšenie veľkosti dýchacích ciest od nosa po hrtan, vrátane faktorov, ako je nosová obštrukcia, úzke podnebie, retrognátne postavenie sánky, chronické dýchanie ústami, nízka poloha jazyka alebo hypotónia orofaciálneho komplexu môže ovplyvniť kvalitu spánku u jedincov od detstva až po dospelosť, čo vedie k SDB a konečnému štádiu ochorenia obštrukčného spánkového apnoe (OSA). Orofaciálne myofunkčné poruchy by mali byť rozpoznané včas a nesmú sa ignorovať, keď sú identifikované prvé známky, ktoré možno často ľahko rozpoznať v zubnej alebo ortodontickej ambulancii. Skorou ortodontickou liečbou vie čeľustný ortopéd vytvoriť lepšie podmienky na funkčne správne postavenie čeľuste, sánky a jazyka a tým aj lepšiu priechodnosť dýchacích ciest. Nepovšimnutím komplexného problému dieťaťa bez zásahu prostredníctvom multidisciplinárnej spolupráce s ďalšími odborníkmi sa môže interceptívna liečba stať neúčinná.

Použité skratky:
SDB – spánkové poruchy dýchania
SRBD – obštrukčné poruchy dýchania súvisiace so spánkom
TMK – temporomandibulárny kĺb
SME – pomalá maxilárna expanzia
RME – rýchla maxilárna expanzia
HRT – habit reverzná terapia
OSA – obštrukčné spánkové apnoe
OMD – orofaciálna myofunkčná porucha

Literatúra

1, Proffit, W.R. (2013) Contemporary orthodontics. 6Th Edition, Mosby, Elsevier, 107-135

2,Chervin RD, Hedger K, Dillon JE, Pituch KJ. Pediatric sleep questionnaire (PSQ): validity and reliability of scales for sleep-disordered breathing, snoring, sleepiness, and behavioral problems. Sleep Med. 2000 Feb 1;1(1):21-32.

3, Sharma S.D.,Srivastava S.,Preventive orthodontic approach for functional mandibular shift in early mixed dentition: A case report,J Oral Biol Craniofac Res,2019 Apr-Jun; 9(2): 209–214.Published online 2018 May

4, Dr. Deepak Rohella , Dr. Piyush Oswal , Dr Manish Pisarla -Journal of Positive School Psychology http://journalppw.com 2022, Vol. 6, No. 8, 4960-4968 Interrelation Of Orthopedic And Orthodontic Findings From 6- 12 Years Of Age: An Original Research

5,Sambataro S, Bocchieri S, Cervino G, La Bruna R, Cicciù A, Innorta M, Torrisi B, Cicciù M. Correlations between Malocclusion and Postural Anomalies in Children with Mixed Dentition. J Funct Morphol Kinesiol. 2019 Jul 19;4(3):45.

6, Brockmann PE, Urschitz MS, Schlaud M, et al. Primary snoring in school children: prevalence and neurocognitive impairments. Sleep Breath. 2012;16(1):23–9.

7, Zere E, Chaudhari PK, Developing Class III malocclusions: challenges and solutions. Clin Cosmet Investig Dent. 2018 Jun 22;10:99-116.

8. Brunetto M, Andriani JDA, Ribeiro GL, et al. Three-dimensional assessment of buccal alveolar bone after rapid and slow maxillary expansion: a clinical trial study. Am J Orthod Dentofacial Orthop. 2013;143(5):633-644.

9. Clark WJ. The twin block technique. A functional orthopedic appliance system. Am J Orthod Dentofacial Orthop. 1988;93(1):1-18.

10. Woods DW, Miltenberger RG. Habit reversal: A review of applications and variations. Journal of Behavior Therapy and Experimental Psychiatry 1995;26:123–31



Gratulujeme absolventom

Dňa 23.10. 2023 sa konali špecializačné skúšky na Katedre čeľustnej ortopédie LF SZU v Bratislave. V mene celej redakcie by sme radi pogratulovali našim kolegom MDDr. Soni Lisej a MDDr. Alici Orenčákovej k úspešnému zloženiu špecializačnej skúšky.



Obr. 1 Skúšobná komisia a absolventky špecializačného štúdia na KČO LF SZU



Obr. 2 Absolventky špecializačného štúdia na KČO LF SZU

Srdečne gratulujeme našim kolegom k jubileám, ktoré dovŕšia v kalendárnom roku 2024

MUDr. Andel Pavol

MUDr. Bilíková Elena

MUDr. Bodová Elena

MUDr. Boroš Rastislav

MUDr. Cinzer Matúš

MUDr. Dvoranová Iveta

MUDr. Hlavenková Mária

MUDr. Holá Jolana

MUDr. Hurta Eduard

MUDr. Kostúrová Beata

MUDr. Kuchárska Dáša

MUDr. Leitmanová Lýdia

MUDr. Lukáčová Elena

MUDr. Majerníková Soňa

MUDr. Mrázová Beata

MUDr. Mužík Štefan

MUDr. Palúchová Mária

MUDr. Sucháčová Katarína

MUDr. Šarvaicová Martina

MUDr. Škultétyová Agáta

MUDr. Uhrová Janka

MUDr. Zábavníková Elena

JARIDENT
Váš distribútor CAD-CAM
v ambulancii a v laboratóriách.
3shape
Trios3
Trios4
Trios5
3D tlačiarne Asiga
ASIGA
Fréza na clear alignery
vhf
E3
3D tlačiarne Formlabs
Form 3B+
Form Wash
Form Cure
3D tlačiarne Prusa
Intraorálne skenery Medit
Intraorálne skenery Aidite
Clear aligner Studio
Orthodontic planner
3shape
JARIDENT
Jarident, s.r.o.
Podtatranská 2501,
058 01 Poprad
tel. č.: +421 52 77 22 029
Email: objednavky@jarident.sk

ROZHOVOR S Dr. BJÖRNOM LUDWIGOM


Obr. Dr. Björn Ludwig

Dr. Björn Ludwig je čeľustný ortopéd, ktorý vedie súkromnú prax v Nemecku a zastáva pozície na dvoch univerzitách: University of Homburg/Saar v Nemecku a Katedra ortodoncie, Inštitút odontológie, Sahlgrenska Academy, University of Gothenburg, Švédsko.

Hoci sa primárne zameriava na klinickú prácu, má silnú afinitu k technológiám, čo neustále podnecuje jeho záujem. Pri práci rád využíva možnosti skeletálneho kotvenia prostreníctvom kotevných miniimplantátov. Tejto téme sa venuje tiež na mnohých odborných podujatiach.
Aktívne sa zúčastňuje na rôznych výskumných projektoch a preberá redaktorské úlohy v akademických časopisoch. Vo voľnom čase sa venuje tiež medicínskej etike a cyklistike.

Okrem toho je editorom množstva kníh a autorom mnohých knižných kapitol v klasických ortodontických učebniciach.

Radi by sme sa s vami podelili o rozhovor, ktorý sme mali možnosť viesť s ním na jeho kurze v jeho praxi v mestečku Traben-Trarbach v Nemecku.

R: Počas vašej prednášky ste sa často vracali k pojmu etika vo vede. Prečo je taká dôležitá?

Dr. Ludwig: Trvalo veľmi dlho, kým bola čeľustná ortopédia uznaná ako samostatný vedný odbor na univerzitách. V Nemecku to bolo až v 80-tych rokoch minulého storočia, dovtedy bola čeľustná ortopédia súčasťou stomatologických odborov. Je to ešte stále nový odbor, preto by mali vychádzať vedecky podložené odborné články v časopisoch, nemali by sme naše výsledky prezentovať príliš rýchlo. V dnešnej dobe ľudia vedecké postupy často ignorujú alebo zjednodušujú, čo má za následok zavádzajúce výsledky. Etika by nám v tom mala pomôcť. Je to veda, ktorá nás núti nasledovať určité pravidlá, máme randomizované kontrolné štúdie, zaužívané protokoly a ja by som bol rád, keby to tak aj zostalo. Je na mladých čeľustných ortopédoch, aby tento status udržali. Aby čeľustná ortopédia ostala vedeckým odborom, ktorý dodržiava vedecké princípy.

Potrebujeme ortodontický priemysel, ktorý prináša na trh inovácie. Ich úlohou je ponúkať nám nové "zaručene fungujúce" nástroje a je iba na nás, či ich budeme slepo nasledovať alebo vedecky overovať ich účinnosť. Bez peňazí a materiálov z ortodontického priemyslu by sme nemohli robiť vedecké výskumy. Musíme chrániť hlavne mladú generáciu, ktorá sa už narodila do digitálnej doby plnej fascinujúcich možností. Určite je to veľmi lákavé, zjednodušovať si prácu, ale treba myslieť na to, že by sme nemali také výsledky a nezarábali toľko peňazí, keby sme neboli vedecký odbor.

R: Značným problémom na Slovensku začína byť to, že poskytovanie liečby fóliovými aparátmi ponúkajú firmy aj zubným lekárom, ktorí nemajú adekvátne znalosti o ortodontickom posune zubov. Prezentujú im to ako jednoduchú liečbu, ktorá im prinesie zisk...

Dr. L.: Myslím, že to je svetovo rozšírený problém. Veľká investícia núti investorov, aby zarábali čo najviac. Obzvlášť v dnešnej dobe inflácie. Príde čas, keď množstvo kliník budú vlastniť investori. Cieľom každej investície je predať ju ďalej väčšiemu investorovi. Keď sa pozrieme na krajiny, v ktorých to tak funguje, ako napríklad v Španielsku, kde jeden investor vlastní aj tisíc ordinácií. Dôsledkom toho je, že samostatne pracujúci čeľustní ortopédi majú menej pacientov a zarábajú menej než sestry u nás. A myslím, že to nie je správne.

Podľa môjho názoru to nakoniec dopadne tak, ako dopadol Smile Direct Club v USA. Bola to prvá firma, ktorá predávala alignerové produkty priamo pacientom, mali obchody a skenovacie centrá po celých Spojených štátoch a na jeseň ohlásili bankrot. Tento biznis model nie je dlhotrvajúci, pretože liečba naplánovaná iba počítačom nebude úspešná. Nespokojní pacienti potom budú vyhľadávať čeľustných ortopédov, aby to napravili, a firma skrachuje, poberie sa do iného štátu, kde začne túto stratégiu odznova.

Myslím, že riešením je predovšetkým dobrá informovanosť. Slušne, nie agresívne informovať ľudí o správnych postupoch a ponúkať dobrú ortodonciu. Lebo nie každý prípad sa dá vyriešiť alignermi, treba na to ísť logicky.

Aký druh terapie môžete ponúknuť bez lekára? Nemôžete redukovať sklovinu, ani nalepiť attachmenty, takže môžete jedine expandovať a protrudovať. A koľko prípadov sa dá riešiť iba expanziou a protrúziou? Takže celý koncept má svoje limity, skôr či neskôr tento biznis prestane fungovať a bude veľa nedoriešených prípadov. Je to ako veľká vlna, ktorá v priebehu troch až piatich rokoch prehrmí. Položme si otázku, prečo starý dobrý model ambulancií, kde je jeden čeľustný ortopéd a 2-3 ortodontické asistentky vymiera? Pretože v každej krajine je čím ďalej tým viac administratívy, oveľa väčší ekonomický tlak a je lákavejšie pracovať pre veľkú spoločnosť, kde všetku zodpovednosť za vás preberá firma a vy sa môžete venovať iba ortodoncii.

R: Kde vidíte budúcnosť ortodoncie?

Dr. L.: Mení sa spôsob, akým sa staráme o svoje zuby. Čím ďalej tým viac starších ľudí má vlastný chrup, neprichádzajú o zuby, protetické náhrady ustupujú. Myslím, že ortodoncia je zubná disciplína budúcnosti, aj 70-roční ľudia chcú mať rovné zuby. Takže budeme liečiť ľudí aj viackrát počas ich života. Prvá fáza v detstve a potom v dospelosti, keď dôjde k recidívam z rôznych príčin, ako je prerezávanie zubov múdrosti či nenosenie retenčných dláh. Budúcnosť stomatológie je profylaxia, dentálna hygiena a ortodoncia. Máme taký veľký rozsah aparátov, miniskrutky, alignery, samoligovacie zámky, ortognátnu chirurgiu. Mali by sme sa od počítačov vrátiť k našim pacientom, správne určiť diagnózu, vybrať z celej krásnej škály aparátov a postupov ten najvhodnejší a liečiť ním.

ORTO SLOVENSKÁ ORTODONTICKÁ SPOLOČNOSŤ

KONGRES
SLOVENSKEJ
ORTODONTICKEJ
SPOLOČNOSTI

HLAVNÁ TÉMA:
MULTIDISCIPLINÁRNY MANAŽMENT ORTODONTICKÉHO PACIENTA



Dr. Diego Peydro Herrero

21. - 22. MAREC 2025

HOTEL HORIZONT RESORT**** STARÁ LESNÁ







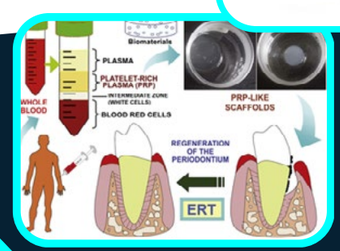



Kalendár podujatí

Dátum	Vzdelávacie podujatie	Miesto	Kontakt / registrácia
19. - 20.04.2024	Digitálne plánovanie interdisciplinárnej ortodontickej liečby a liečby komplexných prípadov (Dr. Cocconi)	Praha, CZ	ortho@altisgroup.cz
03. - 05.10.2024	Kongres Českej ortodontickej spoločnosti	Brno, CZ	https://www.kongrescos.cz/2024/
17. - 18. 05. 2024	Digitálne plánovanie implantátov a skeletálne kotvený hyrax - workshop (Dr. Jozef Šebek, Dr. Ján Staňo)	Brno, CZ	jana.koprivova@virtuoss3d.cz
24.05.2024	Doplnkové prvky v ortodoncii: cantilevers - biomechanika a klinické použitie (Dr. Asta Abunevičiūtė)	Vilnius, LT	mholes@americanortho.com
31.05. - 01.06. 2024	Elastodoncie a postura - Master kurz (Dr. Cardarelli)	Praha, CZ	jana.pochvalovska@italdent.cz
07.06.2024	Když jazyk nefunguje správně (Mgr. Šafránková, Bc. Andrová)	Praha, CZ	jana.pochvalovska@italdent.cz
07.06.2024	Extrakčné prípady: ako dosiahnuť vhodnú estetiku úsmevu (Dr. Fontana)	Rijeka, HR	mholes@americanortho.com
07. - 08.06. 2024	Digitálna ortodoncia - ako vyrobiť vlastné priesvitné dlahy. Praktický kurz (Mgr. Jiří Bel)	Brno, CZ	jana.koprivova@virtuoss3d.cz
07.-08. 06.2024	Nové technológie, techniky a klinické koncepty v súčasnej ortodoncii: MAS - multi appliance system (Dr. Quintanilla)	Neapol, IT	mholes@americanortho.com
07. - 09.06.2024	MasterCOIP: Intermediate (kurz liečby s priesvitnými fóliami)	Dusseldorf, DE	barbora.kerekes@envista.com
07. - 08.06.2024	Interdisciplinárna spolupráca - riešenie agenéz laterálnych rezákov (Dr. Barbora Vágnerová, Dr. Ivana Dubovská)	Brno, CZ	koprivova@beldental.cz
09. - 13.06. 2024	99 th. EOS Kongres	Atény, GR	https://www.eos2024.com/registration
21.06.2024	Pasívne samoligujúce zámky a presnosť nepriameho lepenia v jednom systéme (Dr. Guendel)	Ľubľana, SI	barbora.kerekes@envista.com
21. - 23. 06. 2024	Masterclass kurz liečby priesvitnými fóliami: Dr. Zoghbi	Oslo, NO	barbora.kerekes@envista.com
21. - 22. 06. 2024	Biomechanika pri skeletálnom kotvení - in-office kurz (Dr. Manzo)	Neapol, IT	mholes@americanortho.com
21. - 22. 06. 2024	Revolúcia v skeletálnom kotvení a zmena paradigmy v modernej ortodoncii: filozofia duálneho systému (Dr. Luzi)	Rím, IT	mholes@americanortho.com
28.06.2024	Najčastejšie a najťažšie problémy počas ortodontickej liečby a ich riešenia (Dr. Bjorn Ludwig, Prof. Dr. Dirk Wiechamnn)	Paris, FR	mholes@americanortho.com
29. - 30.08. 2024	Stratégie pre liečbu odchýlok zhryzu II. triedy u teenagerov a dospelých - in-office kurz (Dr. Laursen, Dr. Botticelli)	Aarhus, DK	mholes@americanortho.com
06.09.2024	Chyby, pohromy a malé úspechy v ortodoncii - môj príbeh (Dr. Ludwig)	Zagreb, HR	mholes@americanortho.com
13. - 14.09.2024	Úloha sestry v jednotlivých etapách ortodontickej liečby (Dr. Štefková)	Olomouc, CZ	koprivova@beldental.cz
20.09.2024	Hybridná liečba pomocou digitálneho setup a použitia aparátov pre liečbu II. triedy (Dr. Palomino)	Vilnius, LT	mholes@americanortho.com
27 - 28.09.2024	Fázy liečby fixným aparátom - pokročilý teoreticko-praktický kurz (Dr. Ivana Dubovská)	Brno, CZ	koprivova@beldental.cz
05.10.2024	Intagrácia techniky rovného drôtu: ako zvýšiť efektivitu použitím zvyšovania zhryzu a ľahkými elastickými ťahmi (Dr. Mandelli)	Varšava, PL	mholes@americanortho.com
10.10.2024	Hybridná liečba pomocou digitálneho setup a použitia aparátov pre liečbu II. triedy (Dr. Palomino)	Rzeszow, PL	mholes@americanortho.com
10. - 12.10.2024	Prime Aligner SUMMIT	Como, IT	www.prime-aligner-summit.com
11.10.2024	Extrakčné prípady: ako dosiahnuť vhodnú estetiku úsmevu (Dr. Fontana)	Vilnius, LT	mholes@americanortho.com
25.10.2024	Liečba odchýlok II. triedy "s" a "bez" spolupráce pacienta (Dr. Manzo)	Mierzecin, PL	mholes@americanortho.com
08.11. 2024	Oklúzia a pozícia kondylárnych výbežkov - liečba pacientov s poruchami TMK pomocou priesvitných dláh (Dr. Guendel)	Dvor Králové nad Labem, CZ	barbora.kerekes@envista.com
22. - 24.11.2024	Masterclass kurz liečby priesvitnými fóliami: Dr. Zoghbi	Varšava, PL	barbora.kerekes@envista.com
22. - 24.11.2024	MasterCOIP: Advanced (kurz liečby s priesvitnými fóliami)	Madrid, ES	barbora.kerekes@envista.com
21. - 22.03. 2025	Kongres Slovenskej ortodontickej spoločnosti	Stará Lesná, SK	www.orto.sk